

Ist die Differenzialdiagnostik des Lipödems mittels hochauflösender Sonografie möglich?

T. Hirsch¹; J. Schleinitz²; M. Marshall³; G. Faerber⁴

¹Praxis für Innere Medizin und Gefäßkrankheiten, Halle; ²Praxis für Allgemeinmedizin und Phlebologie, Lützen;

³Tegernsee; ⁴Zentrum für Gefäßmedizin, Hamburg

Schlüsselwörter

Lipödem, Lipohypertrophie, sekundäres Lymphödem, Sonografie, Matratzenphänomen

Zusammenfassung

Einleitung: Die aktuelle deutsche Leitlinie zur Behandlung des Lipödems empfiehlt neben der Therapie mit flachgestrickten Kompressionsmaterialien und manueller Lymphdrainage auch die Liposuktion. Die Abgrenzung zu Adipositas und asymptomatischer Lipohypertrophie stellt dabei häufig ein differenzialdiagnostisches Problem dar. Eine reproduzierbare und objektivierbare Differenzialdiagnostik ist aber die Grundlage für eine zielführende und wirtschaftliche Behandlung. **Material und Methoden:** Im Rahmen einer multizentrischen Registerstudie (5 Zentren) wurden im Zeitraum von 01/2016 bis 05/2017 die Beine (n=294) von Patientinnen mit Lipödem (n=136), Lymphödem (n=20), Lipödem mit sekundärem Lymphödem (n=30), Lipohypertrophie (n=42) und Adipositas (n=30) sowie von Gesunden (n=36) sonografisch untersucht. Es wurden Messungen

der Dicke von Kutis und Subkutis an den Unter- und Oberschenkeln sowie von deren Komprimierbarkeit durchgeführt. Zusätzlich erfolgte eine Analyse der Sonomorphologie. **Ergebnisse:** Spezielle sonomorphologische Eigenschaften, die ein Lipödem von den anderen Krankheitsentitäten bzw. vom Gesunden abgrenzen lassen, konnten bislang nicht übereinstimmend und überzeugend herausgearbeitet werden. Die Komprimierbarkeit des Kutis-Subkutis-Komplexes ist vollkommen unspezifisch und lässt keinen Rückschluss auf die Diagnose Lipödem zu. Der Nachweis von Flüssigkeitseinlagerungen bei Patienten mit einer „schmerzhaften Lipohypertrophie“ gelingt nicht, sodass die Krankheitsbezeichnung Lipödem irreführend ist und überdacht werden sollte.

Keywords

Lipoedema, lipohypertrophy, secondary lymphoedema, sonography, mattress phenomenon

Summary

Introduction: The current German guidelines on treating lipoedema recommend using flat-knitted compression material and manual lymphatic drainage as well as liposuction. Differentiating lipoedema from obesity and asymptomatic lipohypertrophy frequently proves difficult. However, a reproducible and objective differential diagnosis is the foundation of an expedient and cost-effective treatment. **Material and Methods:** As part of a multi-centre registry study (5 centres) ultrasound scans were performed between 1/2016 and 5/2017 on the legs (n=294) of a total of 147 patients with lipoedema (n=136), lymphoedema (n=20), lipoedema with secondary lymphoedema (n=30), lipohypertrophy (n=42) and obesity (n=30), as well as healthy individuals (n=36). Measurements were performed on the thickness of the cutis and subcutis of the lower and upper leg and on their compressibility. An analysis of the sonomorphology was also conducted. **Results:** Special sonomorphological properties that allow lipoedema to be differentiated from other disease entities and from healthy individuals have yet to be consistently and conclusively identified. The compressibility of the cutis-subcutis complex is completely unspecific and does not allow for any conclusions to be drawn concerning lipoedema. It has not been possible to detect fluid retention in patients with "painful lipohypertrophy" so that the description of the disease as lipoedema is misleading and should be reconsidered.

Korrespondenzadresse

Dr. med. Tobias Hirsch
Praxis für Innere Medizin und Gefäßkrankheiten
Venen Kompetenz-Zentrum®
Leipziger Straße 5
06108 Halle (Saale)
Tel. +49-345-50 33 03
Fax +49-345-50 33 04
E-Mail: info@gefaessmedizin-hirsch.de
www.gefaessmedizin-hirsch.de

Is the differential diagnosis of lipoedema by means of high-resolution ultrasonography possible?

Phlebologie 2018; 47: 182-187
<https://doi.org/10.12687/phleb2431-4-2018>
Eingereicht: 18. Juni 2018
Angenommen: 19. Juni 2018

English version available at:
www.thieme.de/phlebo

Einleitung

Als Lipödem bezeichnet man eine chronische, häufig progrediente Erkrankung, welche durch eine disproportionale Verteilung

des Unterhautfettgewebes zu Gunsten der Extremitäten gekennzeichnet ist. Bis auf seltene Ausnahmen handelt es sich bei den Erkrankten um Frauen. Im Gegensatz zu einer asymptomatischen Lipohypertrophie,

die als morphologische Normvariante ohne pathologischen Charakter anzusehen ist, leiden Patientinnen mit einem Lipödem unter verstärkt auftretenden orthostatischen Ödemen und vermehrter Hämatom-

neigung (1). Das Hauptmerkmal der Erkrankung aber ist der Schmerz, weshalb die Erkrankung in der älteren Terminologie auch Bezeichnungen erhielt wie „Lipohyperplasia oder Lipohypertrophia dolorosa“, „Lipalgie“ oder „schmerzhaftes Säulenbein“. Die Betroffenen verspüren einen vermehrten Berührungs- bzw. Palpationsschmerz an den betroffenen Arealen der Beine bzw. Arme. Häufig wird auch Spontanschmerz angegeben.

Die aktuelle Leitlinie zur Behandlung des Lipödems empfiehlt in erster Linie Kompressionstherapie sowie in therapierefraktären Fällen zur Schmerzbehandlung sowie bei zusätzlicher Lymphostase die zusätzliche Verabfolgung von manueller Lymphdrainage (MLD) bzw. auch intermittierender pneumatischer Kompression (IPK). Sollte sich trotz dieser intensivierten konservativen Behandlung keine Beschwerdefreiheit erzielen lassen, wird als weiterer Schritt die Liposuktion empfohlen (2).

Wenngleich die Definition des Krankheitsbildes klar erscheint, stellt die differenzialdiagnostische Abgrenzung des Lipödems von der Adipositas, der Lipohypertrophie und auch vom Lymphödem in der Praxis aufgrund der häufigen Mischformen nicht selten eine Herausforderung dar. Neben Lipödem und Lipohypertrophie gibt es Übergangsformen, welche im Zusammenhang mit Veränderungen des Gewichts oder der hormonellen Situation entstehen können. Eine Gewichtszunahme wirkt sich dabei nicht nur durch Massenzunahme an den Beinen, sondern auch wegen der Rolle des Fettgewebes in der intrinsischen Östradiolbildung ungünstig auf den Verlauf aus (3).

Fehldiagnosen führen zur Ressourcenverschwendung durch überflüssige Verordnungen von Kompressionsstrümpfen und MLD. Die Liposuktion wird überdies als Methode zur Gewichtsreduktion missverstanden. Doch entspricht dies weder der Zielstellung für den Eingriff noch der Empfehlung der Leitlinie.

Zweifelhafte Medienberichte, aber auch falsche Indikationsstellungen durch die handelnden Ärzte aufgrund von Vermischungen von Krankheitsentitäten führen bei Patientinnen mit Übergewicht und Adipositas zu falschen Hoffnungen und

nicht zuletzt unnötigen finanziellen Belastungen.

Aus dieser Situation ergibt sich die Notwendigkeit, ein Vorgehen zu entwickeln, welches eine objektivierbare und reproduzierbare Diagnosestellung ermöglicht, so dass die richtigen therapeutischen Konsequenzen daraus gezogen werden können. Dies ist nicht nur von Bedeutung in Bezug auf die Liposuktion, die von den gesetzlichen Krankenkassen in der Regel nicht gedeckt wird – woran sich nach dem Beschluss des G-BA, eine eigene Studie zur Liposuktion aufzulegen, bis zu deren Abschluss auch nichts ändern wird – sondern auch in Bezug auf die Verschwendung von Ressourcen durch die nicht indizierte, weil nutzlose Verordnung von MLD bei der Lipohypertrophie.

Material und Methoden

Im Zeitraum 01/2016 bis 05/2017 wurden in fünf gefäßmedizinischen Zentren (Hamburg, Wunstorf, Halle [Saale], Lützen, München) die Beine (n=294) von 147 konsekutiven Probandinnen untersucht, deren klinische Befunde die Stellung der folgenden Diagnosen zuließen: Lipödem (n=136), Lipödem mit sekundärem Lymphödem (n=30), Lymphödem (n=20), schmerzlose Lipohypertrophie (n=42) und Adipositas (n=30). Zu Vergleichszwecken wurden gesunde Probandinnen eingeschlossen (n=36). Ausschlusskriterium war das Vorliegen einer betont phlebogenen Ödemkomponente im Rahmen einer chronisch-venösen Insuffizienz. Die Ausschlussdiagnostik erfolgte mittels Digitaler Photoplethysmografie (DPPG) und Duplexsonografie der Beinvenen. Zusätzlich wurde das Vorliegen von Ödemen kardialer bzw. nephrogener Genese durch die Anamnese und den klinischen Untersuchungsbefund ausgeschlossen.

Die Untersuchungen zielten darauf ab, spezifische morphologische Besonderheiten zu identifizieren, die geeignet sein könnten, exklusiv ein Lipödem zu charakterisieren und dieses von den o.g. Differenzialdiagnosen zu unterscheiden.

Zusätzlich sollte festgestellt werden, ob für die morphologische Diagnostik bestimmte Gerätevoraussetzungen und tech-

nischen Einstellungen an die im Routinebetrieb verwendeten Ultraschallgeräten geknüpft sind.

Neben der Erfassung der Dicke des Kutis-Subkutis-Komplexes sollte die Fragestellung beantwortet werden, ob eine eingeschränkte Komprimierbarkeit als Korrelat angesehen werden kann für die Beobachtung, dass die Haut von Lipödem-Patientinnen eine derbere Konsistenz zu zeigen scheint, welche mit dem so genannten „Matratzenphänomen“ bei Palpation einhergeht.

Des Weiteren sollte überprüft werden, ob sich die in früheren Arbeiten zur Ultraschalluntersuchung des Lipödems beschriebenen Befunde zur Differenzialdiagnostik der o.g. Entitäten verwenden lassen. Dabei handelte es sich insbesondere um eine gleichmäßig vermehrte Echogenität und echoreiche Septen bei Fehlen von echolosen Spalten (4, 5).

Die Untersuchungen erfolgten mit Linearschallköpfen mit 10–13 MHz. Folgende Ultraschallgeräte standen zur Verfügung: GE Logiq E MK 7, GE Logiq P, Esaote My Lab Six. Festgelegt wurde bei allen Geräten eine Eindringtiefe von 4 cm mit 2 Foci (3/3).

Um die Bildqualität der unterschiedlichen Geräte an unterschiedlichen Standorten einander so gut wie möglich anzugleichen, wurden in einer nachträglich angesetzten gemeinsamen Konferenz der Autoren am 03.12.2016 Testbilder an den Unterarmen der teilnehmenden Untersucher erstellt (Gerät GE Logiq E Mk 7, 12 MHz Linearsonde, Praxis Hirsch). Das erstellte Bild diente dann im Anschluss als Referenzbefund zur Abgleichung der Einstellungen der in den einzelnen Untersuchungszentren verwendeten Ultraschallgeräte.

Die festgelegten Messpunkte sind der ► Abbildung 1 zu entnehmen.

Zusätzlich wurden zur sonomorphologischen Beurteilung fakultativ auch anatomische Besonderheiten wie Reithosendeformität bzw. die Lokalisation dolenter Wammen dokumentiert.

Folgende Parameter wurden gemessen: die Dicke der Kutis und der Subkutis, die maximale Komprimierbarkeit mit der Ultraschallsonde (► Abb. 2).

Ergebnisse

Sonomorphologische Besonderheiten

Nach der Festlegung einer Terminologie für die sonografischen Bildeigenschaften entsprechend o.g. Kriterien sah das Untersuchungsprotokoll vor, dass die erstellten Sonogramme einem unabhängigen Gutachter zugesendet wurden, der ohne Kenntnis der klinisch gesicherten Diagnose und der übrigen Messwerte eine Einteilung nach den o.g. morphologischen Kriterien vornehmen sollte.

Es muss festgestellt werden, dass dieser Ansatz nicht zu einem verwertbaren Ergebnis geführt hat. Dafür waren laut Ansicht der Autoren mehrere Faktoren verantwortlich zu machen. Für einen kritischen Vergleich waren die bildtechnischen Unterschiede trotz Verwendung der modernsten Modelle der unterschiedlichen Ultraschallfabrikate und bestmöglichen Abgleiches der Konfigurationen der verwendeten Geräte untereinander zu gravierend. So konnten die festgelegten Bildkriterien nicht geräteübergreifend angewendet werden.

Die Echogenität der interstitiellen Strukturen variierte zu stark in Abhängigkeit vom genutzten Ultraschallgerät. Die angestrebte Abstimmung der Geräteeinstellungen war bei den unterschiedlichen Fabrikaten nicht zufriedenstellend umsetzbar. Darüber hinaus wirkten sich die Eigenschaften des Schallkopfes und die sono-optische Auflösung in Abhängigkeit von der Eindringtiefe aus. Es musste beobachtet werden, dass sich die im Konsensus festgelegten Charakteristika trotz der einheitlich genutzten Messpunkte an den Beinen der Probanden nicht reproduzierbar abgrenzen ließen.

Einige Erkenntnisse ließen sich dennoch gewinnen. Die allgemeine Beobachtung einer septenreichen Subkutis, wie sie in der Literatur für die Befundung des Lipödems beschrieben wird (3, 4), konnte nicht bestätigt werden. Vielmehr war die Bildgebung maßgeblich abhängig vom Anlot-Winkel und der axialen Rotation des Schallkopfes, korrelierte dabei aber nicht mit dem klinisch diagnostizierten Krankheitsbild. Feststellen ließ sich, dass gerade die Septen, welche neben oberflächlichen

Hautveränderungen als mögliches Korrelat für ein palpatorisches „Matratzenphänomen“ zu erwarten gewesen wären, sich in dieser Studie als völlig unspezifisch und ohne jeglichen Bezug zu den klinischen Befunden darstellten. Dasselbe galt für die „wolkige verstärkte Echogenität“, die ebenfalls für das Lipödem beschrieben wird (6). Auch diese sonomorphologische Eigenschaft ließ weder eine eindeutige Charakterisierung zu, noch eine Zuordnung zu den einzelnen Krankheitsbildern bzw. zum Normalen. Während der Nachweis größerer echoarmer Bildbefunde im Falle auch klinisch prominenter Ödembefunde keine Schwierigkeiten bereitete, war die reproduzierbare Beschreibung, der kleineren, in den Referenzbefunden als „feingranulär“ beschriebenen nicht möglich. Insbesondere war eine geräteunabhängige bzw. gerätetyp-übergreifende Bewertung nicht zu erzielen.

Gewebedicke und Komprimierbarkeit

Die Komprimierbarkeit des Kutis-Subkutis-Komplexes wurde ermittelt, indem die Ultraschallsonde an den beschriebenen Messpunkten unter nur minimaler Berührung aufgesetzt und in einem zweiten Schritt das Gewebe mit der Sonde maximal komprimiert wurde. Gemessen wurden Kutis und Subkutis vor und nach Kompression. Das Ergebnis wurde in Prozent angegeben. Für die Ermittlung der Kutisdicke traf die gleiche Unschärfe zu wie für die übrigen morphologischen Eigenschaften: die verschiedenen Ultraschallgeräte liefer-

ten unterschiedliche Darstellungseigenschaften der Grenzstrukturen, wodurch die Vergleichbarkeit unmöglich wurde. Darüber hinaus ist die Kutisdicke sehr variabel.

Als relativ eindeutig messbar erwiesen sich die Dicke des Kutis-Subkutis-Komplexes sowie die Kompressibilität, da der systematische Fehler durch die geräteabhängige Auflösung der Grenzstrukturen nicht mehr ins Gewicht fiel. Besonders geeignet war dabei die Messung im Bereich des distalen Unterschenkels, da diese Region eine geringere morphologische Variationsbreite aufwies. Erwartungsgemäß fiel die Dicke des Kutis-Subkutis-Komplexes bei der gesunden Vergleichsgruppe geringer und bei der Adipositasgruppe höher aus als bei den Probandinnen mit Lipödem und Liphypertrophie, welche sich ihrerseits nicht relevant von einander unterschieden (► Tab. 1).

Eine häufig in der Literatur kolportierte derbere Konsistenz der Haut beim Lipödem sollte mittels Kompressionstest sonografisch untersucht werden. In der gesunden Kontrollgruppe (keine Schmerzen, keine Disproportion) variierte die Komprimierbarkeit von 3,2% bis 32,6% im Fesselbereich und 2,2% und 43,9% an den Oberschenkeln. Probandinnen mit Adipositas waren gekennzeichnet durch einen weichen Haut-Unterhaut-Komplex und wiesen eine deutlich erhöhte Verformbarkeit auf (4,5% bis 42,9%), Die Patientinnen mit einer schmerzlosen Liphypertrophie zeigten eine deutlich stärkere Variabilität (<5% bis 48%). Sie unterschieden sich dabei nicht von den Patientinnen mit einem Lipödem (► Tab. 1, ► Abb. 5a und b).

Tab. 1 Demographische Daten und Messwerte der einzelnen Krankheitsentitäten sowie der Kontrollgruppe

	Alter (Jahre)	BMI (kg/m ²)	Kuti-Subkutis-Komplex (cm)	Komprimierbarkeit (%)
Lipödem (n=136)	39,27 ± 12,65	29,83 ± 6,75	2,2 ± 0,8	22,2
Liphypertrophie (n=42)	42,94 ± 12,22	30,74 ± 7,49	1,9 ± 0,7	22,7
Adipositas (n=30)	41,44 ± 11,67	46,04 ± 10,08	2,7 ± 0,9	25,6
Gesunde (n=36)	50,88 ± 17,73	22,44 ± 3,24	1,0 ± 0,4	12,7

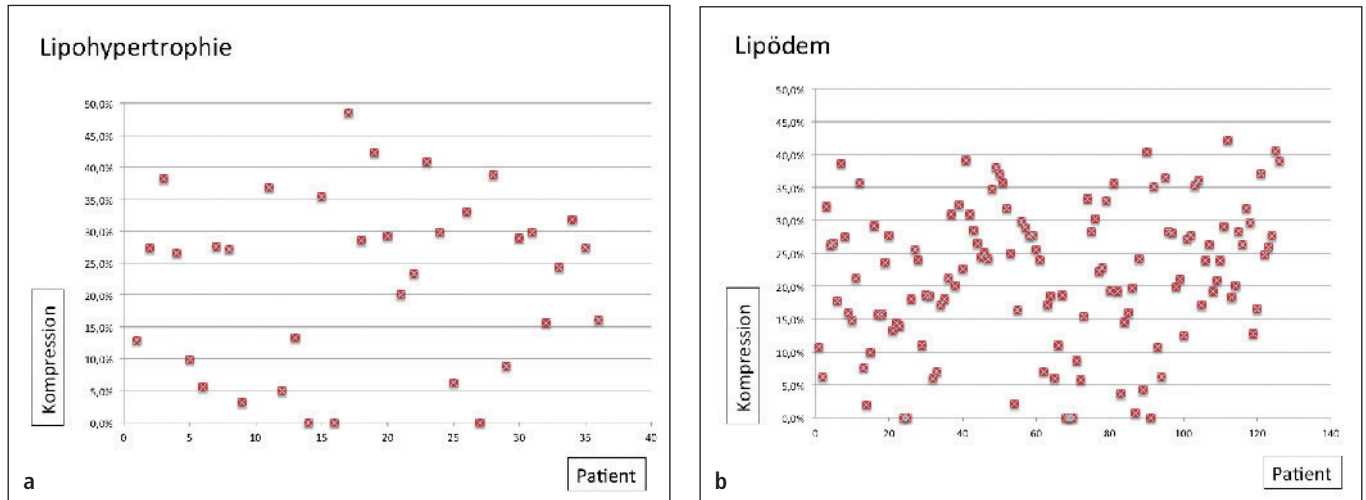


Abb. 5 Die Komprimierbarkeit des Gewebes variiert erheblich sowohl bei der Lipohypertrophie, als auch beim Lipödem und zeigt keine spezifischen Besonderheiten.

Diskussion

B-Bild-Sonografie, Doppler- und Duplexsonografie sind besonders wichtige diagnostische Instrumente in der Gefäßmedizin. Während die Doppler- und Duplexsonografie sehr genaue Aussagen über die Strömungsgeschwindigkeiten und -eigenschaften des Blutes gibt, lassen sich mit der B-Bild-Sonografie hervorragend solide Strukturen von liquiden Anteilen unterscheiden. So können blutgefüllte Gefäße, flüssigkeitsgefüllte Zysten und Ergüsse zweifelsfrei durch das Fehlen von Binnenechos identifiziert werden. Im Bereich der Haut und Unterhaut gelingt auf diese Weise der Nachweis von Ödemen, welche sich als typische, dreidimensionale, echolose Gewebespalten darstellen (3, 4). Wie Becker et al. in einer Untersuchung an 38 Probanden belegten, sei ein Rückschluss auf die Ätiologie der Ödeme anhand des Ultraschallbefundes allerdings nicht möglich. Dabei betrachteten die Autoren die Abgrenzung des Lymphödems von einem kardiogenen, phlebogenen und hepatogenen Ödem (7). Naouri et al. verglichen die dermale Sonogenität von Patienten mit einem Lipödem (n=16) mit der von Patienten mit einem Lymphödem (n=22, Kontrollgruppe n=16) und kamen zu dem Ergebnis, dass die Abgrenzung eines Lymphödems von einem Lipödem mittels hochauflösender Sonografie möglich ist, da letztere eine identische Sonogenität aufwies wie die gesunde

Kontrollgruppe [8]. Während die Kutisdicke sich in der Gruppe Lymphödem nicht von der Gruppe Lipödem unterschied, war eine „Hypoechoogenität“ des Gewebes bei Patienten mit einem Lymphödem nachweisbar.

Die Intention der vorliegenden Arbeit bestand nun gerade darin zu überprüfen, ob auch Unterschiede in der Echogenität bzw. den Ultraschalleigenschaften zwischen einem Lipödem einerseits und der schmerzlosen Lipohypertrophie und Adipositas bzw. gesunden Probanden andererseits im Routine-Setting einer gefäßmedizinischen Praxis nachzuweisen sind.

Analog den Ergebnissen von Naouri et al. ist festzustellen, dass eine Unterscheidung zwischen dem kutanen/subkutanen Ultraschallbefund eines Lipödems vom Normbefund bzw. vom Befund einer Lipohypertrophie bzw. der Adipositas nicht möglich ist. Insbesondere ist es nicht möglich, die Ödemkomponente des Lipödems zu visualisieren. Dies ist letztlich erst möglich, wenn es zu einer lymphostatischen Überlastung mit der Ausprägung von echolosen Gewebespalten kommt. In der Magnetresonanztomografie wiesen Lohrmann et al. (9) eine Erweiterung der Lymphgefäße auf >3mm bei Patienten mit einem Lipo-Lymphödem nach, wogegen diese beim reinen Lipödem lediglich mit Kalibern bis 2mm messbar waren. Sie werteten diese Kaliberänderungen als Hinweise auf eine beginnende lymphostatische

Dekompensation beim Lipödem. In unserer sonografischen Untersuchung war diese morphologische Besonderheit aber nicht nachzuweisen.

In der Zusammenschau aller erfassten Ergebnisse kommen die Autoren zu der Feststellung, dass eine Sicherung der Diagnose Lipödem bzw. ihre differenzialdiagnostische Abgrenzung mittels hochauflösender Ultraschalldiagnostik bislang nicht möglich ist, was auf gerätetechnischen Unterschieden und Besonderheiten und einem noch fehlenden, allgemein standardisierten und anerkannten Untersuchungs-gang beruht. Derzeit ist es von wesentlicher Bedeutung, dass es nicht zuverlässig gelingt, physiologische signalarme (liquide) Strukturen von pathologischen zu unterscheiden.

Limitationen

Für die Untersuchung wurden Ultraschallgeräte aus einem regulären Praxis-Setting verwendet, die üblicherweise vollumfänglich das gesamte Spektrum der gefäßmedizinischen Diagnostik abdecken. Es ist denkbar, dass eine rechnergestützte Aufarbeitung hochfrequenter Ultraschallsignale wie sie zur Elastografie im Rahmen der Diagnostik des Mamma- und Prostatakarzinoms getestet wurden, zusätzliche Information liefern würde (10). Ebenso könnte die Verwendung von Linearsonden höhe-

rer Frequenzen (15–20MHz) Vorteile in der Auflösung und zusätzliche Informationen bieten. Erwartungen an die Ultraschalltechnik, die bereits in älteren Arbeiten formuliert wurden, lassen sich bis zum heutigen Zeitpunkt nicht erfüllen (11).

Probleme in der klinischen Differenzierung der Krankheitsentitäten bereiten die klinischen Mischbilder. Beim reinen Lipödem normalgewichtiger Frauen handelt es sich um ein vergleichsweise seltenes Krankheitsbild. Dadurch war im Rahmen der Untersuchung eine vergleichende Subgruppenanalyse nur normalgewichtiger Probandinnen mit schmerzloser Lipohypertrophie mit Probandinnen, die an einem dolenten Lipödem leiden, nicht möglich. In einer weiteren Untersuchung wäre die gezielte Gegenüberstellung allein der Entitäten Lipödem und Lipohypertrophie (BMI 25–30kg/m²) sinnvoll. Zur Bildgebung müsste der zusätzliche Nutzen höherfrequenter Ultraschallsonden überprüft werden (20 MHz).

Schlussfolgerung

1. Die qualitative Differenzierung anatomischer bzw. pathomorphologischer Besonderheiten des Lipödems von der schmerzlosen Lipohypertrophie, der Adipositas und der Haut/Unterhaut Gesunder anhand der sonografischen Bildgebung ist bislang nicht zufriedenstellend möglich. Aufgrund der großen individuellen Befundvariation einerseits und der ebenfalls erheblichen Unterschiede der Sonografie-Geräte und deren Konfiguration ist die Gewinnung reproduzierbarer Befunde, welche die einzel-

nen Krankheitsentitäten eindeutig differenzieren können, ebenfalls zum aktuellen Zeitpunkt nicht möglich.

2. Die Komprimierbarkeit des Kutis-Subkutis-Komplexes ist entgegen den Erwartungen vollkommen unspezifisch. Ein sonografisches Korrelat für klinische Phänomene wie das Matratzenphänomen lässt sich nicht belegen.

3. Der Nachweis interstitieller Flüssigkeitseinlagerungen mittels Ultraschall ist möglich, lässt aber keine Hinweise auf die Ätiologie des Ödems zu.

4. Der Nachweis von Flüssigkeitseinlagerungen bei Patienten mit einer „schmerzhaften Lipohypertrophie“ gelingt nicht, so dass die Krankheitsbezeichnung Lipödem irreführend ist und überdacht werden sollte.

Zum aktuellen Zeitpunkt muss davon ausgegangen werden, dass zur Sicherung der Diagnose Lipödem bzw. deren differenzialdiagnostischer Abgrenzung in der Routineversorgung weiterhin im wesentlichen nur die Anamnese und der klinische Befund zur Verfügung stehen.

Danksagung

Die Autoren danken Frau Dr. med. Christine Schwahn-Schreiber, Otterndorf für die Unterstützung beim Patienteneinschluss und der Datenaufbereitung sowie Frau Dr. med. Andrea Liebhold, München, für die Teilnahme an der Patientenrekrutierung.

Interessenkonflikt

Die Autoren geben an, dass kein Interessenkonflikt besteht

Literatur

1. Forner-Cordero I, Szolnoky G, Forner-Cordero A, Kemény L. Lipedema: an overview of its clinical manifestations, diagnosis and treatment of the disproportional fatty deposition syndrome – systematic review. *Clin Obes* 2012; 2(3–4): 86–95.
2. Reich-Schupke S, Schmeller W, Brauer WJ et al. S1 guidelines: Lipedema. *J Dtsch Dermatol Ges* 2017; 15(7): 758–767.
3. Faerber G. Adipositas und chronische Inflammation bei phlebologischen und lymphologischen Erkrankungen. *Phlebologie* 2018; 47: 55–65.
4. Marshall M. Differentialdiagnostische Abgrenzung des Lipödems gegenüber dem Lymph- und Phlebödem mittels hochauflösender (Duplex)-Sonographie. *Lymphol* 1996; 20: 79–86.
5. Marshall M, Schwahn-Schreiber C. Lymph- und Phlebödem. Differenzialdiagnostische Abklärung mittels hochauflösender Duplexsonografie. *Gefäßchirurgie* 2008; 13: 204–212.
6. Mendoza E. Lipohyperplasie und Lipödem. In: Mendoza E (Hrsg). *Duplexsonographie der oberflächlichen Beinvenen*. 2. Aufl. Berlin, Heidelberg: Springer 2013, 265.
7. Becker M, Schilling T, von Beckerath O, Kröger K. Sonography of subcutaneous tissue cannot determine causes of lower limb edema. *Vasa* 2015; 44(2): 122–128.
8. Naouri M, Samimi M, Atlan M, et al. High-resolution cutaneous ultrasonography to differentiate lipoedema from lymphoedema. *Br J Dermatol* 2010; 163(2): 296–301.
9. Lohrmann C, Foeldi E, Langer M. MR imaging of the lymphatic system in patients with lipedema and lipo-lymphedema. *Microvasc Res* 2009; 77(3): 335–339.
10. Sommerfeld HJ, Garcia-Schürmann JM, Schewe J et al. Prostatakarzinomdiagnostik durch Ultraschallelastographie – Vorstellung eines neuartigen Verfahrens und erste klinische Ergebnisse. *Urologe* 2003; 42(7): 941–945.
11. Dimakakos PB, Stefanopoulos T, Antoniadis P, Antoniou A, Gouliamos A, Rizos D. MRI and ultrasonographic findings in the investigation of the lymphedema and lipedema. *Int Surg* 1997; 82: 414–416.