

# Arthroskopische Operationen des Kniegelenks

■ Jan von Recum, Andreas Wentzensen

## Zusammenfassung

In einem Zeitraum von über 90 Jahren hat sich die Arthroskopie von einem rein diagnostischen zu einem interventionellen Verfahren entwickelt. Arthroskopien des Kniegelenkes stellen dabei den größten Anteil aller arthroskopischen Eingriffe. Durch die Weiterentwicklungen in der Lichtleiter- und Optiktechnik sowie die Entwicklung mikrochirurgischer Instrumente, ist es heute möglich, fast alle Operationen am Kniegelenk arthroskopisch durchzuführen. Hierbei kommen den knorpelrestaurativen Maßnahmen, der Meniskus Chirurgie sowie den rekonstruktiven Eingriffen an den Kreuzbändern besondere Bedeutung zu.

## Arthroscopic Operations of the Knee

Over a period of more than 90 years, arthroscopy has developed from a purely diagnostic methods to an interventional procedure. Arthroscopic operations of the knee constitute by far the greatest proportion of arthroscopic intervention. As a result of the developments in light-conducting fibres and optical systems as well as microsurgical instruments it is now possible to conduct almost all operations on the knee arthroscopically. Of particular relevance in this context are cartilage restoration measures, meniscus surgery and reconstructive procedures on the cruciate ligaments.

## Einleitung

Im Rahmen der 41. Jahrestagung der Deutschen Gesellschaft für Chirurgie in Berlin wurde 1912 erstmals ein Vortrag mit dem Titel „Endoskopie geschlossener Kavitäten mittels Trokarendoskop“ über die Möglichkeit der direkten Visualisierung des Kniegelenkraumes gehalten. Autor war der dänische Chirurg Severin Nordentoft aus Aarhus, der seine Entwicklung eines 5 mm Trokars mit Spülventil und optischem Kanal vorstellte. Er beschrieb die Möglichkeiten der Visualisierung der vorderen Kniegelenkab-schnitte und bezeichnete dieses Vorgehen als „Arthroskopie“. Unklar bleibt, ob er seine Untersuchungen an Patienten oder Kniegelenkpräparaten durchführte [10, 11].

Neun Jahre später veröffentlichte der Schweizer Chirurg Eugen Bircher seine Erfahrungen aus 18 Operationen [3]. Mit seinen Beschreibungen der Verfahren zur Behandlung von Meniskusschäden gilt er als der Vater der Arthroskopie.

Andere Pioniere auf dem Gebiet der Arthroskopie haben fast zeitgleich mit Bircher zu der Entwicklung beigetragen. Dies waren der japanische Professor Ken- nil Takagai (1888–1963) von der Universität Tokio und Phillip Kreuzer (1883–1943) aus Chicago. Takagai hatte erstmals 1918 ein Leichenknie mit einem Zystoskop untersucht, dessen Handhabung jedoch zu unpraktisch war. 1920 ließ er sich sein erstes Arthroskop konstruieren. Kreuzer berichtete 1924 auf der Jahrestagung der Illinois State Medical Society über die Arthroskopie von Meniskus-schäden am Kniegelenk.

1938 wurde die Arthroskopie erstmals zum Hauptthema auf der Jahrestagung der Japanischen Orthopädischen Gesellschaft. Hier hatte Takagai über seine

ersten 57 Kniegelenksarthroskopien be- richtet.

Der Zweite Weltkrieg ließ die Arthrosko- pie in Europa und den angloamerika- nischen Ländern in Vergessenheit gera- ten. Die Japaner arbeiteten hingegen an der Entwicklung weiter. 1957 erschien der erste Atlas der Arthroskopie von M. Watanabe, Takeda und Ikeuchi. Die Geburtsstunde der operativen Arthro- skopie mag wohl das Jahr 1951 sein, als Ikeuchi folgende Begebenheit berichtete: „Bei einer Untersuchung mit dem Ar- throskop Nr.13, das mit einem Glüh- lämpchen an der Spitze versehen war, ging plötzlich das Licht aus. Als das Gerät entfernt wurde, blieb das Lämpchen im Kniegelenk zurück. Watanabe nahm ein zweites Instrument, suchte und fand die Glühbirne und entfernte sie über einen weiteren Zugang mit einer Zange“ – dies war wohl die erste Gelenkkörperentfer- nung.

Mit der Entwicklung seines Arthroskops Nr.21 trug Watanabe maßgeblich zur weltweiten Verbreitung der Arthrosko- pie bei. 1961 wurde bereits über 600 diagnostische Untersuchungen berichtet mit ersten fotografischen Aufnahmen und Filmmitschnitten. Nicht nur die technische Verfeinerung der optischen Instrumente brachte den Durchbruch, sondern auch der Beginn der arthrosko- pisch durchgeführten operativen Ein- griffe in den 60er-Jahren.

Seit dieser Zeit haben bahnbrechende technische Fortschritte in der Entwick- lung fiberoptischer und mikrochirur- gischer Instrumente entscheidend zum gegenwärtigen Stand der arthroskopi- schen Chirurgie beigetragen.

Die Zahl der arthroskopisch durchge- führten Operationen steigt weltweit ste- tig, in den USA werden heutzutage jäh- rlich geschätzte 500.000 Eingriffe durch- geführt.

**Bilanzierende Arthroskopie**

Die Arthroskopie ist die Untersuchungsmethode, die die verlässlichsten Informationen zu intraartikulären Strukturen bietet.

Sie stellt aber eine invasive Untersuchung dar, die zu ihrer Durchführung einer Narkose bedarf und Komplikationsmöglichkeiten beinhaltet. Durch die Einführung und den zunehmenden Einsatz der Kernspintomographie hat die diagnostische Arthroskopie an Bedeutung verloren. Sie hat ihren Stellenwert aber noch bei unklaren, durch die üblichen diagnostischen Maßnahmen nicht zu klärenden Beschwerden, posttraumatisch bei Hämarthros ohne richtungweisende Diagnose und im Rahmen anderer gelenknaher Eingriffe, wie Umstellungsosteotomien oder Osteosynthesen von Gelenkfrakturen behalten. Je nach Fragestellung und geplanten operativen Maßnahmen werden verschiedene Optik- und Arbeitsportale verwendet (siehe **Abb. 1**).

Einige arthroskopische Operationen, wie z.B. die hintere Kreuzbandersatzplastik,

machen darüber hinaus posteromediale und/oder posterolaterale Hilfsinzisionen erforderlich.

**Arthroskopische Operationen am Meniskus**

Arthroskopische Meniskusinterventionen gehören zu den häufigsten Knieoperationen.

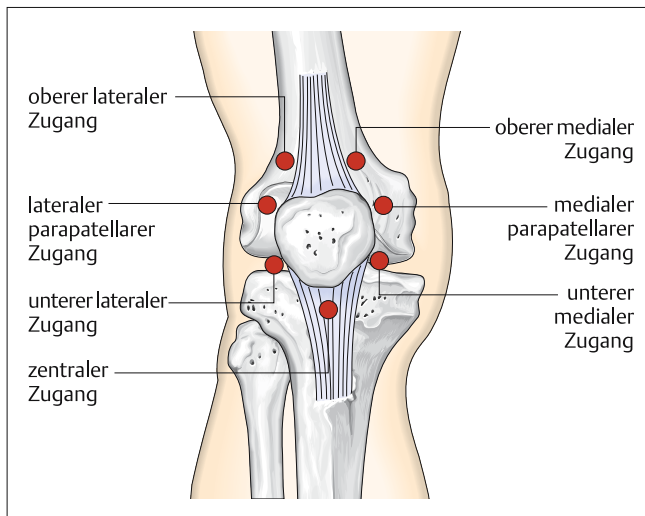
Abhängig vom Alter, der Lokalisation und der Art des Risses sind die partielle Meniskusresektion oder die Wiederherstellung des Meniskus indiziert. Die Menisken sind wichtige Strukturen des Kniegelenks: Zu ihren Funktionen gehören die Belastungsverteilung durch Vergrößerung der Kontaktflächen, das Abfangen von Stößen und die Gelenkstabilisierung. Durch ihre flexible Aufhängung bewirken sie eine Verbesserung der Kongruenz der Gelenkflächen in allen Gelenkstellungen.

Die früher regelmäßig durchgeführte Menisektomie führte daher regelhaft zum frühzeitigen Gelenkverschleiß.

Mediale und laterale Kniearterien bilden einen perimeniskalen kapillären Plexus, der die periphere Begrenzung des Meniskus sowie 10–30% der Breite der lateralen Begrenzung versorgt (**Abb. 2**). Dies ermöglicht die Einteilung der Menisken in drei Zonen der Perfusion.

Rissbildungen parallel zur Aufhängung, sogenannte meniskokapsuläre Separationen stellen grundsätzlich eine gute Indikation zur Refixation dar. Aufgrund ihrer Lokalisation in der rot-roten Zone bestehen hier sehr gute Aussichten auf vollständige Einheilung. Auch Korbhenkelrisse in der Übergangszone, also der rot-weißen Zone, sollten refixiert werden. Aufgrund der im Vergleich zur roten Zone schlechteren Perfusion muss hier aber in höherer Zahl mit ausbleibender Heilung gerechnet werden. Die Aussichten auf ein Einheilen eines Korbhenkelrisses in der weiß-weißen Zone sind gering. Bei sehr jungen Patienten mag ein Versuch zur Refixierung gerechtfertigt sein, in der Mehrzahl der Fälle ist der Resektion der Vorzug zu geben.

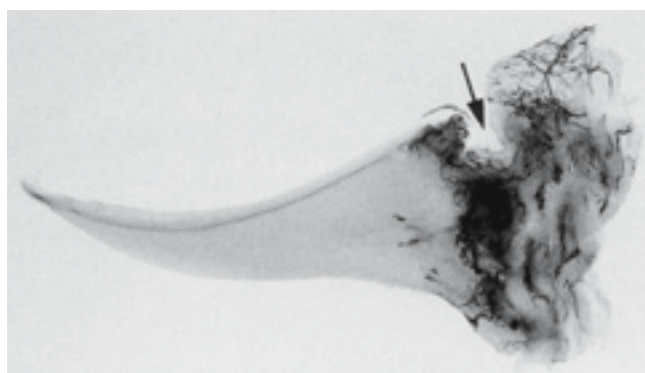
Resektionen werden mit dem Shaver, arthroskopischen Scheren und Stanzen durchgeführt. Hierbei gilt der Grundsatz: So wenig wie möglich, so viel wie nötig.



**Abb. 1** mögliche Portale aus: „S. Parisien, Therapeutische Arthroskopie, Chapman & Hall“.

Ziel muss die vollständige Entfernung des geschädigten Meniskusgewebes, die sorgfältige Aufbereitung der Schnitt-/Rissränder und die Überprüfung der Stabilität des verbliebenen Gewebes sein (**Abb. 3 und 4**).

Für die Refixation von Meniskusrissen, stehen verschiedene arthroskopisch gestützte Techniken zur Verfügung. Die gängigsten Methoden sind die „inside-out“ und die „outside-in“ Nahttechniken, bei denen Fadenschlaufen aus überwiegend resorbierbaren Materialien den Meniskusriss refixieren und außerhalb des Kniegelenks über der Gelenkkapsel geknotet werden. Diese Fixationsmethoden haben die höchsten Ausreißkräfte, sind aber technisch anspruchsvoll (**Abb. 5**).



**Abb. 2** Meniskuspräparat.

Zunehmend bietet die Industrie „all inside“-Refixationssysteme an. Diese Ankersysteme sind einfach in der Anwendung und auch für die schwer zugänglichen Hinterhornregionen geeignet. Als nachteilig müssen die höheren Kosten und die im Vergleich zu den Nahttechniken deutlich niedrigeren Ausreißkräfte angesehen werden. Komplexe Rissfor-

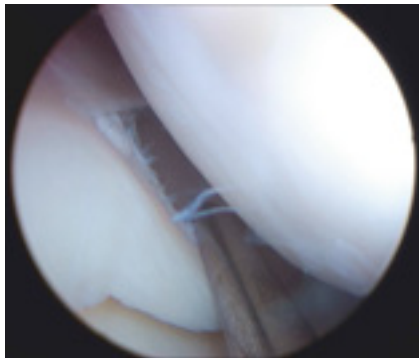


Abb. 3 schmaler Korbhenkelriss.

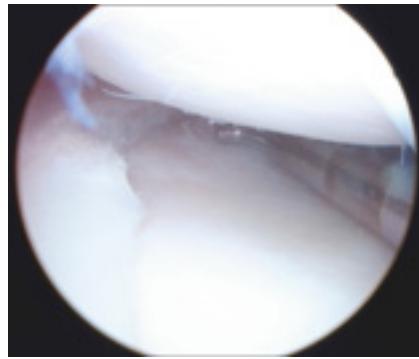


Abb. 4 Befund nach Meniskusteilresektion.

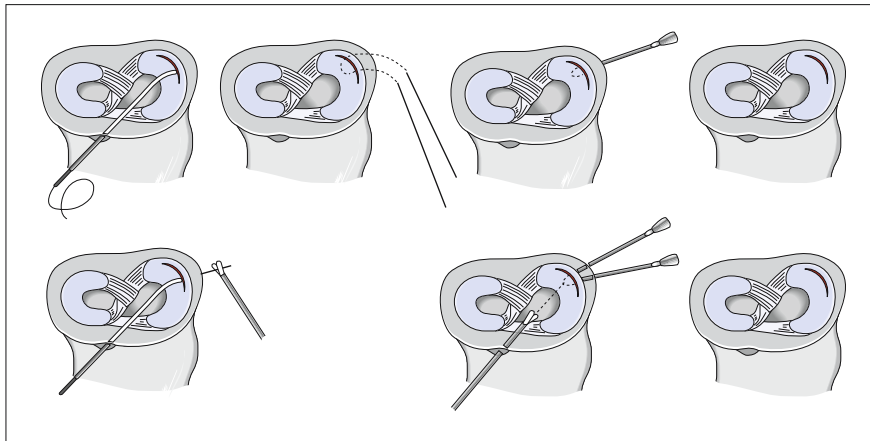


Abb. 5 „Inside-out“ links und „outside-in“-Naht rechts (aus Trauma und Berufskrankheit 4-2004).

men mit Beteiligung der Hinterhörner sollten in einer sogenannten Hybridtechnik versorgt werden (Abb. 6 und 7).

Bei ausgedehntem Verlust an Meniskusgewebe steht im europäischen Raum die Implantation von kollagenen Meniskusimplantaten zur Verfügung. Mittel- und insbesondere langfristige Ergebnisse müssen hier noch abgewartet werden.

Die oben genannten Implantate haben zum aktuellen Zeitpunkt keine FDA-Zulassung für die Anwendung innerhalb der Vereinigten Staaten. In ausgesuchten Fällen werden im angloamerikanischen Raum bei vergleichbaren Indikationen Meniskustransplantationen durchgeführt.

### Arthroskopische Verfahren an Knochen und Gelenkknorpel

Freie Gelenkkörper können Folge einer Verletzung oder degenerativen Ursprungs sein. Gehäuft treten Gelenkkörper im Rahmen einer Osteochondrosis dissecans als freies Dissecat auf.

Freie Gelenkkörper können zu schmerzhaften Einklemmungen führen und durch rezidivierende Reizergüsse degenerativen Knorpelschäden Vorschub leisten (Abb. 8).

Ziel der Arthroskopie ist die Lokalisation der Gelenkkörper und ihres Ursprungs. Gelegentlich kommen sie im hinteren Rezessus zu liegen, wo sie schwierig aufzufinden und zu erreichen sind. Ist der Gelenkkörper aufgefunden, so sollte zu-

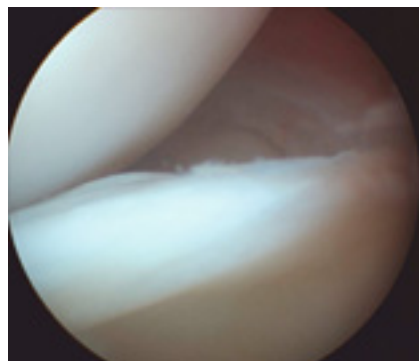


Abb. 6 Ausgedehnter Korbhenkelriss Außenmeniskus.

nächst der Flüssigkeitszustrom unterbrochen werden, um zu vermeiden, dass er aus dem einsehbaren Bereich herausgespült wird. Im Anschluss kann eine vorläufige Fixierung mittels Kanüle erfolgen, bevor er mittels Faszizange entfernt wird. Je nach Lage des Gelenkkörpers, speziell im hinteren Gelenkrezesus, werden hier zusätzliche Portale erforderlich. Handelt es sich um degenerativ entstandene Gelenkkörper, so besteht die Therapie in der Entfernung und zusätzlichen Sanierung des Ursprungsortes, wie z. B. eines Débridements einer osteophytären Randleiste.

Handelt es sich bei dem geborgenen Gelenkkörper um ein Knorpel-Knochen-Fragment mit stabilem Knochenanteil, so ist die Refixation erforderlich. Diese kann arthroskopisch mittels resorbierbaren Stiften oder besser mit Schrauben erfolgen. In diesen Fällen müssen die Schraubenknöpfe je nach Lokalisation unter das Knorpelniveau versenkt werden (Abb. 9 und 10).

Die Therapie lokalisierter Knorpelläsionen wird durch ihre Genese bestimmt. Bei primären Erkrankungen des Knochens, wie der Osteochondrosis dissecans, die erst sekundär zu Schäden des Gelenkknorpels führen, muss die Therapie die Schädigung des Knochens berücksichtigen. Ist der Knorpel intakt, wird die subchondrale Sklerosezone arthroskopisch kontrolliert retro- oder antegrad durchbrochen. In den fortgeschrittenen Stadien III und IV nach Berndt und Harty mit nekrotischem subchondralem Knochen muss Knorpel und Knochen transplantiert werden. In der Mehrzahl der Fälle wird hier die Transplantation von Knorpel-Knochen-Zylindern durchgeführt. An den meisten Lokalisationen gelingt dies arthroskopisch [12] (Abb. 11 und 12).

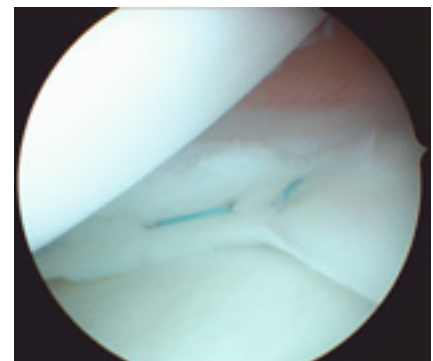
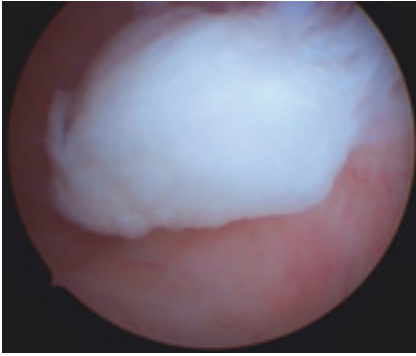
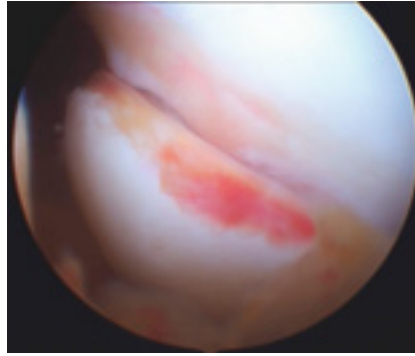


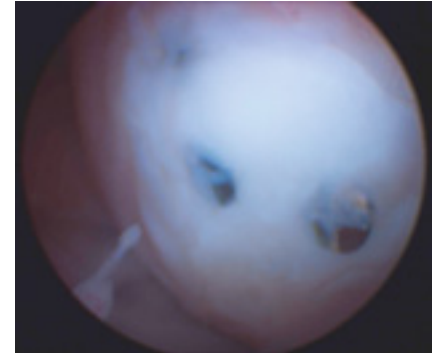
Abb. 7 Befund nach Refixation mit 2 Matrazennähten.



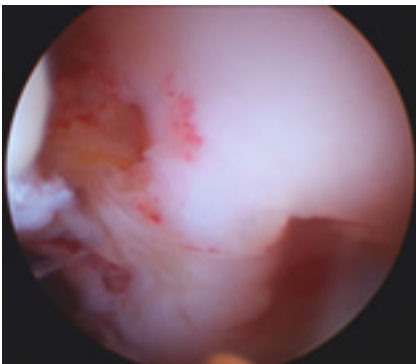
**Abb. 8** Freier Gelenkkörper im hinteren Rezensus.



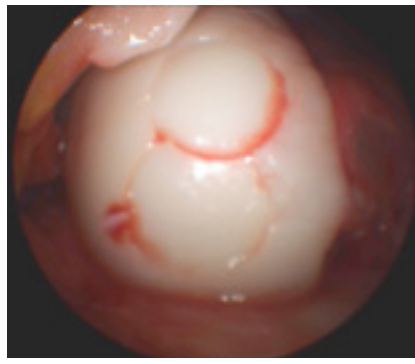
**Abb. 9** Knorpel-Knochen-Fragment.



**Abb. 10** Nach Schraubenrefixation eingheiltes Fragment, Darstellung im Rahmen der Metallentfernung.



**Abb. 11** Tiefes Knorpelulcus bei OD.



**Abb. 12** Nach Defektauffüllung mit 2 Zylindern.

Bei primären Knorpelläsionen mit intaktem subchondralen Knochen hängt das Vorgehen von der Größe des Defektes ab.

Kleinere Defekte können gut mit den sogenannten „Tissue response“-Verfahren behandelt werden, bei denen die Grenzlamelle durchbrochen wird, um einen Wiederaufbau des Knorpels durch Vorläuferzellen aus dem Knochenmark zu ermöglichen.

Hierzu ist es zunächst erforderlich, untermierte und frakturierte Knorpelamellen zu entfernen. Die Eröffnung der Grenzlamelle erfolgt durch multiple kleine Bohrungen (Pridie) oder die sogenannte Mikrofrakturierung mit gewinkelten Ahlen. Die Perforationen werden in regelmäßigen Abständen von 2–3 mm gesetzt. Das aus den Öffnungen austretende Blut bildet ein Koagel, das auch Vorläuferzellen enthält. Aus diesem Koagel entsteht der Faserknorpel, der den ursprünglichen Defekt bedeckt. Da Faserknorpel mechanisch schlechtere Eigenschaften aufweist als hyaliner Gelenkknorpel, kommt dieses Verfahren nur für begrenzte Defekte infrage [7].

Größere Defekte in den Hauptbelastungszonen benötigen einen Knorpelersatz, der vergleichbare mechanische Eigenschaften wie hyaliner Knorpel aufweist. Für die osteochondrale Zylindertransplantation sind die Defekte häufig zu groß, da die Spenderregionen im Randbereich des Patellagleitlagers begrenzt sind und darüber hinaus eine nicht unerhebliche Spendermorbidity besteht. In solchen Fällen hat sich die Knorpelzelltransplantation bewährt. Feingewebliche Untersuchungen haben zeigen können, dass es sich bei den Knorpelregeneraten um einen hyalin-ähnlichen Knorpel mit vergleichbaren mechanischen Eigenschaften handelt [1]. Die Entwicklung der Matrix-assoziierten Knorpelzelltransplantation hat die Anwendung vereinfacht. Hierfür werden mit einer speziellen Stanze kleine Knorpelknochenzylinder aus dem Bogen der Notch entnommen und im Labor vermehrt. Anschließend wird eine dreidimensionale Matrix mit den Zellen beimpft, die dann in den Knorpeldefekt eingenäht wird. Die Knorpelzellentnahme wird arthroskopisch durchgeführt, die Implantation mehrheitlich noch über eine Arthrotomie (**Abb. 13 und 14**).

## Arthroskopische Operationen an der Synovia und Gelenkkapsel

### Plicae

Bei einer Inzidenz, die zwischen 20% und 60% schwankt, werden in der Literatur 3 Arten von Plicae beschrieben. Klinisch bedeutsam kann die Plica mediopatellaris dann werden, wenn sie fibrotisch verdickt ist und aufgrund ihres Verlaufs auf der medialen Kondyle reitet. Dies kann zu Beschwerden bis hin zu Knorpelläsionen führen. Arthroskopisch lässt sich eine solche verdickte Plica leicht identifizieren und entfernen. Häufig wird hierfür ein zusätzlicher lateraler suprapatellarer Zugang erforderlich (**Abb. 15**).

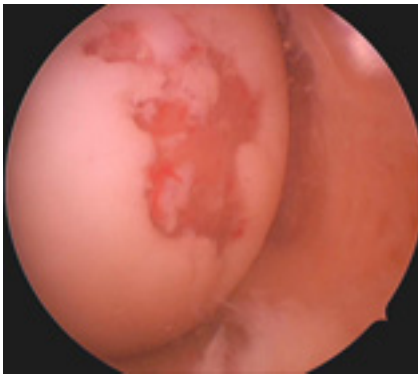
### Patellaluxation

Erstmalige Patellaluxationen gehen neben osteochondralen Frakturen häufig mit Zerreißen des medialen Retinaculum einher. Klinische Studien haben gezeigt, dass die Reluxationsrate bei ausschließlich konservativ therapierten Retinaculum-Rupturen deutlich über der, operativ therapierter Patienten liegt.

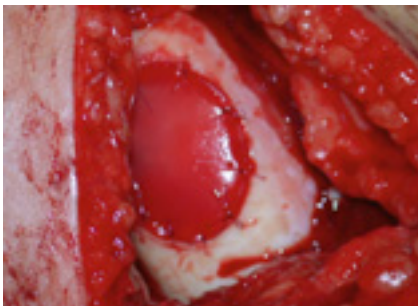Das 1986 von Yamamoto vorgestellte arthroskopisch gestützte perkutane Nahtverfahren weist eine vergleichbare Reduktion der posttraumatisch rezidivierenden Luxationen wie bei offenen Nahtverfahren auf, ist dabei gewebeschonend, einfach und sicher in der Anwendung.

### Laterales Release

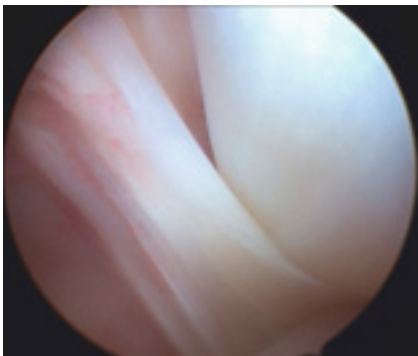
Die Entlastung des seitlichen Retinaculum ist indiziert bei erhöhtem lateralen Anpressdruck und bei ausgesuchten Fällen patellarer Fehlstellung, bei denen kein abnormer Q-Winkel oder medialer Retinaculum-Defekt vorliegt. Das Ver-



**Abb. 13** Ausgedehnter Knorpelschaden der medialen Femurkondyle.



**Abb. 14** Matrix-assoziierte Knorpelzelltransplantation.



**Abb. 15** Plica mediotendinaria.

fahren lässt sich neben der klassischen offenen Retinaculum-Spaltung auch rein arthroskopisch oder arthroskopisch gestützt durchführen. In allen Fällen wird das laterale Retinaculum vollständig bis zum Ansatz des M. vastus lateralis durchtrennt. Intraoperativ ist eine sorgfältige Blutstillung erforderlich. Bei erheblicher Lateralisation und Defekt des medialen Retinaculums, z. B. im Rahmen vorausgegangener Patellaluxation, kann in gleicher Sitzung eine arthroskopische mediale Raffung durchgeführt werden.

### Ersatz des vorderen Kreuzbandes

Der Verlust des vorderen Kreuzbandes hat die Desintegration des physiolo-

gischen Roll-Gleit-Mechanismus des Kniegelenkes zur Folge. Der Rotationspfeiler wird aus dem medialen Kompartiment weiter nach lateral verlagert. Diese Veränderung der Kinematik und Aufwärtphänomene auf die Meniskushinterhörner führen in hoher Zahl zu einem vorausseilenden Verschleiß und zu einem Verlust der sekundären Kniegelenkstabilisatoren.

Der natürliche Verlauf der vorderen Kreuzbandruptur ist häufig durch posttraumatisch degenerative Veränderungen gekennzeichnet.

Die in der Vergangenheit häufig durchgeführten direkten Nahtverfahren mit und ohne Augmentation haben nicht zu ausreichend stabilen Ausheilungsergebnissen geführt und konnten posttraumatisch degenerative Veränderungen nicht aufhalten. Extraanatomische Rekonstruktionen des vorderen Kreuzbandes haben heute keinen relevanten Stellenwert mehr. Ansatznahe Rupturen oder Ausrisse bei Jugendlichen sind einer Refixation zugänglich. Mit Fugenschluss und damit definitiver Straffung der Bandstrukturen stellt die vordere Kreuzbandersatzplastik den Goldstandard in der Therapie der vorderen Kreuzbandersatzplastik dar. Dabei wird das Transplantat durch Bohrkanäle in Tibia und Femur gezogen und fixiert. Jahrelang stellte die Verwendung des mittleren Patellasehnenmittels mit anhängenden Knochenblöcken den Goldstandard dar. Mit Verbesserung der arthroskopischen Instrumente und Techniken wird mittlerweile die Mehrzahl der VKB-Ersatzplastiken arthroskopisch durchgeführt. Parallel zu dieser Entwicklung wurde zunehmend ein Quadrupel-Transplantat aus Semitendinosussehne mit oder ohne zusätzliche Entnahme der Gracilissehne verwendet. Veranlassung zu diesem Wechsel war zum einen die erhöhte Spendermorbidity bei Verwendung der Patellasehne sowie die Verkleinerung der Operationszugänge durch die arthroskopische Operation.

Aktuelle vergleichende Studien können keinen entscheidenden Unterschied im Outcome bei Verwendung der verschiedenen beschriebenen Transplantate nachweisen [5] und bestätigen die erhöhten Spendermorbidity bei Verwendung der Patellasehne [6].

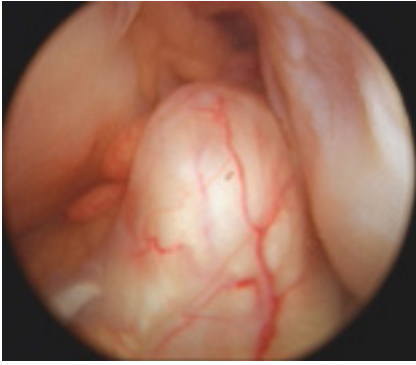
Eine befürchtete Komplikation der vorderen Kreuzbandersatzplastik stellt die Arthrofibrose dar. Hier konnten aktuelle

Studien keinen Unterschied zwischen OP-Zeitpunkt und Methode feststellen. Als prognostischer Faktor wurden der präoperative Schmerz und die präoperative Bewegungseinschränkung herausgearbeitet [9]. Uneinigkeit herrscht bezüglich der Positionierung der Bohrkanäle. Alternativ werden der Ersatz des als Sicherungsbündel bezeichneten posterolateralen Bündels, das seine stabilisierende Funktion in Stellungen zwischen 0 und 40° Beugung besitzt, und der Ersatz des eher isometrischen anteromedialen Bündels propagiert. Ob computergestützte Verfahren, die auf der Erhebung der Kinematik des Individuums beruhen, hier weitere Erkenntnisse bringen können, muss abgewartet werden. Inzwischen mehren sich experimentelle Untersuchungen, die mögliche Vorteile für die „anatomische“ Rekonstruktion im Sinne eines Ersatzes sowohl des posterolateralen als auch des anteromedialen Bündels vermuten lassen [2, 13, 14] (**Abb. 16–18**).

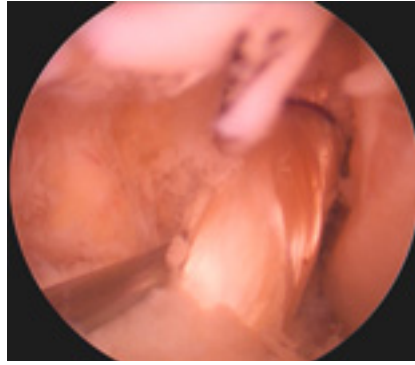
### Ersatz des hinteren Kreuzbandes

Rupturen des hinteren Kreuzbandes stellen Verletzungen dar, die mit einer erheblichen Störung der Kniestabilität einhergehen. Bedingt durch die Schwerkraft fällt der Schienbeinkopf bereits in Ruhe in eine hintere Schublade. Allein durch Aktivierung der Quadrizepsmuskulatur kann der Schienbeinkopf aus der hinteren Translation in die Neutralstellung geführt und stabilisiert werden. Dieser andauernd erhöhte Anpressdruck der Kniescheibe in das Gleitlager führt langfristig zu einer Retropatellararthrose.

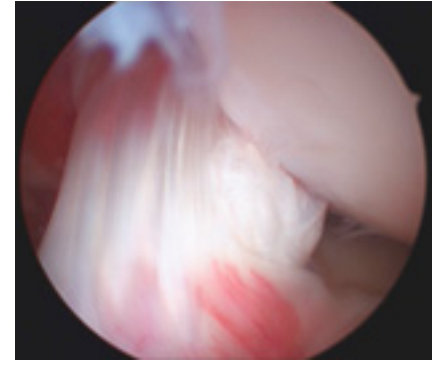
Die arthroskopische Rekonstruktion des hinteren Kreuzbandes (PCL) ist ein technisch aufwendiges Verfahren, das nur von arthroskopisch versierten Chirurgen ausgeführt werden sollte. Zur Präparation der posterioren Gelenkkapsel werden spezielle, abgewinkelte Küretten und Raspeln benötigt. Um diesen Schritt unter arthroskopische Sicht durchführen zu können, ist eine zusätzliches posteromediales Optikportal erforderlich. Alternativ kann eine 70° Optik auch durch das anterolaterale parapatellare Portal eingebracht und die Instrumente durch die posteromediale Inzision verwendet werden. Es empfiehlt sich, die posteromediale Inzision etwas größer zu wählen, sodass die neurovaskulären Strukturen stumpf mit dem Finger von der posterioren Kapsel abgelöst werden können.



**Abb. 16** Veraltete VKB-Ruptur mit abgerundetem Kreuzbandstumpf.



**Abb. 17** VKB-Transplantat in situ.



**Abb. 18** Eingeheltes VKB-Transplantat 12 Monate postop.

Dem vorderen Kreuzband vergleichbar, lassen sich auch beim hinteren Kreuzband 2 Hauptbündeln separieren. Der häufig durchgeführte isolierte Ersatz des posteromedialen Bündels führt lediglich zwischen Streckung und 30° Flexion zu einer ausreichenden Stabilisierung. Der isolierte Ersatz des anterolateralen Bündels bietet eine suffiziente Stabilität während eines größeren Bewegungsumfanges.

Vergleichbar den Studien beim Ersatz des vorderen Kreuzbandes finden sich in biomechanischen Untersuchungen Anzeichen dafür, dass auch beim Ersatz des hinteren Kreuzbandes Vorteile für eine Rekonstruktion sowohl des anterolateralen als auch des posteromedialen Bündels bestehen [4, 8].

## Literatur

- <sup>1</sup> Behrens P, Bitter T, Kurz B et al. Matrix-associated autologous chondrocyte transplantation/implantation (MACT/MACI) – 5-year follow-up. *Knee*. 2006; 13: 194–202
- <sup>2</sup> Bellier G, Christel P, Colombet P et al. Double-stranded hamstring graft for anterior cruciate ligament reconstruction. *Arthroscopy* 2004; 20: 890–894
- <sup>3</sup> Bircher E. Die Arthroendoskopie. *Zentralbl Chirurgie* 1921; 48: 1460–1461
- <sup>4</sup> Chhabra A, Kline AJ, Harner CD. Single-bundle versus double-bundle posterior cruciate ligament reconstruction: scientific rationale and surgical technique. *Instr. Course Lect.* 2006; 55: 497–507
- <sup>5</sup> Herrington L, Wrapson C, Matthews M et al. Anterior cruciate ligament reconstruction, hamstring versus bone-patella tendon-bone grafts: a systematic literature review of outcome from surgery. *Knee*. 2005; 12: 41–50
- <sup>6</sup> Ibrahim SA, Al-Kussary IM, Al-Misfer AR et al. Clinical evaluation of arthroscopically assisted anterior cruciate ligament reconstruction: patellar tendon versus gracilis and semitendinosus autograft. *Arthroscopy* 2005; 21: 412–417
- <sup>7</sup> Luring C, Anders S, Bathis H et al. (Current treatment modalities for cartilage defects at the knee—results of a nation-wide survey of surgical trauma and orthopaedic clinics in Germany). *Z. Orthop. Ihre Grenzgeb.* 2004; 142: 546–552
- <sup>8</sup> Mao YQ, Chen BC, Zhu ZA. In vitro study of knee stability after two-band two-tunnel posterior cruciate ligament reconstruction. *Chin J. Traumatol.* 2006; 9: 195–200
- <sup>9</sup> Mayr HO, Weig TG, Plitz W. Arthrofibrosis following ACL reconstruction—reasons and outcome. *Arch. Orthop. Trauma Surg.* 2004; 124: 518–522
- <sup>10</sup> Nordentoft S. Ueber Endoskopie geschlossener Cavitäten mittels meines Trokar-Endoskops. *Verh Dtsch Ges Chir.* 1912; 78–81. Ref Type: Conference Proceeding
- <sup>11</sup> Nordentoft S. Ueber Endoskopie geschlossener Cavitäten mittels trokarendoskop. *Zentralbl Chirurgie* 1912; 39: 95–97
- <sup>12</sup> Rose T, Craatz S, Hepp P et al. The autologous osteochondral transplantation of the knee: clinical results, radiographic findings and histological aspects. *Arch. Orthop. Trauma Surg.* 2005; 125: 628–637
- <sup>13</sup> Sbihi A, Franceschi JP, Christel P et al. (Anterior cruciate ligament reconstruction: biomechanical comparison on cadaver specimens using a single or double hamstring technique). *Rev. Chir Orthop. Reparatrice Appar. Mot.* 2004; 90: 643–650
- <sup>14</sup> Yasuda K, Kondo E, Ichiyama H et al. Anatomic reconstruction of the anteromedial and posterolateral bundles of the anterior cruciate ligament using hamstring tendon grafts. *Arthroscopy* 2004; 20: 1015–1025

**Dr. med. Jan von Recum**  
Oberarzt

**Prof. Dr. med. Andreas Wentzensen**  
Ärztlicher Direktor

Berufsgenossenschaftliche  
Unfallklinik Ludwigshafen  
Unfallchirurgische Klinik an der  
Universität Heidelberg  
Ludwig-Guttmann-Straße 13  
67071 Ludwigshafen