

# Alterstraumatologie – Frakturen des Ellenbogengelenkes

■ Bastian Marquäß, Christoph Josten

## Zusammenfassung

Das Ellenbogengelenk trägt wesentlich zur Eigenständigkeit des alten Menschen bei. Eine Fraktur in diesem komplexen Gelenk stellt daher nicht nur für den Chirurgen eine ernsthafte Herausforderung dar. Bei der Versorgung müssen im Gegensatz zum jüngeren Patienten Faktoren wie ein reduzierter Allgemeinzustand, Grunderkrankungen, eine häufigere Gelenkbeteiligung und gerade bei Frauen eine vorliegende Osteoporose/Osteopenie berücksichtigt werden. Dennoch gel-

ten nahezu dieselben Konzepte wie beim jüngeren Patienten. Unterschiede ergeben sich im Einsatz von winkelstabilen Implantaten im osteoporotischen Knochen oder bei der Implantation einer primären Totalendoprothese bei komplexen distalen Humerusfrakturen mit mehrfragmentärer Gelenkbeteiligung. Eine Ruhigstellung wird vom älteren Patienten in der Regel nur schlecht toleriert und so sollte gerade wegen des Alters und vor dem Hintergrund guter Ergebnisse in jüngsten Studien eine Osteosynthese angestrebt werden.

## Einleitung

Das Ellenbogengelenk trägt wesentlich zum Bewegungsmaß im Schulter-Armbereich bei. Bewegungsdefizite im Ellenbogengelenk können nur teilweise durch das Schultergelenk kompensiert werden. Ein hoher Bewegungsgrad ist daher nicht nur bei dem jungen, sportlichen Patienten wichtig, sondern trägt auch bei dem älteren Patienten zur sozialen Unabhängigkeit und zur Vermeidung einer Pflegebedürftigkeit bei.

Das Ellenbogengelenk besteht aus drei Teilgelenken, dem Humeroulnargelenk, dem Humeroradialgelenk sowie dem proximalen Radioulnargelenk. Die alle drei Teilgelenke umfassende Gelenkkapsel wird ligamentär durch das Ligamentum collaterale ulnare, Ligamentum collaterale radiale, Ligamentum anulare verstärkt. Die Stabilität wird im Ellenbogengelenk durch statische und dynamische Strukturen hervorgerufen. Knöchernen Gelenkanteile und der Kapselbandapparat werden den statischen Komponenten

zugeordnet. Dynamische Stabilisatoren sind die inserierenden Muskeln M. brachialis, M. biceps brachii, M. triceps brachii und der M. anconeus.

Das Ellenbogengelenk lässt Bewegungen in zwei Ebenen zu. Unterschieden werden in Pro- und Supinationsbewegungen sowie Extensions- und Flexionsbewegungen. Das hochkomplexe Zusammenspiel mehrerer Band- und Gelenkkomponenten zeigt einerseits die Notwendigkeit einer exakten anatomischen Reposition und andererseits die damit verbundene chirurgische Herausforderung. Aufgrund der beim älteren Patienten häufig vorhandenen Osteopenie, einer vermehrten Gelenkbeteiligung bei Frakturen und eines mitunter reduzierten Allgemeinzustandes gestaltet sich die chirurgische Versorgung differenziert zu den Osteosynthesetechniken beim jungen Patienten.

Die beim älteren Patienten häufig schlechteren Grundvoraussetzungen (Osteopenie, reduzierter AZ) erfordern angepasste Osteosynthesetechniken. Dies beinhaltet insbesondere die Verwendung von winkelstabilen Implantaten oder die primäre Prothesenimplantation.

## Isolierte Verletzungen

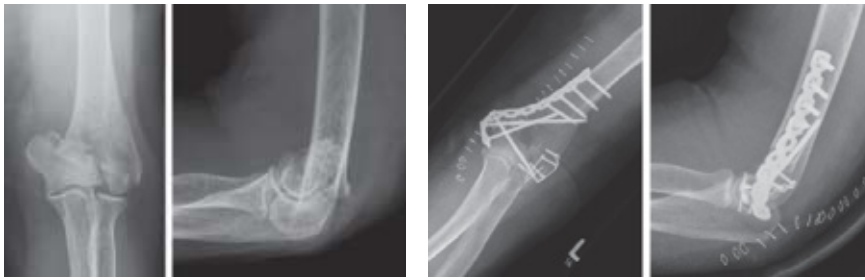### Distaler Humerus

Wie in epidemiologischen Studien gezeigt werden konnte, führt der zunehmende Anteil der älteren Bevölkerung zu einem Anstieg der Inzidenz der distalen Humerusfraktur in den kommenden Jahren. Frauen über dem sechzigsten Lebensjahr sind aufgrund der Involutionsosteoporose besonders betroffen. Insgesamt machen Frakturen am distalen Humerus zwar nur 1 % aller Frakturen des Erwachsenen aus, ihre häufig komplexe Form mit Gelenkbeteiligung sowie eine im Alter einhergehende Osteopenie machen sie jedoch gerade beim älteren Patienten zu einer ernsthaften Fraktur.

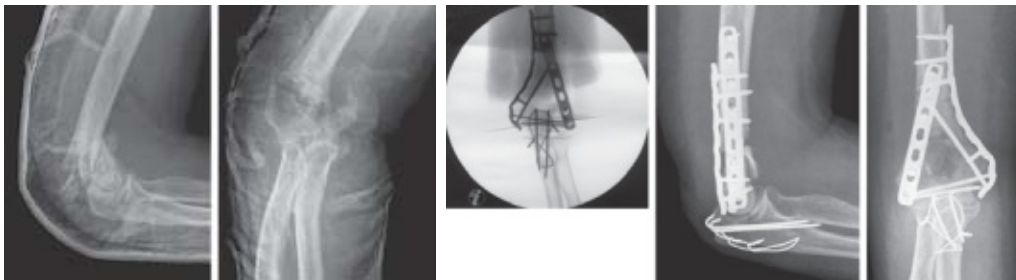
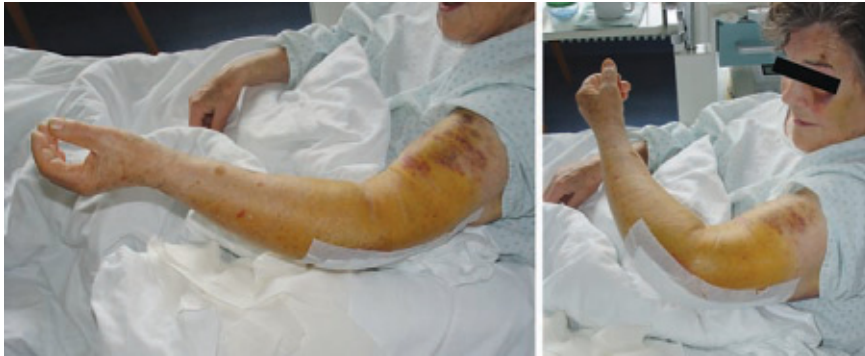Innerhalb der Gruppe der Ellenbogenverletzungen betreffen 17 bis 30% den distalen Humerus. In bis zu 40% der Frakturen kommt es zu Begleitverletzungen [2]. Häufigste Ursache ist bei dem älteren Patienten ein Sturz aus Standhöhe, die dominante Seite ist häufiger betroffen [6]. Nach der AO-Klassifikation werden extraartikulär gelegene A-Frakturen, B-Frakturen mit partieller Gelenkbeteiligung und vollständige Gelenkfrakturen (C-Frakturen) unterschieden (siehe **Abb. 4**).

### Therapie

Die Wahl der osteosynthetischen Versorgung variiert von der einfachen Zugschraubenosteosynthese bis hin zur Doppelplattenabstützung oder prothetischen Versorgung in Abhängigkeit des Frakturtyps. Eine konservative Behandlung wird aufgrund der notwendigen längerfristigen Ruhigstellung gerade von älteren Patienten nur schwer toleriert und geht häufig mit späteren Bewegungseinschränkungen einher, so dass auch beim älteren Patienten eine primäre osteosynthetische Versorgung angestrebt werden sollte [6].



**Abb. 1** Bikondyläre C1-Fraktur, bei 79-jähriger Patientin. Rekonstruktion des ulnaren Pfeilers mit einer 9-Loch-Rekoplatte, radialseitig wird aufgrund der geringen Fragmentgröße auf ein modulares Minifragmentsystem zurückgegriffen. Trotz postoperativer Weichteilschwellung sofortige Freigabe der Beübung.



**Abb. 2** 74-jährige Patientin mit 1° offener C2-Fraktur des distalen Humerus. Über Chevronosteotomie Reposition und Fixation durch zwei im 90°-Winkel zueinander stehenden winkelstabilen LC-Platten (9- und 7-Loch) und Erreichen einer hohen Stabilität durch lange schräg verlaufende Schraube.

## Osteosynthese

A-Frakturen lassen sich in der Regel durch eine Schraubenosteosynthese ausreichend refixieren. Besonders bei epikondylären Abrissfrakturen ist eine Fragmentfixierung notwendig, um eine sekundäre Dislokation und spätere Ansatzbeschwerden zu vermeiden.

Unikondyläre B-Verletzungen besitzen eine Gelenkbeteiligung und müssen anatomisch reponiert werden. Zur Fixierung eignen sich ebenfalls Zugschrauben. Diese können, um eine ausreichende Stabilität zu gewährleisten, mit einer Plattenosteosynthese kombiniert werden.

Die Versorgung von C-Frakturen stellt einen hohen Anspruch an den Operateur dar. Die anatomische Rekonstruktion kann sich beim Vorliegen mehrerer Einzelfragmente schwierig gestalten. Zur temporären Fixierung des Repositionsergebnisses bis zur Plattenanlage, eignet sich der Einsatz von Kirschner-Drähten. Dorsal wird üblicherweise eine Reko-

platte an das Capitulum radii anmoduliert, ohne das Gelenk zu tangieren. Je nach Frakturverlauf lassen sich so auch Capitulumfrakturen durch von dorsal eingebrachte Schrauben versorgen. Die ulnare Platte wird entlang der medialen Humeruskante anmoduliert und kann unter Identifikation des N. ulnaris um den Epikondylus ulnaris gebogen werden. Ähnlich wie bei der dorsalen Platte lassen sich so lange 3,5 mm-Kotikalischrauben zur Fixierung von Trochleafragmenten verwenden.

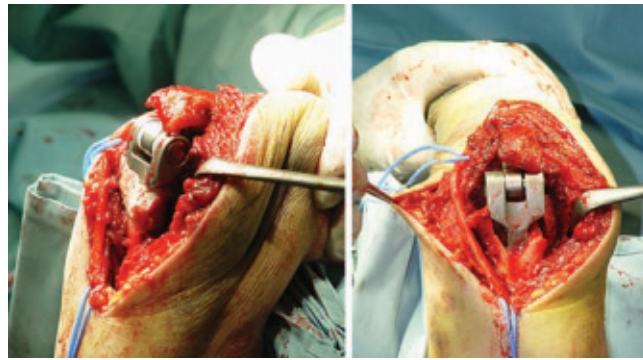
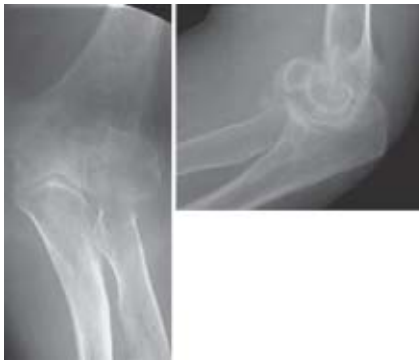Bei der Osteosynthese von osteoporotischen Frakturen bieten sich winkelstabile Systeme an. Hierdurch werden höhere Stabilitätswerte im Vergleich zu nichtwinkelstabilen Implantaten erreicht und das Risiko eines Implantatversagens mit nachfolgendem Revisionseingriff wird gesenkt.

Aufgrund des übungstabilen Charakters der Osteosynthese kann postoperativ in Abhängigkeit der Weichteilverhältnisse eine frühe funktionelle schmerzorien-

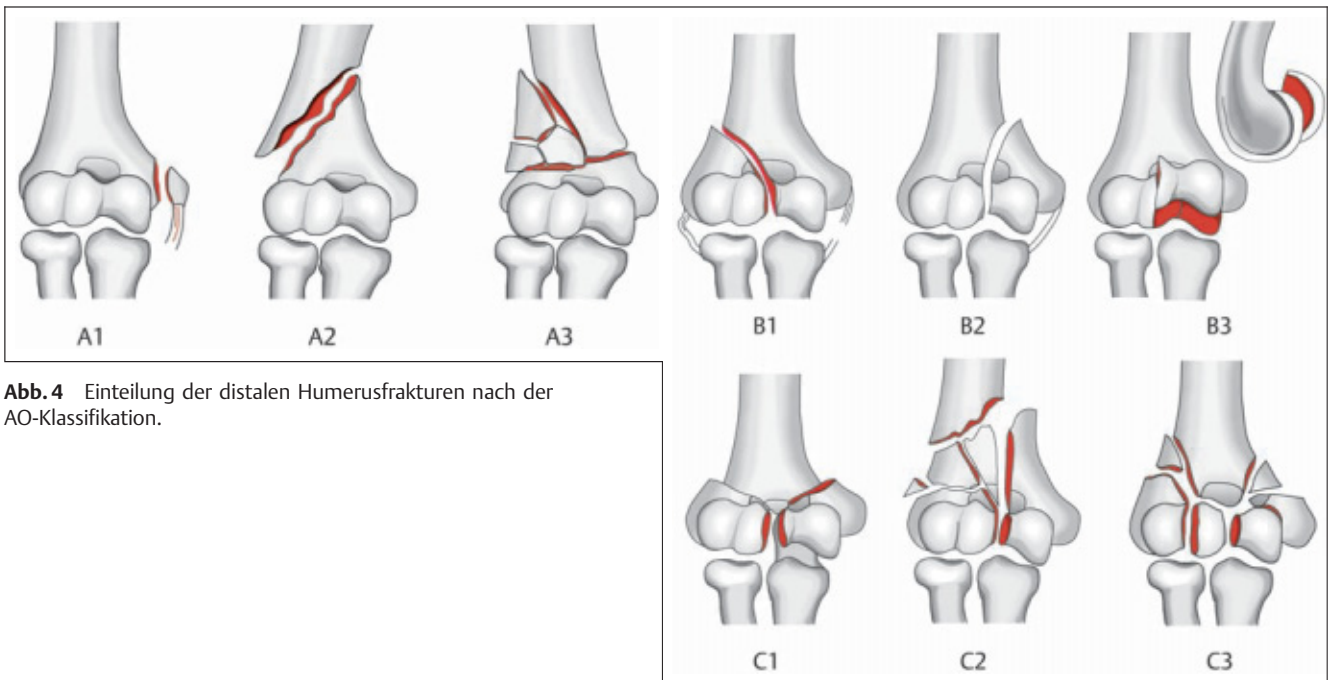
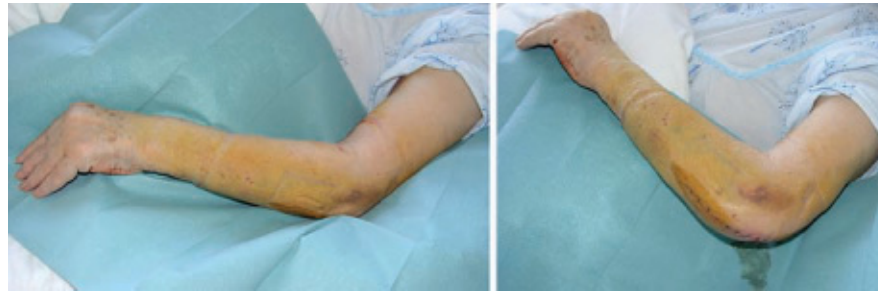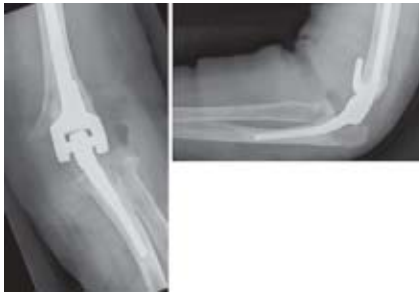tierte Beübung begonnen werden. In Abhängigkeit des Grades der Gelenkbeteiligung konnten gute bis exzellente funktionelle Ergebnisse bei der osteosynthetischen Versorgung distaler Humerusfrakturen erreicht werden [6].

## Prothese

Das Ziel einer prothetischen Versorgung ist eine schmerzfreie und stabile Funktion im Ellenbogen. Die Indikation einer primären Implantation ist aufgrund der guten osteosynthetischen Ergebnisse bzw. der lange Zeit unbefriedigenden Resultate bei strenger Indikationsstellung beschränkt auf komplexe intraartikuläre Humerusfrakturen (C3-Frakturen nach der AO-Klassifikation) oder weniger komplexe Frakturtypen, bei denen aufgrund rheumatoider oder degenerativer Vorerkrankung sowie schlechter Knochenqualität eine Osteosynthese nicht möglich erscheint. Die Vorteile einer Totalendoprothese liegen in der frühen funktionellen Beübung aufgrund der sofortigen postoperativen Stabilität, einer



**Abb. 3** Primäre Implantation einer gekoppelten, zementierten Totalendoprothese bei Per- und Suprakondylärfaktur bei 82-jähriger Patientin mit vorbestehender Osteoporose. Postoperativ gute Weichteilverhältnisse bei frühfunktioneller Beübung.



**Abb. 4** Einteilung der distalen Humerusfrakturen nach der AO-Klassifikation.

verkürzten OP-Dauer und eines schonenden dorsalen Zugangs unter Erhalt des M. triceps [10]. Überwiegende Verwendung findet die gekoppelte und zementierte Coonrad-Morrey-Prothese. Diese erlaubt auch die Resektion der humeralen Kondylen, da die Verankerung in der Diaphyse erfolgt wodurch die Indikation gerade bei komplexen Frakturen mit Verlust einer oder beider Kondylen gegeben ist.

Probleme ergeben sich durch begleitende Komplikationen. In einer aktuellen retro-

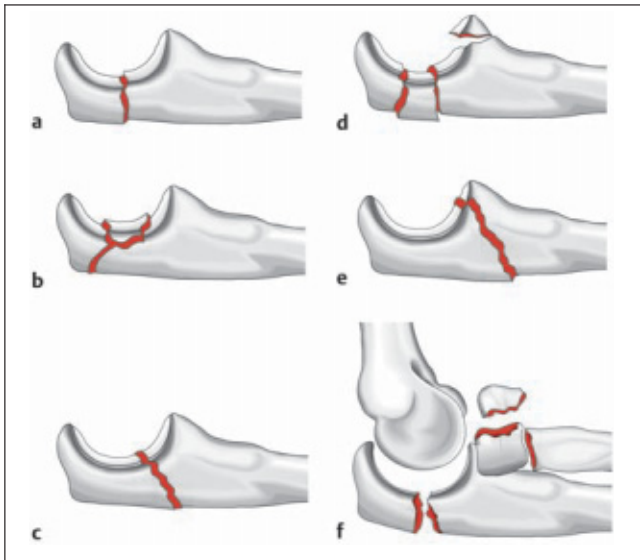
spektiven Nachuntersuchung kam es in 35% zu Komplikationen, die bei 48 Patienten zu 10 Nachoperationen führten [10]. Kontraindikationen sind offene Frakturen oder bestehende Infektionen, ein hoher Aktivitätsanspruch oder fehlende Compliance seitens des Patienten sowie eine Paralyse des M. biceps brachii.

**Komplikationen**

Beim älteren Patienten ist das Risiko für eine Implantatlockerung erhöht. Je nach

Untersuchung werden in bis zu 27% Lockerungen beschrieben [6]. Dabei scheint besonders der radiale Pfeiler betroffen zu sein. In vergleichende Untersuchungen mit jüngeren Patienten stellt die Implantatlockerung eher eine Ausnahme dar, sodass als wesentliche Ursache des Implantatversagens eine verminderte Knochenqualität angenommen wird. In 3 von 8 Fällen kam es bei der Verwendung einer Drittelrohrpatte zum Plattenbruch [6]. Die Autoren empfehlen daher diesen Plattentyp nicht bei der Versorgung von





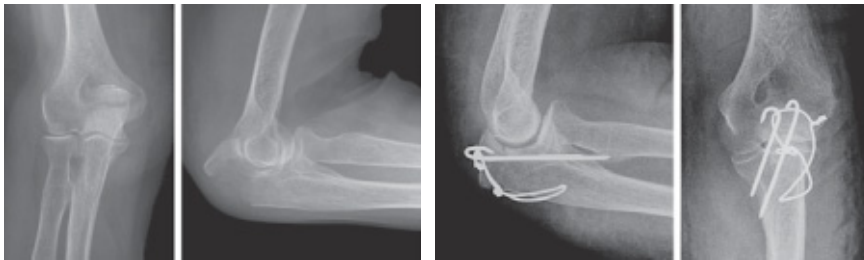
**Abb. 5** Schatzker Klassifikation der Olekranofrakturen. **a** und **b**: Querverlaufende Fraktur mit und ohne Gelenkbeilegung; **c** und **e**: proximale und distale Schrägfraktur; **d**: 4-Fragment-Fraktur; **f**: Kombination mit humeroulnarer Luxation und fakultativer Radiusköpfchenluxation; entnommen aus Josten C, Lill H. Ellbogenverletzungen 2002.

aller Olekranonfrakturen stellen isolierte Verletzungen dar [4].

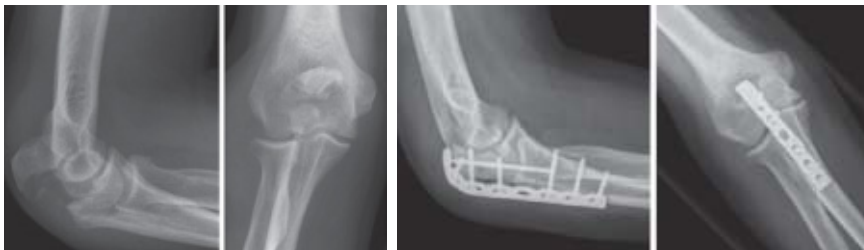*Therapie*

Die seltenen nicht dislozierten Frakturen können konservativ behandelt werden, wenn der Patient schmerzarm ist und es bei freier Streckung im Ellenbogengelenk zu keiner Dislokation der Frakturenden kommt. Einer allenfalls kurzfristigen Ruhigstellung von maximal drei Tagen in einer dorsalen Gipsschiene schließt sich eine physiotherapeutische Übungsbehandlung mit geführten Bewegungen und einer Beugelimitierung bis 90° für die ersten 3 Wochen an [7].

Regelmäßige Röntgenkontrollen lassen eine sekundäre Dislokation rechtzeitig erkennen. Bei dislozierten oder instabilen Frakturen wird in Abhängigkeit des Frakturtyps und Frakturverlaufs eine Zuggurtungsosteosynthese oder Plattenosteosynthese durchgeführt. Bei einfachen Olekranonfrakturen (Schatzker A und C) ist die Zuggurtungsosteosynthese vorzuziehen. Hierbei wird durch das Einbringen von Kirschner-Drähten und Anlage einer Drahtzirkelge als Achterschlinge eine Umwandlung von Zug- in Druckkräfte erreicht was zur Kompression der Frakturrenden führt. Bei komplexeren Frakturen (Schatzker B, D, E) oder im osteoporotischen Knochen ist aus Stabilitätsgründen die primäre Plattenosteosynthese vorzuziehen. Zur Prophylaxe von späteren Bewegungseinschränkungen sollte nach beiden Verfahren eine frühfunktionelle Übungsbehandlung erfolgen.



**Abb. 6** Schatzker A-Fraktur bei 83-jähriger Patientin mit radiologischer Osteopenie. Anatomische Reposition und Fixation mit 1,8-mm-Kirschner-Drähten und Zuggurtungsosteosynthese.



**Abb. 7** Schatzker B-Fraktur bei 70-jährigem Patienten. Aufgrund der dislozierten mehrfragmentären Fraktur ist eine ausreichende Stabilität nur über eine Plattenosteosynthese gegeben (8-Loch-LCDC-Platte).

Frakturen des älteren Menschen zu verwenden. Insgesamt scheint die Komplikationsrate bei älteren Personen jedoch nicht erhöht [14].

Der Anteil an komplexen Frakturen nimmt im Alter zu. Eine osteosynthetische Versorgung sollte angestrebt werden. Für eine primäre Totalendoprothesenimplantation besteht eine strenge Indikationsstellung.

**Olekranon**

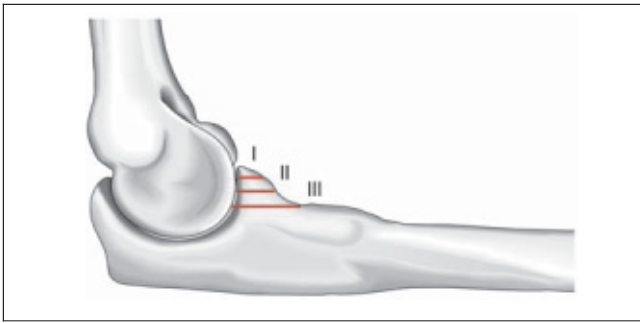
Olekranonfrakturen machen 38% aller Ellenbogenfrakturen aus. Etwa 90% werden

durch ein direktes Trauma gegen den Ellenbogen verursacht, der weitaus geringere Teil entsteht indirekt durch Sturz auf die Hand bei hyperextendiertem Ellenbogengelenk. Eine Sonderform der Olekranonfraktur bzw. distalen Ulnafraktur ist die Monteggia-Verletzung bei der es zusätzlich zu einer Radiusköpfchenluxation kommt. Als Klassifikation hat sich die Fraktуреinteilung nach Schatzker [13] durchgesetzt. Anhand des Frakturverlaufes werden 6 Subtypen unterschieden (siehe **Abb. 5**).

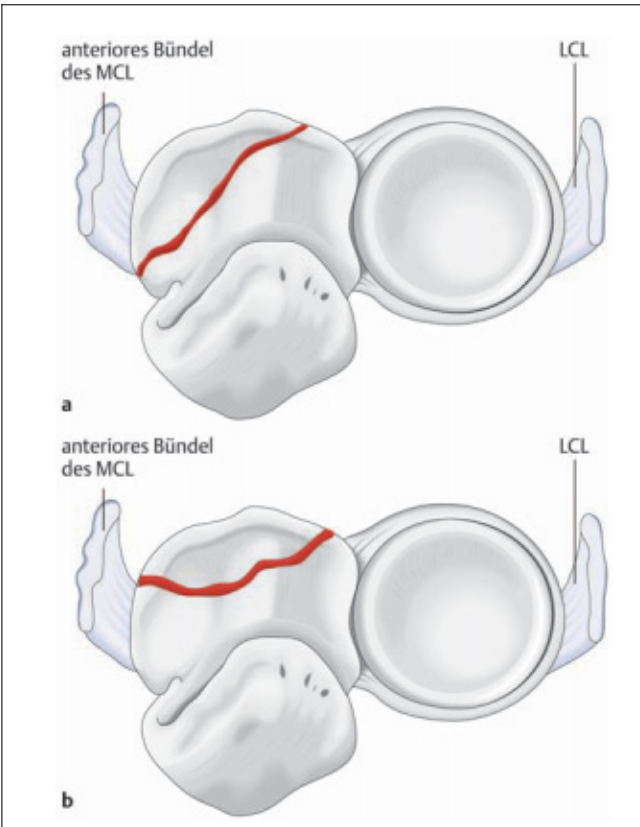
Begleitverletzungen sind im Gegensatz zur distalen Humerusfraktur selten. 80%

*Komplikationen*

In 14–25% treten Komplikationen nach Olekranonfrakturen auf [4]. Im Vordergrund stehen Bewegungseinschränkungen und Schmerzen häufig ausgelöst durch eine insuffiziente Osteosynthese, die Ausbildung einer Pseudarthrose oder eine nicht erkannte Monteggia-Verletzung. Besonders Schatzker-E-Frakturen gehen in etwa einem Viertel der Fälle mit späteren Bewegungseinschränkungen einher. Der Grad einer späteren Arthrose korreliert mit der Frakturmorphologie. So besitzen Schatzker-C- und -D-Frakturen ein erhöhtes Arthroserisiko, ebenso zeigten Patienten nach einer nicht optimalen osteosynthetischen Versorgung eine verstärkte Arthroseneigung [12].



**Abb. 8** Einteilung der Koronoidfrakturen nach Regan und Morrey. Typ 1: Fraktur der Koronoidspitze; Typ 2: weniger als 50% des Koronoids betroffen; Typ 3: über 50% sind betroffen.



**Abb. 9** Je nach Frakturverlauf liegt die Insertion des LCU am Koronoid oder am Frakturfragment, woraus sich stabile oder instabile Frakturverhältnisse ergeben; entnommen aus Josten C, Lill H. Ellenbogenverletzungen 2002.

**Koronoid**

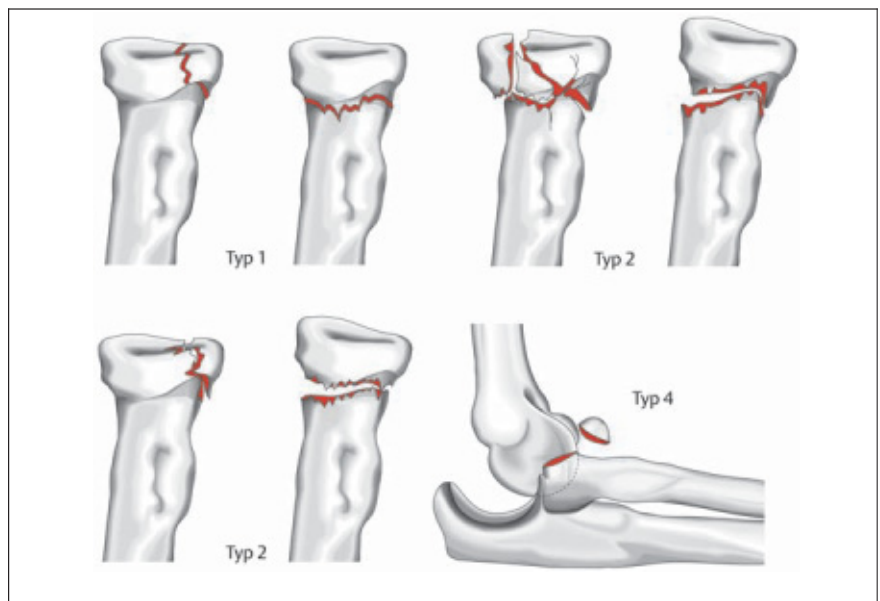
Obwohl es sich um eine relativ kleine knöcherne Struktur handelt, ist der Processus coronoideus neben dem Radiusköpfchen der wichtigste ventrale Stabilisator im Ellenbogengelenk. Meistens sind Koronoidfrakturen mit posterioren Ellenbogenluxationen vergesellschaftet. Der Instabilitätsgrad und die Einteilung nach Regan und Morrey richtet sich nach der Fragmentgröße (siehe **Abb. 8**) und dem Frakturverlauf (siehe **Abb. 9**). Die Größe des Frakturfragments scheint vom zum Zeitpunkt der Frakturereignis vorhandenen Flexionswinkel im Ellenbogengelenk abzuhängen. Dabei ergibt sich bei stärkerer Flexion ein umso größeres Frakturfragment [15]. Unabhängig vom Frakturtyp gilt es die Stabilität zu überprüfen. Ein instabiles Gelenk verlangt eine operative Versorgung.

*Therapie*

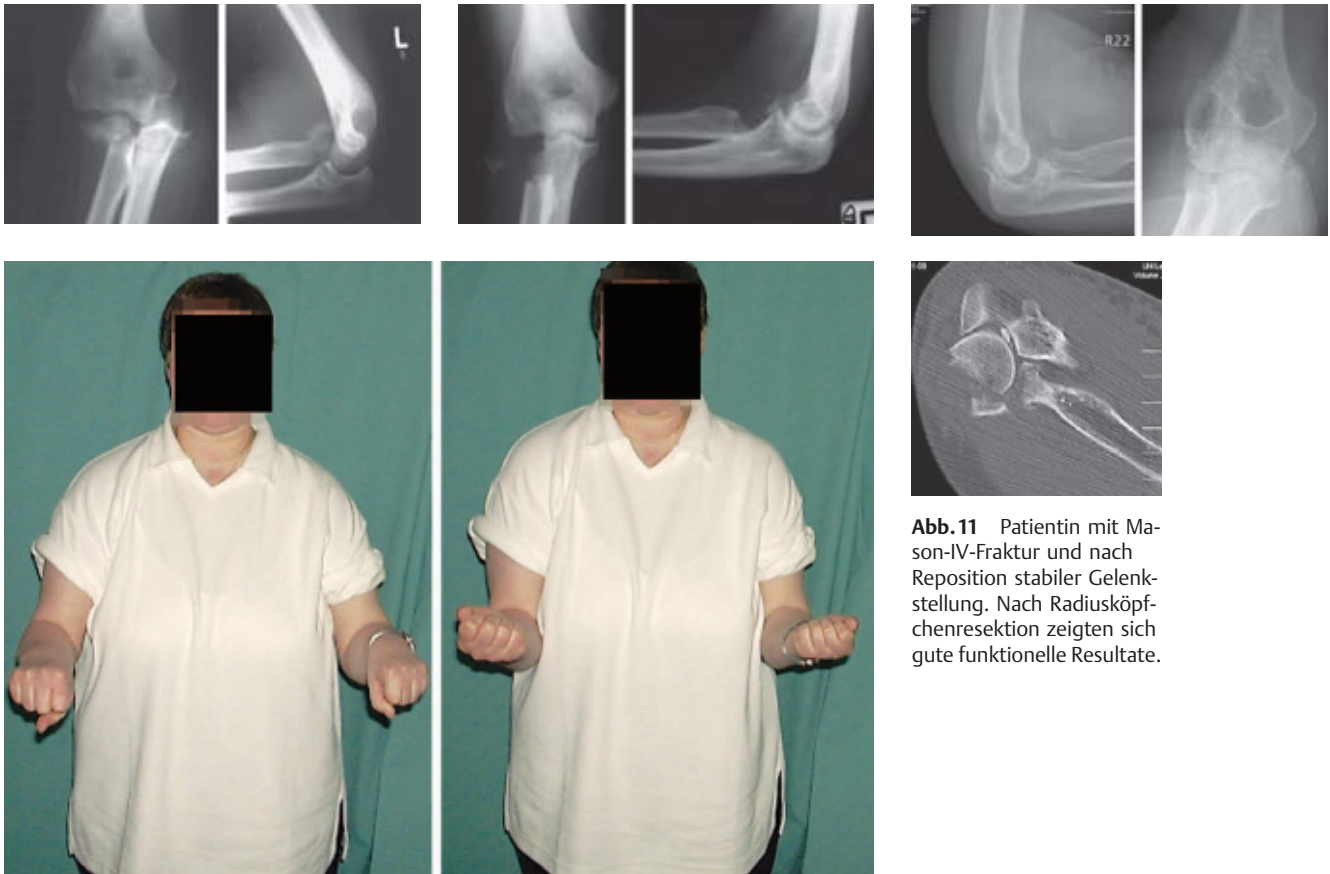Grad-I-Frakturen werden in der Regel konservativ funktionell behandelt. Grad-II-Frakturtypen betreffen weniger als 50% der Gelenkfläche. Die Therapie richtet sich im Wesentlichen auch bei diesem Frakturtyp nach dem Frakturverlauf und der dadurch bedingten ligamentären Beteiligung. Bei einer Querfraktur inseriert das Ligamentum collaterale ulnare fest am nicht-frakturierten Teil des Koronoids. Isolierte Frakturen können konservativ behandelt werden. Im Rahmen einer Schrägfraktur (**Abb. 6**) kann das LCU mitbeteiligt sein und es droht eine ulnare Instabilität. In diesem Fall

Heterotope Ossifikationen oder Nerven-Gefäßläsionen sind selten. Bei nervalen Ausfällen ist meistens das Versorgungsgebiet des N. ulnaris betroffen. Instabilitäten sind häufig auf Kapsel-Band-Läsionen zurückzuführen.

Bei einfachen Quer- und Schrägfrakturen ist die Zuggurtungsosteosynthese Therapie der Wahl. Komplexere Frakturen werden plattenosteosynthetisch versorgt und gehen mit einem höheren Arthroserisiko einher.



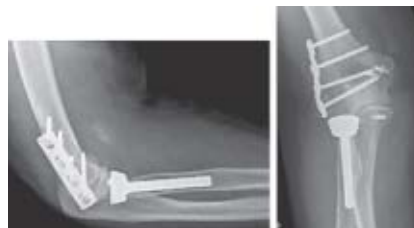**Abb. 10** Einteilung der Radiusköpfchenfrakturen nach Mason; entnommen aus Josten C, Lill H. Ellenbogenverletzungen 2002.



**Abb. 11** Patientin mit Mason-IV-Fraktur und nach Reposition stabiler Gelenkstellung. Nach Radiusköpfchenresektion zeigten sich gute funktionelle Resultate.

kann eine Fragmentfixation über eine von dorsal eingebrachte Schraube erfolgen. Ist der dorsale oder dorsoradiale Zugang nicht möglich, kann auch eine Darstellung und Fixation von ventral erfolgen. Der Nachteil der ventralen Versorgung liegt in der damit einhergehenden Zerstörung der ventralen Kapselstrukturen und damit weiterer Schwächung des Kapselbandapparats.

Bei Typ-III-Frakturen kann von einem LCU-Abriss ausgegangen werden. Gleichzeitig fehlt die mechanische Abstützfunktion in Streckstellung, wodurch eine hochgradige Gelenkinstabilität resultiert. Lässt sich das Koronoid aufgrund multipler Frakturierung nicht adäquat fixieren, besteht die Möglichkeit einer autologen Knochenspanplastik zum Aufbau des Koronoids. Ist diese beim alten Menschen aufgrund einer vorliegenden Osteoporose ebenfalls insuffizient ist ein Wechsel auf eine prothetische Versorgung oder Bizepssehnenverlagerung nach Reichenheim möglich. Bei letzteren wird die distale Bizepssehne abgesetzt und im Bereich des frakturierten Koronoids reinsertiert.



**Abb. 12** 73-jährige Patientin mit Mason-IV-Fraktur der Radiusköpfchens, Abriss des Proc. coronoideus, Abspaltung des radialen Epikondylus und ulnarer Bandruptur. Bei komplett instabilem Gelenk, Stabilisierung durch Rekonstruktion der drei stabilisierenden Gelenkpfiler durch Radiusköpfchenprothese (Fa. Link), radialer Plattenosteosynthese und Refixation von Koronoid und LCU mit Mitekankern.

Das Koronoid ist ein wichtiger ventraler Stabilisator. Bei Beteiligung des Ligamentum collaterale ulnare droht eine Instabilität und eine operative Versorgung sollte durchgeführt werden.

**Radiusköpfchen**

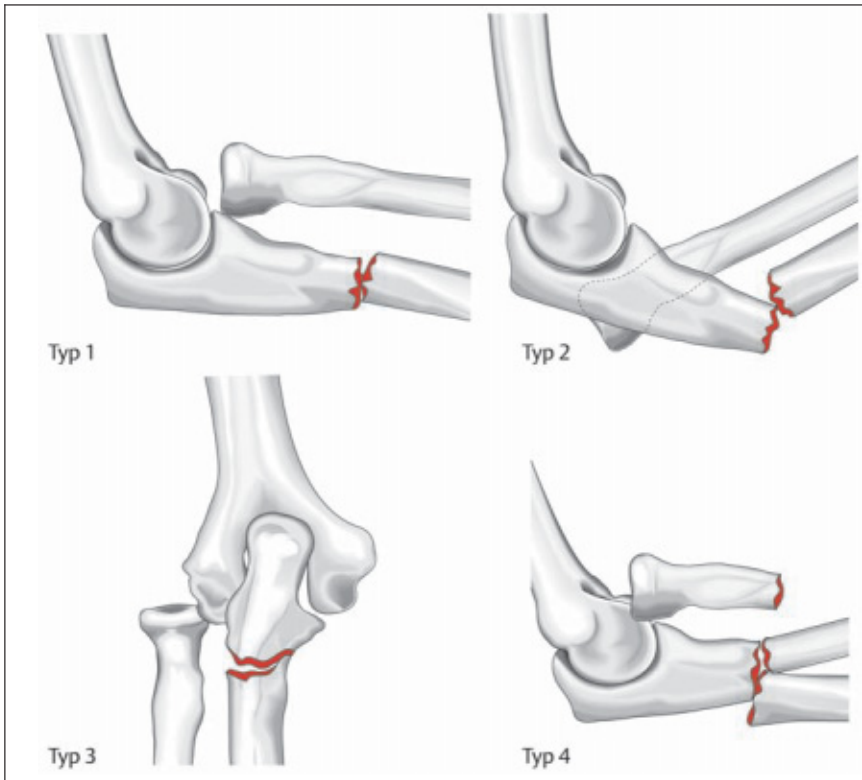
Frakturen des Radiusköpfchens entstehen überwiegend durch eine axiale Kraftwirkung nach Sturz auf den ausge-

streckten und pronierten Unterarm. Neben der Aufgabe der lateralen Stabilisation besitzt das Radiusköpfchen nach biomechanischer Simulationen auch eine Funktion als ventraler Stabilisator [15]. In 20–30% der Ellenbogenfrakturen ist das Radiusköpfchen mitbeteiligt, wobei es in bis zu 30% zu Begleitverletzungen kommen kann. Die häufigsten sind Ruptur des Ligamentum annulare, Ruptur der Membrana interossea, Fraktur des Olekranons oder weiter distal der Handwurzel. Klinisch finden sich schmerzhafte Pro- und Supinationsbewegungen sowie ein lokaler Druckschmerz über dem Radiusköpfchen. Die klinisch etablierte Einteilung erfolgt in Abhängigkeit des Dislokationsgrades anhand der von McKee und Jupiter [9] modifizierten Mason-Klassifikation [8].

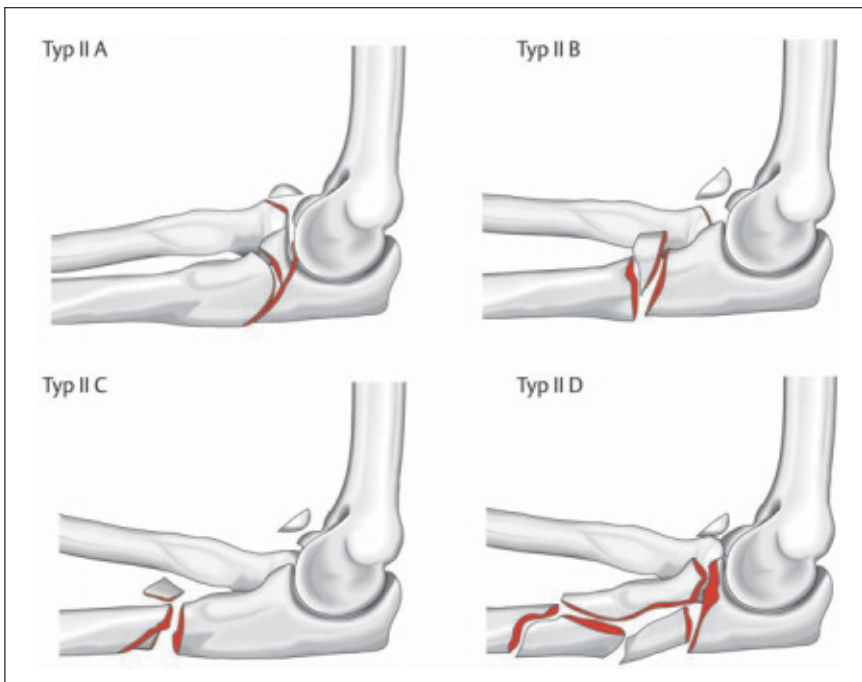
*Therapie*

Die Mason-I-Fraktur ist eine Domäne der konservativen Therapie. Nach allenfalls kurzer Immobilisation zur Schmerzreduktion sollte eine schmerzorientierte frühfunktionelle Therapie durchgeführt werden. Selbst dislozierte Mason-I-Frakturen weisen sehr gute Ergebnisse nach konservativer Therapie auf, auch wenn





**Abb. 13** Badoklassifikation der Monteggiafrakturen. Der Typ II ist die am häufigsten auftretende Frakturform, bei der es neben der diaphysären Ulnafraktur mit dorsaler Angulation zur posterioren oder posterolateralen Luxation des Radiusköpfchen kommt. Dieser Frakturtyp wird nach Jupiter subklassifiziert. Entnommen aus Josten C, Lill H. Ellenbogenverletzungen 2002.



**Abb. 14** Subklassifikation der Bado-Einteilung nach Jupiter. Die Einteilung erfolgt anhand der Höhe der Ulnafraktur. Entnommen aus Josten C, Lill H. Ellenbogenverletzungen 2002.

radiologisch degenerative Veränderungen nachweisbar sind [3].

Die aufwändige osteosynthetische Rekonstruktion macht beim älteren Patienten keinen Sinn und ist aufgrund der schlechten postoperativen klinischen und funktionellen Ergebnisse restriktiv zu stellen. Bei Vorliegen eines isolierten größeren Fragments kann die Indikation zur Rekonstruktion gegeben sein. In diesem Fall bietet sich als Verfahren der Wahl die Schraubenosteosynthese an. Im Gegensatz zu jüngeren Patienten sollte auf Minifragment-Schrauben zurückgegriffen werden. Postoperativ ist zur Prophylaxe von Bewegungseinschränkungen eine frühfunktionelle Bewegung unerlässlich.

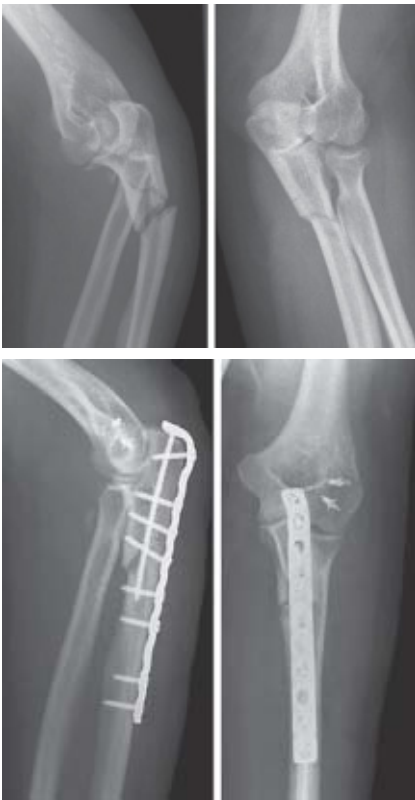Der Behandlungsalgorithmus bei den komplexen Mason-III- und -IV-Frakturen orientiert sich beim jüngeren Patienten an den ligamentären Begleitverletzungen. Beim älteren Patienten ist entsprechend der restriktiven osteosynthetischen Versorgung die Indikation zur Radiusköpfchenresektion oder prothetischen Versorgung großzügig zu stellen. Kommt es nach Resektion des Radiusköpfchens zu einer Gelenkinstabilität, ist die Indikation zur Radiusköpfchenprothese gegeben. Ursachen können der beim alten Menschen schwächer ausgeprägten Bandapparat, eine Ruptur des Ligamentum collaterale ulnare, der Membrana interossea oder eine Dissoziation im distalen radioulnaren Gelenk sein.

Durch die prothetische Versorgung wird eine Schmerzfreiheit bei akzeptablem funktionellen Ergebnis erreicht.

**Komplikationen**

In bis zu 50% aller Radiusköpfchenfrakturen werden in Abhängigkeit vom Frakturtyp und von der Dauer der Immobilisation spätere Bewegungseinschränkungen beobachtet.

Instabilitäten treten bei intaktem Kapselband-Apparat nach einfachen Radiusköpfchenresektionen nicht auf. Kommt es im Rahmen von komplexen Frakturtypen zu ligamentären Begleitverletzungen und resultiert eine klinische Instabilität, so ist in Abhängigkeit der klinischen und sozialen Situation eine Radiusköpfchenprothese indiziert. Im Gegensatz zu den Olekranonfrakturen wird das Auftreten von heterotopen Ossifikationen in bis zu 60% der Fälle beschrieben.



**Abb. 15** 50-jährige Patientin mit einer Monteggia-Verletzung (Bado Typ II, Jupiter Typ IV). Nach ulnarer Osteosynthese und Resektion kleinerer Fragmente des Radiusköpfchens erfolgte bei persistierender radialer Instabilität eine Rekonstruktion des radialen Kapsel-Band-Apparats mit Mitekankern.

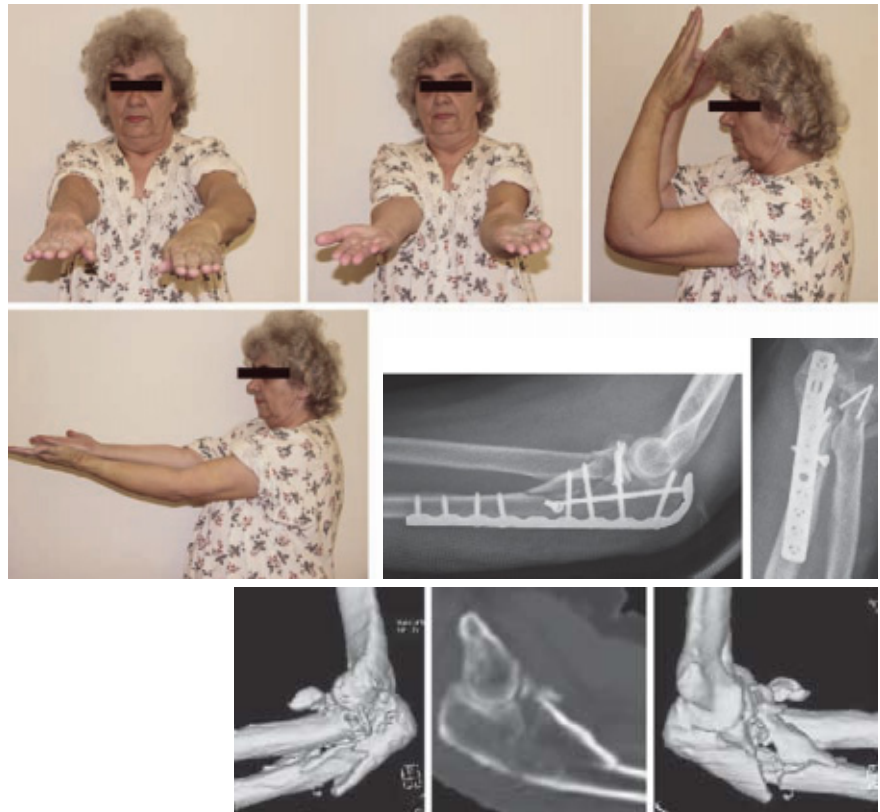Eine Radiusköpfchenresektion setzt einen stabilen medialen Kapselbandapparat voraus.

## Kombinationsverletzungen

### Monteggia-Verletzung

Die Monteggia-Verletzung ist mit 2–5% aller proximalen Unterarmfrakturen eine seltene Kombinationsverletzung aus proximaler Ulnafraktur und Luxation des Radiusköpfchens [4]. Die Klassifikation erfolgt anhand der Luxationsrichtung des Radiusköpfchens und der begleitenden Ulnafraktur nach Bado [1]. Die mit ca. 80% häufigste Typ II-Fraktur wird nach Jupiter [5] je nach Höhe der Ulnafraktur in weitere vier Frakturtypen subklassifiziert. Art und Schwere der Verletzung steht in direktem Zusammenhang mit der einwirkenden Kraftkomponente.

Für eine erfolgreiche Therapie der Monteggia-Verletzung ist eine frühzeitig Diagnosestellung entscheidend. Eine sich



**Abb. 16** Monteggia-Like-Lesion mit anteriorer Luxation des Radiusköpfchens bei 73-jähriger Patientin. Osteosynthese mit einer LCDC-Platte und Zugschraube sowie zwei Minischrauben am Radiusköpfchen. Die Funktionsaufnahmen zeigen das klinische Bild zehn Tage postoperativ.

anschließende konservative Therapie ist die absolute Ausnahme und sollte daher nur in besonderen Situationen wie fehlende Operationsfähigkeit oder ausdrücklicher Patientenwunsch erfolgen. In diesem Fall erfolgt nach geschlossener Reposition von Ulnafraktur und Radiusköpfchen die Ruhigstellung in einem gespaltenen Oberarmgips für 4–6 Wochen. Aus diesem heraus können im Rahmen einer physiotherapeutischen Beübung geführte Bewegungen ab der 3. Woche durchgeführt werden. Röntgenkontrollen sollten nach 4 Tagen sowie nach 1, 3, und 6 Wochen erfolgen [4]. Eine Alternative zur konservativen Gipsbehandlung ist das Anbringen eines Bewegungsfixateurs nach Reposition. Dieser erlaubt kontrollierte Bewegungen in einer Ebene und das Bewegungsausmaß kann nach Bedarf reguliert werden. Regelmäßige Röntgenkontrollen nach dem genannten Schema sind auch hier unerlässlich.

Die Therapie der Wahl bei Monteggia-Verletzungen ist die plattenosteosynthe-

tische Versorgung der Ulnafraktur und die möglichst rasche und exakte Reposition des luxierten Radiusköpfchens. Zur Versorgung eignet sich eine 3,5-mm-LCDC-Platte mit einer von dorsal längs zur Ulna eingebrachten Zugschraube. Um eine ausreichende Stabilität zu erreichen, sollte darauf geachtet werden, distal und proximal der Fraktur je drei Schrauben zu platzieren. Die achsgerechte Wiederherstellung von Länge und Rotation der Ulna ist entscheidend zur Prophylaxe einer späteren humeroradialen Instabilität. Intraoperativ sollte die Reluxationsneigung des Radiusköpfchens und die Stabilität gegenüber Valgus-, Varus- und Translationsstress überprüft werden. Eine routinemäßige Rekonstruktion des Ligamentum annulare ist nicht notwendig. Vielmehr sollte zur Prophylaxe von späteren Bewegungseinschränkungen auf eine kurze Immobilisationszeit und eine frühfunktionelle Behandlung geachtet werden.



Intraoperativ muss die Relaxationsneigung des Radiusköpfchens und die Stabilität gegenüber Valgus-, Varus- und Translationsstress überprüft werden.

### Monteggia-Like-Lesion

Die Monteggia-Like-Lesion ist eine Sonderform der Monteggia-Verletzung. Die Kombination aus proximaler Ulnafraktur und Luxationsfraktur des Radiusköpfchens macht eine ausgiebige osteosynthetische Versorgung notwendig. Die Versorgung der proximalen Radiusfraktur richtet sich nach dem oben vorgestellten Konzept. Begleitende Typ-II- oder -III-Koronoidfrakturen müssen anatomiegerecht reponiert und fixiert werden. Die postoperative Behandlung richtet sich nach der Stabilität. Pro- und Supinationsbewegungen sollten nur bei fehlenden Instabilitätszeichen durchgeführt werden.

Die Monteggia-Like-Lesion unterscheidet sich von der Monteggia-Verletzung durch die Luxationsfraktur des Radiusköpfchens. Es gelten dieselben Versorgungskriterien wie bei der Monteggia-Verletzung. Besonderes Augenmerk gilt einer möglichen radialen Instabilität bei ligamentären Begleitverletzungen.

### Terrible-Triade of the Elbow

Bei diesem instabilen Verletzungsmuster kommt es meist nach Sturz auf den supinierten ausgestreckten Arm zu einer Ellenbogenluxation mit begleitender Radiusköpfchen- und Koronoidfraktur und luxationsbedingter Läsion und Schwächung des Kapselbandapparats. Die instabile Situation erfordert eine chirurgische Versorgung der Frakturen sowie bei persistierender Instabilität die Rekonstruktion zunächst des ventralen und lateralen Kapsel-Bandapparats, mit dem Ziel eine Subluxationssituation zu vermeiden. Wird hierdurch keine ausreichende Stabilität erreicht, kann noch die Rekonstruktion des medialen Kapsel-Band-Apparats erfolgen. Bei auch postoperativ fortbestehender Instabilität im Ellenbogengelenk ist die Anlage eines Bewegungsfixateurs indiziert. Hierdurch wird

die konzentrische Stabilität im Gelenk wiederhergestellt. Die somit übungsstabile Gelenksituation erlaubt eine frühfunktionelle Mobilisation und führt zu einem verbesserten funktionellen Outcome [11] bei insgesamt jedoch ungünstiger funktioneller Prognose.

Das seltene komplexe Verletzungsmuster einer Terrible-Triade of the Elbow kann auch nach osteosynthetischer Versorgung aufgrund einer Beteiligung des Kapsel-Band-Apparates mit einer Instabilität im Ellenbogengelenk einhergehen und eine chirurgische Bandrekonstruktion notwendig machen. Eine frühfunktionelle Beübung, z. B. in einem Bewegungsfixateur, kann das häufig schlechte funktionelle Ergebnis verbessern.

### Schlussfolgerung

Im Alter kommt es neben einer Zunahme der Frakturkomplexität häufig zu einer verminderten Knochendichte und einer Reduzierung des Allgemeinzustandes. Diese Aspekte müssen in die operative Planung mit einbezogen werden. Gute bis sehr gute funktionelle Resultate zeigen, dass auch beim älteren Patienten primär eine gelenkerhaltende Therapie indiziert ist. Besonderheiten wie die Implantatlockerung im Bereich des radialen Pfeilers bei distalen Humerusfrakturen müssen berücksichtigt werden. Ob der Einsatz winkelstabiler Implantate hier Abhilfe schafft, muss in klinischen Studien noch gezeigt werden. Generell sind jedoch winkelstabile Systeme besser für den osteoporotischen Knochen geeignet als nicht winkelstabile Implantate. Eine Gelenkruhigstellung wird von älteren Patienten schlechter toleriert, was jedoch gerade der Anlass für eine frühzeitige operative Versorgung sein sollte. Insgesamt sollten Ellenbogenfrakturen beim älteren Patienten operativ stabilisiert und frühfunktionell nachbehandelt werden. Dabei gelten nahezu dieselben Versorgungsprinzipien wie bei jüngeren Personen. Die ohne Zunahme der Komplikationen im Vergleich zu jüngeren Vergleichsgruppen guten funktionellen Resultate sind ermutigend.

### Literatur

- Bado JL. The Monteggia lesions. *Clin Orthop* 1967; 50: 71–86
- Bauer GJ, Hoellen I. Die distale intrartikuläre Humerusfraktur. Diagnostik, Operationstechnik und Ergebnisse. *Aktuelle Traumatologie* 1997; 27: 125–131
- Herbertsson P, Josefsson PO, Hasserius R, Karlsson C, Besjakov J, Karlsson MK. Displaced Mason type I fractures of the radial head and neck in adults: a fifteen- to thirty-three-year follow-up study. *J Shoulder Elbow Surg* 2005; 14: 73–77
- Josten C, Lill H (Hrsg). *Ellenbogenverletzungen*. Steinkopff, Darmstadt, 2002
- Jupiter JB, Leibovic SJ, Ribbans W, Wilk RM. The posterior Monteggia lesion. *J Orthop Trauma* 1991; 5: 295–402
- Korner J, Lill H, Müller LP, Hessmann M, Kopf K, Goldhahn J, Gonschorek O, Josten C, Rommens PM. Distal humerus fractures in elderly patients: results after open reduction and internal fixation. *Osteoporos Int* 16 Suppl 2005; 2: 73–9
- Lill H, Voigt C. *Ellenbogenverletzungen*. *Chirurg* 2004; 75: 1037–1051
- Mason ML. Some observations on fractures of the head of the radius with a review of one hundred cases. *Br J Surg* 1954; 42: 123–132
- McKee MD, Jupiter LB. Trauma to the adult elbow and fractures of the distal humerus. In: Browner BD, Jupiter LB, Levine AM, Trafton PG (eds) *Skeletal trauma*. Saunders, Philadelphia, pp 383–404, 1998
- Müller LP, Kamineni S, Rommens PM, Morrey BF. Primary total elbow replacement for fractures of the distal humerus. *Oper Orthop Traumatol* 2005; 17: 119–42
- O'Driscoll SW, Jupiter JB, King GJ, Hotchkiss RN, Morrey BF. The Unstable Elbow. *Instr Course Lect* 2001; 50: 89–102
- Rommens PM, Kuchle R, Schneider RU, Reuter M. Olekranon fractures in adults: factors influencing outcome. *Injury* 2004; 35: 1149–57
- Schatzker J. Olekranon fractures. In: Schatzker J, Tile M. (eds) *The rationale of operative fracture care*. Springer, pp 80–87, 1987
- Srinivasan K, Agarwal M, Matthews SJ, Giannoudis PV. Fractures of the distal humerus in the elderly: is internal fixation the treatment of choice? *Clin Orthop Relat Res* 2005; 434: 222–30
- Wake H, Hashizume H, Nishida K, Inoue H, Nagayama N. Biomechanical analysis of the mechanism of elbow fracture-dislocations by compression force. *J Orthop Sci* 2004; 9: 44–50

### Dr. med. Bastian Marquäß

Assistenzarzt Unfallchirurgie

### Prof. Dr. med. Christoph Josten

Ärztlicher Direktor

Universitätsklinikum Leipzig  
Abteilung für Unfall- und  
Wiederherstellungs- und  
Plastische Chirurgie  
Liebigstraße 20  
D-04103 Leipzig