

Endoskopieturn, Einstellung, Pflege, Dokumentation

■ Werner Koithan

Zusammenfassung

Seit der Erstveröffentlichung von Bircher im Jahr 1921 hat die Arthroskopie durch Verbesserung der Technik enorme Fortschritte gemacht. Dies gilt für die arthroskopische Optik, die heute für verschiedene Gelenke zwischen 1 und 4 mm variieren kann. Xenon-Lichtquellen sind leistungsstark mit einer Farbtemperatur von 6000° Kelvin. Unter den Lichtkabeln haben sich die Fiberglaskabel im Wesentlichen durchgesetzt, während Fluidkabel für spezielle Einsätze mit möglichst originalgetreuer Wiedergabe der Gelenkstrukturen vorbehalten bleiben. Unter den Kameras sind die Ein- und Dreichip-Kameras sehr verbreitet. Die neuen Entwicklungen gehen auch hier in Richtung Digitalkameras, die auf dem CCD-System beruhen. Damit ist auch die Auf-

bereitung der Daten in verschiedenen Formaten möglich. Unter den Spülsystemen haben sich 2 Systeme durchgesetzt: Einmal das Pumpensystem über die Rollenpumpe oder die Auffüllung mittels Schwerkraft. Bei den Lagerungen am Schultergelenk hat sich die Seitenlagerung und die Beach-Chair-Position in gleicher Weise durchgesetzt. Die Beach-Chair-Position sollte insbesondere dann gewählt werden, wenn im Anschluss an einen arthroskopischen Eingriff eine offene Rekonstruktion der Rotatorenmanschette oder ventralen Kapsel geplant ist. Die wichtigste Dokumentationsform ist natürlich der Operationsbericht. Daneben haben sich Dokumentationsbögen durchgesetzt und in neuerer Zeit die digitalen Standbildrekorder, mit denen die Speicherung und Archivierung der Bildinformation möglich ist.

lung einen weiteren Schub durch die Einführung der Stablinsentechnik nach Hopkins (KST). Durch Änderung des Luftgemisches zwischen den Linsen und der zylindrischen Linsenform erhält man beim Hopkins-System reflexionsärmere Bilder bei erheblich erweitertem Gesichtsfeld und erhöhter Lichtintensität. Eine Verminderung der Streustrahlung, eine Verbesserung der Farbqualität und ein höheres Auflösungsvermögen ließen es zu, dass bei guter Bildqualität der Durchmesser der Instrumente vermindert werden konnte. Neben der guten Bildqualität wurde die Arthroskopie jetzt auch videogerecht [3].

Arthroskopische Optik

Wesentlicher Bestandteil des arthroskopischen Instrumentariums ist die Optik, die aus einem Okularteil, dem Lichtkabelansatz, den Linsen sowie Fasern für die Lichtleitung besteht. Linsen, Lichtleitfasern und Metallummantelung bilden den Schaft der Optik (**Abb. 2**).

Arthroskopie

Historie

Unabhängig voneinander begann die Entwicklung der Arthroskopie durch Bircher in Aarau, durch Burmann in New York und durch Tagaki und Watanabe in Tokio. Die Erstveröffentlichung der Arthroskopie kam 1921 von Bircher (**Abb. 1**). Burmann, Finkelstein und Meyer (1936) aus dem Hospital for Joint Diseases publizierten in den 30er-Jahren zahlreiche klinische und experimentelle Arbeiten über die Arthroskopie verschiedener Gelenke. Eine Schule der Arthroskopie wurde 1918 von Tagaki in Tokio gegründet und von Wata-

nabe fortgesetzt. Der erste Arthroskopieatlas Watanabes erschien 1957. Zwischen 1930 und 1960 entstanden 21 verschiedene Arthroskope, deren spezifische Modifikation den jeweiligen technischen Möglichkeiten und den steigenden Anforderungen, z.B. der Farbphotographie, entsprachen. 1960 entstand das berühmte Instrument Watanabe Nr. 21, das mit einem Lämpchen an der Spitze heute zwar vorisintflutlich anmutet, welches aber entscheidend zur weiteren Entwicklung und weltweiten Verbreitung der Arthroskopie beitrug. Neue technische Entwicklungen mit Kaltlicht und Glasfaserleitung, deren Technik auf der Entdeckung Fourestiers aus dem Jahr 1952 basierte mit dem Prinzip der Lichtleitung durch lange Quarzstäbe. Dadurch wurde die Wolframbirne an der Gerätespitze abgelöst, die Lichtquelle – ein Kaltlichtprojektor – rückte außerhalb des Instrumentes. Nach der Änderung der Lichtquelle erfährt die Entwick-

Die heutigen Optiken basieren auf dem Hopkins-Stablinsensystem und ermöglichen damit ein wesentlich größeres Blickfeld bei gleichzeitig kleinerem Gesamtdurchmesser. Gleichfalls ist mit den Hopkins-Optiken eine größere Bildhelligkeit verbunden.

Die Optiken werden in verschiedenen Schaftlängen angeboten, wobei sich für das Kniegelenk eine Schaftlänge von 18 cm bewährt hat. Kürzere Optiken haben den Nachteil, dass bei großen Kniegelenken z.B. die Refixation des Innenmeniskus erschwert ist. Die Optiken werden in verschiedenen Durchmessern angeboten. Der Durchmesser des Optikschafte setzt sich aus dem Linsensystem (Stablinsen, Glasfasern zur Lichtleitung und Metallummantelung) zusammen. Die Durchmesser der gebräuchlichen Optiken für die Arthroskopie verschiedener Gelenke liegen zwischen 1 und 4 mm. Für das Kniegelenk hat sich die 4 mm 30° Op-




Abb.1 (a) Eugen Bircher veröffentlichte 1921 erstmals eine Arbeit über 18 Arthro-Endoskopien an Patienten. (b) Zystoskop nach Leiter, welches für die ersten Arthroskopieversuche am Knie verwendet wurde (aus Donner 1979).

tik durchgesetzt. Kleinere Optiken werden für Sprung- und Handgelenk verwendet.

Sterilisierbarkeit

In früheren Zeiten waren Optiken nur gassterilisierbar oder einzulegen. Dies ist aus Gründen der Gasbelastung (Umweltproblem) heute abzulehnen, sodass Optiken dampfsterilisierbar sein sollten (134°). Mit dem Einlegen der Optiken in eine Desinfektionslösung ist keine ausreichende Keimfreiheit zu erzielen.

Alterungsprozess

Auch Optiken unterliegen einem physiologischen Alterungsprozess. Je häufiger eine arthroskopische Optik verwendet wird, desto schneller altert sie. Der Alterungsprozess wird beschleunigt durch häufiges Blitzsterilisieren und gleichzeitiges schnelles Wiederabkühlen der empfindlichen Optiken.

Alterungserscheinungen machen sich durch ein trübes, lichtschwaches Bild bemerkbar. Als Kontrolle ist es hilfreich, an die unsterile Optik ein Lichtkabel und die Kamera anzuschließen und dann z. B. die eigene Handinnenfläche auf dem Monitor zu betrachten.

Zeigen bei Verwendung eines guten Lichtkabels und nach Säuberung von Kameraobjektiv, Okular und Optikspitze im-

mer noch stumpfe, unscharfe Areale oder ist die gesamte Optik trüb, kann man versuchen, das optische Ergebnis durch Erhöhung der Intensität der Lichtquelle zu verbessern (Autoshutter regelt ab). Ist dies nicht möglich, sollte die Optik zur Reparatur gesandt werden. Auch direkte Beschädigungen der Optikspitze durch mechanische oder motorisierte Instrumente führen zu einer reduzierten Bildqualität, die sich in lokalisierten Kratzern oder Bildtrübungen zeigt. Besonders gefährlich für die Optikspitze ist die Verwendung des Lasers. Hierbei kann es zu einer erheblichen Schädigung der Linsen an der Optikspitze kommen [3, 4].

Lichtquelle

Unterschieden werden Kaltlicht- und Xenon-Lichtquellen (**Abb. 2**).

Das Licht wird über ein Lichtleitkabel und die in der arthroskopischen Optik integrierten Glasfasern in das Gelenk geleitet.

Kaltlichtquelle

Verschieden starke Kaltlichtquellen werden angeboten. Als Minimalleistung sollten 150 Watt zur Verfügung stehen. Eine höhere Leistung bedeutet eine Reservefunktion, wenn z.B. Gelenkareale mit schlechten reflektierenden Flächen inspi-

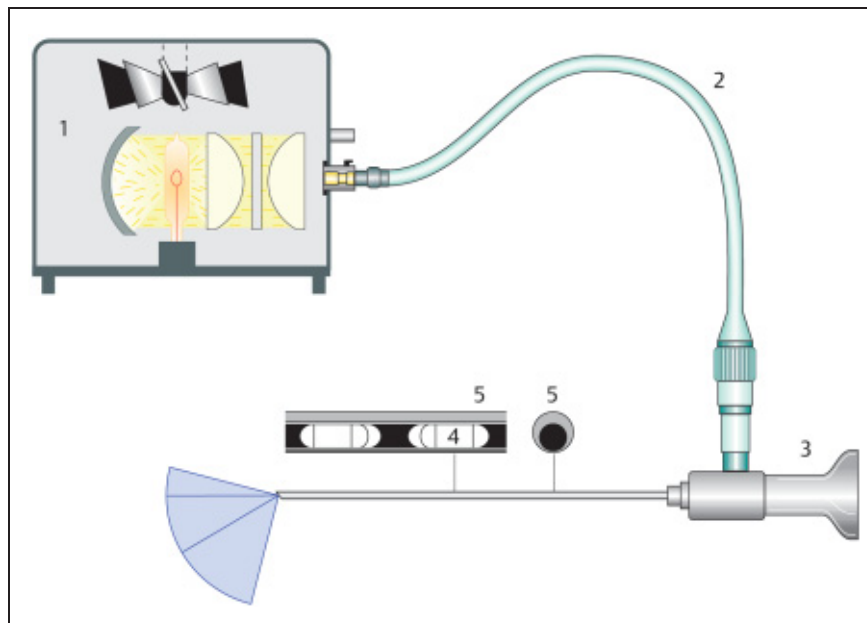


Abb. 2 Schema einer Optik mit angeschlossenem Lichtsystem: Lichtquelle (1), Lichtleitkabel (2), 30°-Weitwinkeloptik mit Okular (3). Der Schaft der Optik enthält Linsensysteme (4) und Glasfaserbündel zur Lichtleitung (5) (Fa. Arthrex).



Abb. 3 Xenon-Lichtquelle und Steuereinheit mit Kamerakabel und Kamera.

ziert werden müssen oder die Optik etwas getrübt oder das Lichtkabel etwas älter ist.

Xenon-Lichtquelle

Die Xenon-Lichtquellen (Abb. 3) sind leistungsstärker und entsprechen mit einer Farbtemperatur von 6000°Kelvin eher dem Tageslicht als Kaltlichtquellen (Farbtemperatur von 3400°Kelvin). Xenon-Lichtquellen sind dann angezeigt, wenn es auf eine möglichst hohe Farbqualität, z.B. für die Videodokumentation, zur Dokumentation arthroskopischer Befunde (digitale Dokumentation oder Videoprints) ankommt. Die Lichtquelle wird erst dann eingeschaltet, wenn die Optik in die Schleuse eingesetzt ist.

Cave: Xenon Kaltlicht sollte zwischen den Operationen angelassen, nur heruntergeregt werden. Das Starten belastet die Lampe am meisten.

Ein früheres Einschalten kann zur Erwärmung des Lichtkabelendes und damit nicht nur zum Durchschmoren der wasserdichten Abdeckung, sondern auch zu Brandverletzungen am Patientenbein führen [3,4].

Lichtkabel

Unterschieden werden Fiberglas- und Fluidlichtkabel.

Die Funktion besteht in der Überleitung des von der Lichtquelle zur Verfügung gestellten Lichtes zur Optik. Prinzipiell gilt, je länger das Kabel, desto größer der Lichtenergieverlust. Einige Kabel bestehen aus Fasern, die zusammengeklebt wurden, andere, die zusammengeschweißt wurden, welches die Geschwindigkeit der Lichtübertragung steigert.

Fiberglaskabel

Diese Kabel leiten das Licht über gebündelte Glasfasern und sind daher sehr flexibel. Diese Fasern werden bei Biegung unterschiedlich starken Biegekräften ausgesetzt, sodass schon bei der normalen Handhabung Fasern brechen können. Ein signifikanter Verlust der Lichtleitfähigkeit tritt jedoch erst ein, wenn mehr als 50% der Fasern beschädigt sind. Das Brechen der Fasern stellt einen normalen Alterungsprozess dar. Deshalb ist eine Kontrolle der Lichtleitkabel in regelmäßigen Abständen notwendig. Fiberglaskabel sind günstiger in der Anschaffung als Fluidkabel und einfacher zu sterilisieren (Dampfsterilisierung). Eine Dampf-




Abb. 4 Einige Möglichkeiten für Aufzeichnungsgeräte innerhalb einer Videokette. (a) Videorekorder, (b) Videoprinter, (c) DVD-Videorekorder (Fa. Wolf, Fa. Sony und Fa. Panasonic).

sterilisierung ist bei Fluidkabeln nicht möglich. Normalerweise empfiehlt sich eine Länge von 150–230 cm, wobei längere Lichtkabel bei aufwändigeren Lagerungstechniken wie der Ellenbogenarthroskopie hilfreich sind.

Zur Dokumentation gebrochener Glasfasern des Lichtleitkabels wird dessen Ende, das normalerweise in die Lichtquelle eingesteckt wird, gegen eine Deckenlampe gehalten. Blickt man nun in das andere Ende des Lichtleitkabel zeigen sich helle und dunkle Areale, wobei die dunklen Areale dem Anteil der gebrochenen Glasfasern entsprechen.

Bei dünnen Optiken sollten dünne Kaltlichtkabel verwendet werden. Sie sind billiger und leichter. Das Bild wird besser fokussiert.

Fluidkabel

Sie bestehen aus einem mit einer speziellen Flüssigkeit gefüllten Kunststoffschlauch. Im Vergleich zu den Fiberglaskabeln ist die Lichtleitfähigkeit um 40–50% erhöht. Die Fluidkabel sind aber wesentlich starrer und deshalb problemati-



Abb. 5 In einem Arthroskopieturm werden die Einzelkomponenten für die Arthroskopie zusammengefasst. Der Monitor, Videoprinter, Kaltlichtquelle und Videokamera-Steuereinheit, Shaver-Einheit, Rollenpumpe. Seitlich angebrachte Spülbeutel und externes Absaugsystem.



Abb. 6 Steuereinheit mit über Kamerakabel angeschlossener 3-Chip-Kamera (Fa. Arthrex).

schers zu handhaben. Wegen der empfindlichen Flüssigkeit ist eine Sterilisation durch einlegen des Lichtkabels in eine Desinfektionslösung zu bevorzugen. Die Fluidkabel bieten eine originalgetreuere Weiterleitung des Lichts und lassen die intraartikulären Strukturen eher etwas bläulich erscheinen. Dies entspricht auch eher dem natürlichen Licht des Gelenknorpels als das weiche und wärmere Licht, das mit dem Fiberglaskabel übertragen wird. Aufgrund der Nachteile, nicht dampfsterilisierbar, empfindlich und teuer, bleiben Fluidkabel speziellen Einsätzen vorbehalten, bei denen es auf möglichst originalgetreue Wiedergabe der Gelenkstrukturen z.B. für Videoaufnahmen und hochwertigen Bilddokumentationen arthroskopischer Befunde ankommt. Die Bedeutung der Lichtkabel für eine gute Bildqualität wird vielfach unterschätzt und erst der Vergleich eines häufig gebrauchten und mit einem neuen Lichtkabel bei identischer Einstellung



Abb. 7 (a) Beispiel einer Vernetzung zur digitalen Datenerfassung. (b) Digitale Aufbereitung von Arthroskopiebildern am Monitor (Fa. Wolf).

von Lichtquelle und Kamera zeigt nicht selten eine verblüffende Aufhellung des Monitorbildes [3, 4].

Videokette

Die wesentlichen Bestandteile des Videosystems sind die Videokameraeinheit und der Monitor. An die Videokette sind Aufzeichnungsgeräte wie Videorekorder, ein Videoprinter oder digitaler Standbildrekorder mit Videosequenzen anzuschließen (**Abb. 4**). Wichtigster Baustein der Videokette ist die Videokamera. Diese besteht wiederum aus der eigentlichen Videokamera, dem Kamerakabel und der Steuereinheit, die auf dem Arthroskopieturm platziert wird (**Abb. 5**).

Die anfänglichen verwendeten Röhrenkameras hatten nicht nur den Nachteil eines höheren Gewichtes und einer größeren Kamera, sondern waren vom Röhrensystem auch sehr empfindlich. Daher hat heute die Chip-Kamera die größte Verwendung. Die Einchip-Kamera besitzt einen Chip, mit dieser Kamera ist eine Auflösung von mehr als 450 Linien möglich. Mit programmierbaren Tasten am Kameragehäuse können verschiedene Kamerafunktionen oder Funktionen von Peripheriegeräten per Fingerdruck vom Operateur gesteuert werden. Mit einem Parfokalzoomsystem (KST) sind die Vorteile eines Zoomobjektivs wesentlich suffizienter zu nutzen, da hierbei ein Nachfokussieren entfällt. Ein in die Kamera integriertes digitales Bildprozessormodul erhöht die Bildqualität nochmals. Dieses Modul entspricht im wesentlichen dem Digivideo.

Bei der 3-Chip-Kamera (**Abb. 6**) werden die 3 Grundfarben von jeweils einem Chip getrennt erfasst und verarbeitet. Damit ist eine Farbwiedergabe sehr hoher Natürlichkeit bei gleichzeitig höchster Wiedergabequalität möglich. Durch ein sehr großes horizontales Auflösungsverhalten von über 750 Linien werden selbst feinste Gewebeunterschiede darstellbar. Neben einer digitalen automatischen Belichtungsregulierung und digitalen Farbeinstellungen weisen moderne Kameras auch einen automatischen Weißabgleich auf. Die Bildfokussierung sowie die Größe des Bildes können über den vorhandenen Parfokalzoom geregelt werden. Die neueste Entwicklung ist die digitale Kameraplattform, bei der das optische Bild bereits unmittelbar nach dem Bildchip in digitale Signale umgewandelt wird (z. B. Image 1 KST). Dadurch wird eine voll-

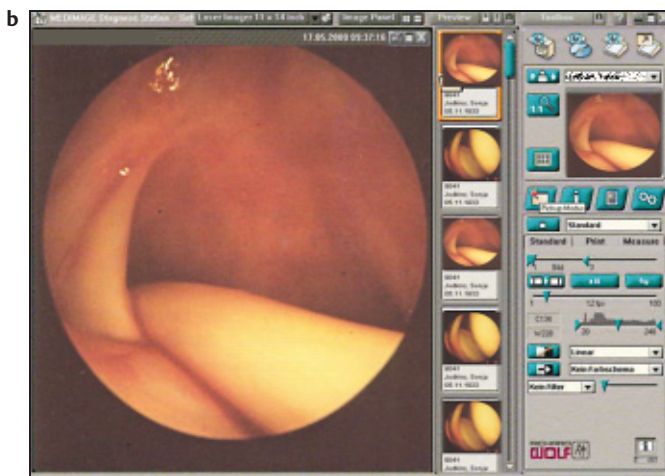
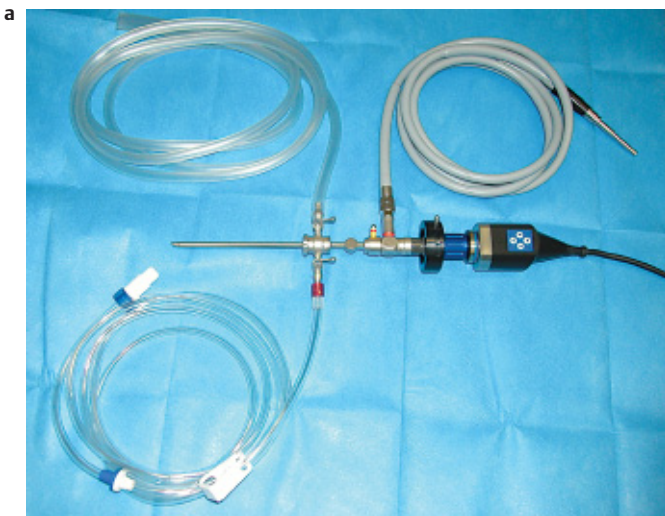

Abb. 8 Schleusensystem mit Flüssigkeitszulauf unten, Absaug Schlauch oben links und angeschlossenem Kaltlichtkabel oben rechts sowie eingebrachter Optik mit angeschlossener Kamera.



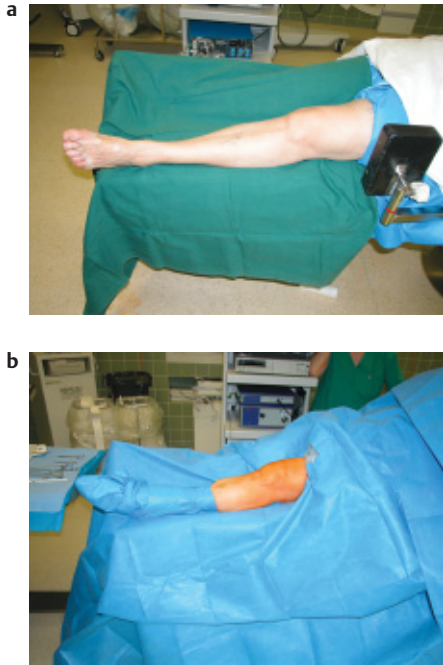


Abb. 9 (a) Lagerung des Kniegelenkes mit Seitenstütze und bereits abgedeckter Ober-schenkelblutsperre (b) nach steriler, wasser-dichter Abdeckung.

ständig digitale Videokette – von der Bildaufnahme bis zur Bildspeicherung – möglich, was sich in gleichbleibender, verlustfreier Bildqualität und einfacher und komfortabler Weiterverarbeitung niederschlägt. Während frühere Digital-kameras MOS (Metalloxydsemikonduktoren) und CPD (Charged Primary Device) Sensoren nutzten, basieren die heutigen Digitalsysteme auf dem CCD-System (Charged Coupled Device System) wegen ihrer hohen Farbsensitivität und besseren Farbwiedergabe. Die digitalen Kamerasysteme besitzen eine hohe Auflösung und erlauben die Aufbereitung der Bilder durch eine entsprechende Software und die Aufbewahrung der Daten in verschiedenen Formaten, z.B. JPEG, MPEG, BMP und TIFF (**Abb. 7**) [2].

Steuergerät

Das Steuergerät, an welches das Kamera-kabel angeschlossen wird, bereitet die digitalisierten Signale auf und leitet sie an den Monitor. Die Steuereinheit weist Regler, z.B. für den Weißabgleich oder für die Bild-darstellung, auf. Das Kamerakabel verbindet die Kamera mit der Steuereinheit, sollte ausreichend flexibel sein und Bewegungen des Arthroskops nicht behindern. Für Einchip- bzw. Dreichipkame-ras sind unterschiedliche Steuergeräte notwendig.

Sterilisation

Durch Einlegen in eine Desinfektionslö-sung können Kameras keimarm gemacht werden. Eine 100%ige Sterilität ist jedoch nicht möglich, da die aggressiven Lösun-gen Kameragehäuse und Dichtungen an-greifen können. Gassterilisation ist mög-lich, inzwischen sind autoklavierbare Ka-meras erhältlich. Deshalb wird die Kame-ra präoperativ in einen sterilen Plastik-schlauch aus Einmalmaterial eingepackt. Dieser wird zunächst von der Operati-onsschwester mit feinen Klebebändern fest am Okular der Optik fixiert. In den steri-len Plastikschauch wird dann die unsteri-le Kamera eingeführt, der Außenteil des Schlauches bleibt dabei steril. Mit diesem einfachen Hilfsmittel wird die Sterilität während der arthroskopischen Operati-onen eingehalten.

Monitor

Der Monitor sollte ausreichend groß ge-wählt werden, da oft sehr feine Details aus dem Gelenk dargestellt werden. Zu empfehlen ist ein Monitor mit einer 51-cm-Bildröhre bzw. Flatscreen, die in Zu-kunft nur noch erhältlich sein werden.

Digivideo

Um einen besseren Kontrast zu gewähr-leisten, wurde ein digitales Bildverarbei-tungssystem entwickelt, das eine digita-le Kontrast- und Schärfenverbesserung des Videobildes in Echtzeit durchführt. Dabei wird zunächst das gesamte Video-bild digitalisiert und digital weiter verar-beitet. Die digitalen Werte werden dann nach definierten Zielkriterien einer zwei-dimensionalen Filterung unterzogen und gewichtet. Die Gewichtsfaktoren werden dabei so ausgewählt, dass eine für das vi-suelle Empfinden des Menschen deutlich erhöhte Kontrast- und Schärfenanhebung erzielt werden kann. Um diese Form der Bildverarbeitung in Echtzeit zu ermögli-chen, sind etwa 50 Mill. Rechenschritte pro Sekunde notwendig. Ein entspre-chender Mikroprozessor ist daher im Sys-tem integriert. In alle Einchip und Drei-chip-Kameras ist bereits ein digitales Bildprozessorsystem integriert.

Twinvideo

Das Twinvideo (KST) ist ein digitaler Bild-im-Bild-Prozessor, der 2 verschiedene Bildinformationen gleichzeitig auf dem Monitor darstellen kann. Um einen präzi-sen Vergleich zu ermöglichen, können parallel zum Operationsgeschehen Bilder

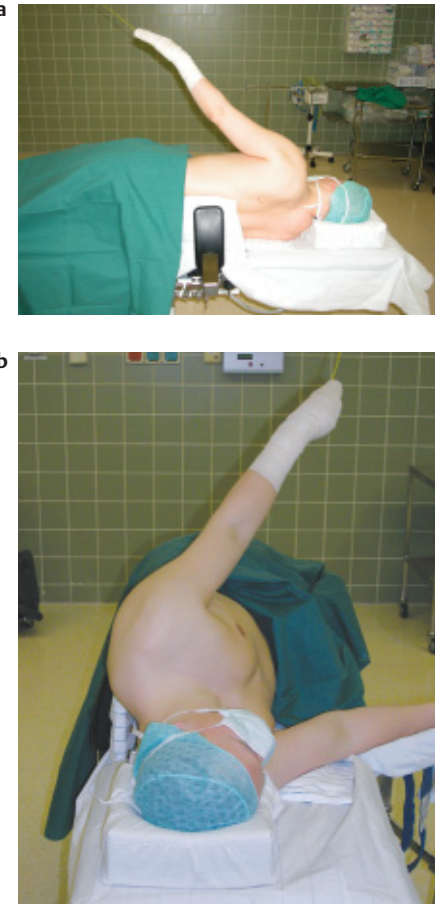

Abb. 10 Seitenlagerung für die Schulterarthroskopie. (a) Von dorsal: Extension der Schulter über einen Unterarmhalter in ca. 45°-Abduktion mit 4–6 kg. 30°-Kippung des Oberkörpers in der Achse nach hinten. (b) Von kranial: Anteversion von ca. 25° der Schulter.

vom Videorekorder von einem CD-Player oder sonstige digitale Bildinformationen von vorausgegangenen Operationen oder Vorbefunden eingespielt werden. Dieses System ist besonders hilfreich bei Bildübertragungen aus dem Operati-onssaal.

Auffüllmedium

Im Normalzustand befinden sich nur we-nige Milliliter Synovialflüssigkeit im Kniegelenk. Da eine Inspektion unter die-sen Bedingungen nicht möglich ist, muss das Gelenk aufgefüllt werden.

Man unterscheidet ein gasförmiges von einem flüssigen Auffüllmedium. Wäh-rend früher noch mit Kohlendioxid und Luft als gasförmige Auffüllmedien gearbeitet wurde, ist dieses Vorgehen heutzutage zugunsten der flüssigen Auffüllmedien weitgehend verlassen

worden. Als Flüssigkeiten werden Ringerlactat, isotonische Kochsalzlösung und elektrolytfreie Lösung verwendet.

Wird elektrochirurgisch gearbeitet, ist eine elektrolytfreie Lösung notwendig.

Spülsystem

Bei der Arthroskopie im flüssigen Milieu muss das Auffüllmedium in das Gelenk gebracht und auch wieder aus dem Gelenk entfernt werden. Für Flüssigkeitszufluss in das Gelenk wird ein steriles Schlauchsystem, welches zum einen am Flüssigkeitsbeutel und zum anderen an einem Hahn der Schleuse angeschlossen wird, benützt (**Abb. 8**). Hierbei kann der erforderliche Füllungsdruck auf 2 verschiedene Arten erzeugt werden:

1. Über ein **Pumpensystem** (Rollenpumpe) – hierzu ist eine spezielle Rollenpumpe notwendig, in die der Zulaufschlauch eingelegt wird. Pumpen arbeiten druck- oder volumengesteuert. Der maximal erreichbare Füllungsdruck kann definiert eingestellt werden. Druckgesteuerte Rollenpumpen haben den Nachteil, des nicht unbeträchtlichen Anschaffungspreises.
2. Wesentlich günstiger ist dabei **Auffüllung mittels Schwerkraft**. Dabei wird durch Höher- bzw. Tieferhängen der Flüssigkeitsbeutel der Auffüllungsdruck gesteigert bzw. reduziert. Hängen die Flüssigkeitsbeutel etwa 1,20 bzw. 1,50 m über dem Knieniveau, ist ein ausreichender Füllungsdruck gegeben.

Lagerung

Kniegelenk

Die Lagerung mit gestrecktem Bein erfüllt alle Anforderungen, die an eine einfache, schnelle und sichere Lagerungstechnik zu stellen sind. Auf der Lateralseite des Oberschenkels wird eine einfache Seitenstütze am OP-Tisch angebracht (**Abb. 9**). Die Stütze wird etwa handbreit proximal der Patellabasis positioniert.

Ein Vorteil dieser Lagerung liegt darin, dass der Operateur bei der Arthroskopie sitzen kann. Fehlermöglichkeiten bestehen in der zu weit distalen Positionierung der Seitenstützen, sodass Anlage des Arthroskopzugangs und Bewegung des Arthroskops behindert werden. Auch die Lagerung im Kniegelenk kann erschwert sein. Bei einer zu weit proximalen Position der Seitenstütze ist die mediale Aufklappbarkeit zur Inspektion der Innenmeniskushinterhorns er-

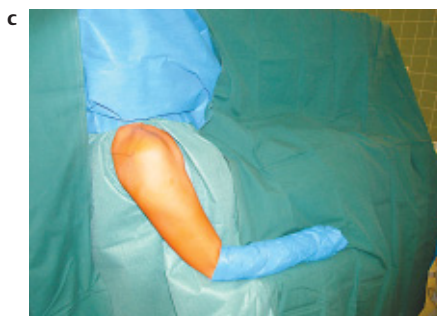
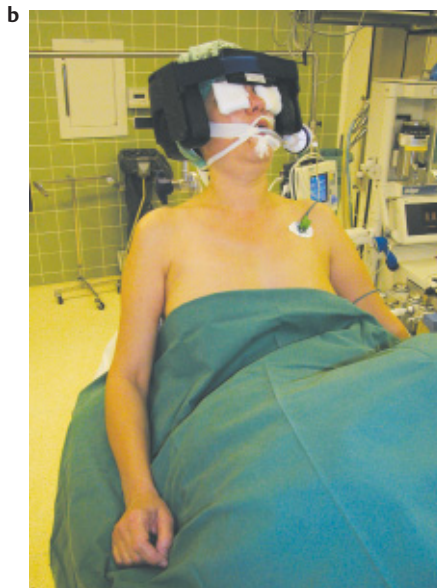
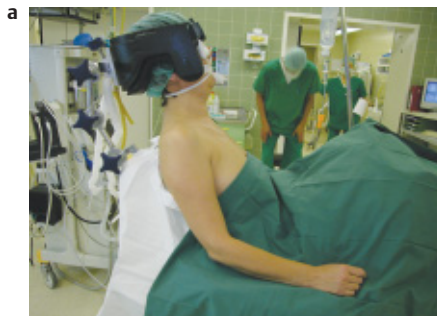Abb. 11 Beach-chair-Lagerung. (a) Von lateral: ca. 70° Oberkörperhochlagerung, (b) von kaudal. (c) Nach steriler, wasserdichter Abdeckung.

schwert, da der Oberschenkel aufgrund des vermehrten Weichteilmantels im proximalen Anteil nicht so gut gegen die Seitenstütze gedrückt werden kann.

Schulter

Seitenlagerung

Die Seitenlagerung des Patienten (**Abb. 10**) hat sich für arthroskopische Eingriffe im glenohumeralen Gelenk, subakromialen Raum und am Akromioklavikularge-

lenk bewährt [1]. Die Seitenlagerung ist aber auch für die Rekonstruktion der Rotatorenmanschette über Miniarthrotomie oder eine Bizepssehnentendose gut geeignet.

Besonders zu beachten ist dass sorgfältige Abpolstern knöcherner Vorsprünge (Ellenbogen, Knie, Fibulaköpfchen, Sprunggelenke), um entsprechende Lagerungsschäden zu vermeiden.

Der Patient sollte mit dem Rücken direkt an der Tischkante gelagert werden, sodass sich der dorsal von ihm stehende Operateur bei Manipulationen an den ventralen Zugängen nicht so weit nach vorne überneigen muss. Der Rumpf wird über gepolsterte Gliederstützen ventral an der unteren Thoraxapertur und dorsal auf Höhe der Beckenkämme fixiert. Unter den Thorax wird eine Tuchrolle gelegt, um die Axilla zu entlasten und Schäden am Plexus brachialis zu verhindern. Der Kopf soll nicht abgeknickt sein, er wird in einem Schaumstoffpolster so gelagert, dass HWS und BWS eine Linie bilden. Die Seitlagerung wird noch dahin korrigiert, dass der Oberkörper des Patienten um 30° um die Längsachse nach hinten gedreht wird. Hierdurch stellt sich die Pfannenebene der Schulter parallel zum Operationstisch ein. Die Instrumentation von ventral wird erleichtert, sodass sich die Operationsinstrumente nicht in der ventralen Abdeckung verfangen können. An Unterarm und Handgelenk wird eine vorgefertigte Unterarmgamasche mit Polsterung angewickelt, um den Arm am Schulterhalter zu befestigen. Dies ist unerlässlich, um bei der Arthroskopie den Arm in alle gewünschten Positionen zu bringen und für die Distraktion konstante Bedingungen zu schaffen, damit bei der intraartikulären Manipulation die Gelenkflächen nicht iatrogen geschädigt werden.

Der Arm wird im Schulterhalter bei ca. 45°-Abduktion und 25°-Anteversion unter 4–6 kg Zuggewicht gelagert. Je nach Bedarf kann der Abduktionswinkel vergrößert oder verringert werden. Um Traktionsschäden am Plexus brachialis zu vermeiden, sollte die Abduktion nicht über längere Zeit 45° überschreiten. Aus demselben Grund sollte je nach Konstitution des Patienten das Traktionsgewicht 4–6 kg nicht überschreiten.

Für rekonstruktive Eingriffe am Labrum-Ligament-Komplex ist ein Armhalter mit einer doppelten Zugfunktion hilfreich. Mit ihm ist eine kontinuierliche Distrak-

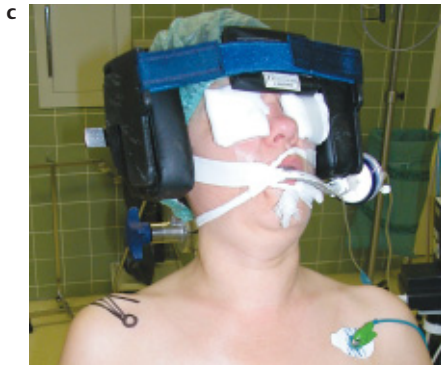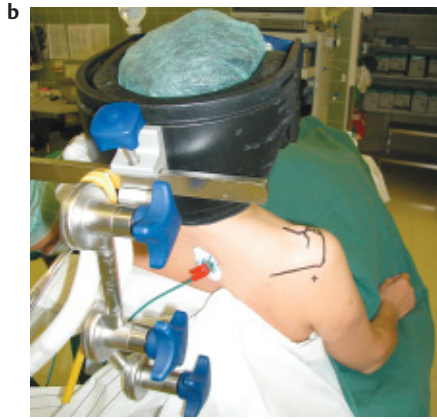

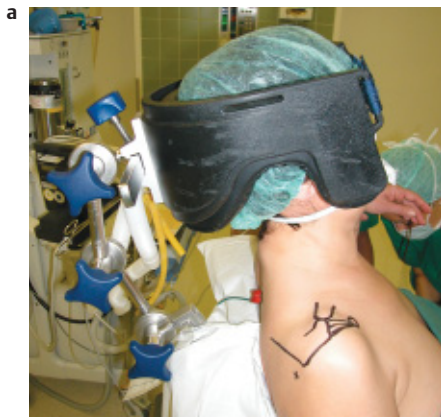
Abb. 12 Kopfhalterung für die Beach-Chair-Lagerung mit eingezeichneten anatomischen Landmarken für die Schulterarthroskopie und dem dorsalen Portal (x). Von (a) lateral, (b) dorsal mit bereits entfernten dorsolateralem Tischpolster, (c) anterior mit Fixierung des Kopfes durch Klettverschlussband.

tion des glenohumeralen Gelenks ohne Dislokation des Humeruskopfes möglich.

Beach-chair-Lagerung

Alternativ kann die halb-sitzende Beach-chair-Position gewählt werden, wenn im Anschluss an einen arthroskopischen Eingriff eine offene Rekonstruktion der Rotatorenmanschette oder der ventralen Kapsel geplant ist [1].

Diese Lagerung ist weniger aufwändig und für die Anästhesie angenehmer, da der Zugang zu den Atemwegen günstiger ist (Abb. 11). Für die Beach-Chair-Lagerung wird die Rückenstütze des OP-Tisches so eingestellt, dass der Oberkörper des Patienten ca. 70° zur Horizontalen bildet. Für die Lagerung des Kopfes verwenden wir eine spezielle Lagerungsschale, die als Verlängerung am OP-Tisch angebracht ist und sich nach lateral zur Seite der betroffenen Schulter verschieben lässt. Der Oberkörper des Patienten wird weit lateral positioniert, sodass die Schulter von ventral und dorsal frei zugänglich ist. Alternativ sind spezielle OP-Tische mit abnehmbarem dorsolateralem Schulterpolster vorhanden. Der Arm des Patienten hängt frei zur Seite. Sehr hilfreich ist ein Lagerungskissen unter der medialen Skapula, um die Schulter nach vorne zu

bringen. Zur Sicherung des Patienten wird ein Beckengurt und eine Seitenstütze auf Thoraxhöhe verwendet. Kopf und Halswirbelsäule werden in einer möglichst neutralen Position eingestellt. Der Kopf wird dann mit einem vorgegebenen Klettverschluss in Stirnhöhe an der Lagerungsschale fixiert (Abb. 12).

Dokumentation

Die wichtigste und bewährteste Dokumentationsform ist nach wie vor der Operationsbericht. Jede Naturbetrachtung trägt nur dann Früchte, wenn sie dem Nächsten mitgeteilt wird. Schon Isaac Newton konnte sich nicht darauf beschränken, eine Gravitationslehre abzuleiten und zu beobachten, wie Äpfel zu Boden fallen. Er musste alles auch aufschreiben und dem Royal College vortragen. Beobachtung und Beschreibung eines naturwissenschaftlichen Tatbestandes gehören untrennbar zusammen. Im Operationsbericht werden folgende Punkte berücksichtigt: kurze Anamnese, klinischer Untersuchungsbefund, z. B. Jerk-Test, Narkoseuntersuchung, Lagerungsparameter, wie Rückenlage, Beach-Chair-Position etc., Operation in Blutsperrre, Arthroskopiezugang, Beschaffenheit des Auffüllmediums und schließlich systematischer Untersuchungsang, wobei normale und pathologische Befunde aufgeführt werden (retropatellarer Knorpel, oberer Rezessus, lateraler Rezessus, Lateralisation der Patella, mediales Gelenkkompartiment mit dem entsprechenden Knorpelzustand und Innenmeniskus, Area intercondylaris mit vorderem

Kreuzband und hinterem Kreuzband, laterales Gelenkkompartiment mit Außenmeniskus, Hiatus popliteus und dorsolateralem Rezessus). Es wird dann der Instrumentenzugang erwähnt und die durchgeführten operativen Maßnahmen beschrieben. Beendigung der Arthroskopie mit Einlegen einer Redondrainage, postoperatives Prozedere.

Dokumentationsbögen

Ein schneller Informationsfluss ist möglich über standardisierte Befundbögen, in denen die wichtigsten Punkte angekreuzt werden und mithilfe von Schemazeichnungen noch entsprechend präzisiert werden. Neben diesen beiden Möglichkeiten bildet die Bilddokumentation natürlich eine sehr gute Ergänzung. Die heute am meisten verbreitete Bilddokumentation erfolgt mit dem Videoprinter. Diese Dokumentationsform ist einfach, schnell, preisgünstig und erlaubt eine einfache Archivierung in der Patientenakte. Die mitgegebenen Bilder werden vom Patienten sehr positiv bewertet, darüber hinaus ist ein hoher Informationsgehalt gegeben.

Digitaler Standbildrekorder

Mit dieser Technologie ist die digitale Speicherung und Archivierung der Bildinformation möglich. Der Standbildrekorder gewährleistet die Anforderung einer Einfrierfunktion des Videobildes und die Abspeicherung des Bildes als Datei auf einem Datenträger.

Literatur

- 1 Habermeyer P. Schulterchirurgie Urban und Fischer, München-Jena 2002
- 2 Lajtai G, Snyder SJ, Appelgate GR, Aitzetmüller G, Gerber G. Shoulder Arthroscopy and MRI Techniques. Springer Verlag Berlin-Heidelberg-New York 2003
- 3 Strobel M. Arthroskopische Chirurgie. Springer Verlag Berlin-Heidelberg-New York 1998
- 4 Strobel M, Eichhorn J, Schiessler W. Arthroskopie des Kniegelenkes, Grundprinzipien – Diagnostische Arthroskopie, Arthroskopische Chirurgie. Deutscher Ärzteverlag Köln 1996

Dr. med. Werner Koithan
Funktionsoberarzt

Klinik für Unfall- und Wiederherstellungschirurgie
Allgemeines Krankenhaus
Siemensplatz 4
D-29223 Celle