

Zusammenfassung

Häufige Komplikationen in der Behandlung pädiatrisch hämatologisch-onkologischer Patienten stellen bakterielle, virale und Pilz-Infektionen des Gastrointestinaltrakts dar. Diese gastrointestinalen Komplikationen schließen die Ösophagitis, Gastritis, Duodenitis und Kolitis sowie hepatobiliäre Infektionen ein. Vor allem Granulozytopenie, T-Zell-Defekte und Schleimhautdefekte tragen in vielen Fällen als prädisponierende Faktoren zur Infektion bei. Neue Therapieansätze haben darüber hinaus das Infektionsspektrum in diesen Patienten verändert. So hat beispielsweise die schwere T-Zell-Suppression nach Stammzelltransplantation zu einem vermehrten Aufkommen bislang seltener Erkrankungen wie Zytomegalie- und Adenovirusinfektionen geführt. Die vorliegende Arbeit enthält Empfehlungen der Arbeitsgruppe „Infektionen bei immunsupprimierten Kindern“ der Deutschen Gesellschaft für Pädiatrische Infektiologie (DGPI) und der Deutschen Gesellschaft für Pädiatrische Onkologie und Hämatologie (GPOH) zur Diagnostik, Prävention und Therapie lokaler und invasiver Infektionen des Gastrointestinaltrakts.

Schlüsselwörter

Ösophagitis · Gastritis · Duodenitis · Enteritis · Kolitis · Hepatitis

Abstract

Common complications involved in treating pediatric patients with cancer are bacterial, viral and fungal infections of the gastrointestinal tract including esophagitis, gastritis, duodenitis, colitis and hepatobiliary infections. In many cases there are multiple factors that predispose these patients to gastrointestinal infections, such as granulocytopenia, T-cell dysfunction, and mucosal damage. In addition, newer therapies have changed the spectrum of infection that is seen in these patients. The profound T-cell suppression associated with therapies such as stem cell transplantation has led to the emergence of previously rare infections including cytomegalovirus and adenovirus. This article provides the recommendations of the Infectious Diseases Working Party of the German Society for Pediatric Infectious Diseases (DGPI) and the German Society for Pediatric Hematology/Oncology (GPOH) for diagnosis, prevention, and management of local as well as invasive infections of the gastrointestinal tract.

Key words

Esophagitis · gastritis · duodenitis · enteritis · colitis · hepatitis

Hintergrund

Das Risiko für gastrointestinale Infektionen ist bei Patienten mit onkologischen Erkrankungen insbesondere während der Therapie durch zahlreiche Mechanismen erhöht: 1. Bei einer durch

Chemotherapie, Bestrahlung oder Graft-versus-Host-Erkrankung (GvHD) entzündlich veränderten Schleimhaut sind lokale Abwehrmechanismen und die Schleimhautbarriere gestört. Somit ist die Ausbreitung, Invasion und Penetration von Erregern sehr viel leichter möglich. 2. Eine oft gleichzeitig bestehende

Institutsangaben

Universitätsklinikum Essen, Kinderklinik, Pädiatrische Gastroenterologie und Hepatologie

Korrespondenzadresse

Dr. med. Antje Ballauff · Universitätsklinikum Essen · Kinderklinik · Pädiatrische Gastroenterologie und Hepatologie · Hufelandstr. 55 · 45122 Essen · E-mail: antje.ballauff@uni-essen.de

Bibliografie

Klin Pädiatr 2005; 217 (Suppl 1): S101–S109 · © Georg Thieme Verlag KG Stuttgart · New York
DOI 10.1055/s-2005-872504
ISSN 0300-8630

therapiebedingte Granulozytopenie prädisponiert vor allem zu bakteriellen und Pilzinfektionen. Bei Patienten nach Stammzelltransplantation besteht diese Situation insbesondere während der ersten 3–4 Wochen. Anschließend persistiert noch eine lymphozytäre Immunschwäche (T-Zelldefekt) für Monate. In dieser Zeit besteht ein erhöhtes Risiko für Virusinfektionen. 3. Onkologische Patienten haben wegen häufiger Krankenhausbesuche und -aufenthalte ein erhöhtes Risiko für nosokomiale Infektionen. Auch opportunistische Erreger sind zu bedenken. 4. Durch Blutprodukte können vereinzelt Infektionen (vor allem Hepatitisviren) übertragen werden. Dies war ein besonderes Problem vor Etablierung der Hepatitis-C-Diagnostik vor 1990. 5. Vorbestehende chronische Virusinfektionen können unter Immunsuppression reaktivieren oder einen aggressiveren Verlauf nehmen.

Allgemeine Diagnostik

Zur Diagnostik gastrointestinaler Infektionen sind Stuhlkulturen, Serummarker und insbesondere die Endoskopie mit Abstrichen oder Schleimhautbiopsien für Erregerdirektnachweis (Immunhistochemie, PCR) und Kulturen, sowie eine histologische Aufarbeitung geeignet. An einigen Instituten wird auch die Elektronenmikroskopie zum Virusnachweis angeboten. Vorab muss geklärt werden, in welchen Medien der Probentransport erfolgen soll (abhängig von der Transportzeit und Vorgaben des einzelnen Instituts). Biopsien werden für Kulturen in sterilem NaCl 0,9%, nativ oder in speziellen Kulturmedien, für die Histologie in Formalin und für die Elektronenmikroskopie in Glutaraldehyd asserviert.

Besonderheit: blutungsgefährdete Patienten

Schleimhautbiopsien und Bürstenabstriche sollten nur bei normaler Gerinnungssituation und bei Thrombozytenwerten über 50 000/mm³ gewonnen werden. Hilfreich scheint die Thrombozytensubstitution während des Eingriffs zu sein (persönliche Mitteilung Dr. Zöpf, Endoskopie, Universitätsklinik Essen). Bei gestörter plasmatischer Gerinnung sollte der Quickwert durch Substitution über 50% gebracht werden. Wenn diese Vorgaben durch Substitution nicht erreichbar sind, sollte auf Schleimhautbiopsien verzichtet werden. Bei Blutung nach Biopsien kann blutiges Sekret für Kulturen oder einen Virusnachweis abgesaugt werden. Leberbiopsien sollten bei blutungsgefährdeten Patienten durch eine Minilaparoskopie erfolgen, da dabei auch eine direkte Blutstillung möglich ist. Alternativ kann in spezialisierten Zentren bei älteren Kindern über einen transjugulären Katheter, der über die Lebervenen vorgeschoben wird, eine intrahepatische Biopsie genommen werden.

Besonderheit: Patienten mit schwerer Mukositis (CTC-Grad 3 oder 4)

Bei diesen Patienten liegt außer einem erhöhten Blutungsrisiko auch eine stark erhöhte Perforationsgefahr sowohl spontan als auch bei geringen Manipulationen vor. So kann es zu Druckulzera durch liegende Magensonden oder zu Verletzungen und Perforation durch Einläufe/Klysmen, mechanische Manipulation oder Endoskopie kommen. Daher sind diese diagnostischen Verfahren bei Patienten mit schwerer Mukositis relativ kontraindiziert und sollten nur unter strengen Kautelen durchgeführt wer-

den. Eine frühzeitige Sonographie und Röntgendiagnostik (nativ und ggf. CT) zum Ausschluss intraabdomineller freier Luft oder einer nekrotisierenden Enterokolitis mit Pneumatosis intestinalis sind indiziert.

Ösophagitis

Typische Symptome einer Ösophagitis sind Schluckbeschwerden, retrosternale Schmerzen, Sodbrennen, epigastrische Schmerzen oder eine gastrointestinale Blutung. Seltener sind unspezifische Symptome wie Übelkeit, Erbrechen oder Fieber. Ganz selten kann es beim lebensbedrohlichen Krankheitsbild der Ösophagusperforation (nach mediastinal oder abdominal) zur akuten Zustandsverschlechterung mit Zeichen der Sepsis oder des akuten Abdomens kommen. Zur Diagnostik ist die Endoskopie mit Biopsien, Bürstenabstrichen oder zumindest Absaugsekret für Kulturen oder Direktnachweis der Erreger geeignet. Bei bestehender Mukositis oder gastrointestinaler GvHD lässt sich eine zusätzliche Infektion manchmal nur schwer makroskopisch erkennen.

Bakterielle Infektionen der Ösophagusschleimhaut sind selten und treten eher als Superinfektionen bei Schleimhautnekrosen durch GvHD oder Virusinfektionen auf. Erreger sind dann in der Regel oropharyngeale Bakterien. Diagnostik: Mikrobiologische Kultur aus Biopsien oder Absaugsekret.

Pilzinfektionen, insbesondere mit *Candida albicans*, sind bei Immunsuppression und vor allem bei Granulozytopenie oder nach Antibiotikatherapie nicht selten. Bei gesunden Kindern können aus der Mundhöhle bei 2–71% und aus dem Stuhl bei 8–60% Candidaspezies isoliert werden [23]. Unter Immunsuppression kann sich aus dieser Kolonisation durch Adhäsion und Invasion der Pilzhyphen eine manifeste Infektion der Schleimhaut entwickeln. Zuerst kommt es dabei zu oberflächlichen Infektionen insbesondere der Mundschleimhaut mit Soorbelägen. Die Candidaösophagitis zählt bereits zu den invasiven Mykosen, wobei auch hier erst eine oberflächliche Infektion besteht, die dann in eine tiefe ulzerierende, nekrotisierende Infektion münden kann.

Diagnostik: Die Diagnose kann nur endoskopisch gesichert oder ausgeschlossen werden (makroskopischer Aspekt, Biopsien, Bürstenabstriche für Mikroskopie und Kulturen). Bei Soorbelägen der Mundschleimhaut und typischen Symptomen einer Ösophagitis ist die Wahrscheinlichkeit einer Soorösophagitis hoch. Fehlender oraler Soor schließt aber eine Ösophagitis nicht aus [23]. Endoskopisch erkennt man typische weiße Plaques (Abb. 1), Stippchen oder größere Beläge, bei invasiver Infektion aber auch Ulzerationen und Nekrosen ohne Soorbeläge. Dann macht der mikroskopische Nachweis von Hyphen in Abstrichen die Diagnose wahrscheinlich. Beweisend sind histologisch nachgewiesene invasive Hyphen in der Biopsie. Positive Kulturergebnisse aus Abstrichen oder Biopsien unterscheiden nicht zwischen Kolonisation und Infektion. Die Kultur ist allerdings geeignet für die Keimidentifikation auch von atypischen Pilzen und für die Resistenzbestimmung zur besseren Therapieplanung.

Therapie (siehe auch Kapitel: Pilzinfektionen): Die Behandlung einer Candidaösophagitis bei Granulozytopenie erfolgt systemisch.

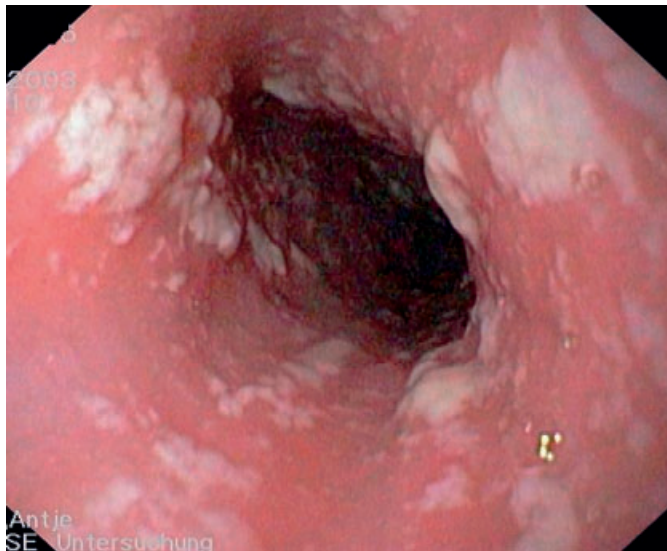


Abb. 1 Leicht-mittelgradige Soorösophagitis.

Bei oberflächlicher, lokalisierter Infektion kann Fluconazol (6–12 mg/kg/d) oder „niedrig dosiertes“ Amphotericin B (0,3–0,5 mg/kg/d) für 7–14 Tage ausreichen, bei ausgedehntem Befall oder tiefer, nekrotisierender Infektion wird Amphotericin B in üblicher Dosierung (0,6–1 mg/kg/d) für 3–6 Wochen empfohlen [16, 17, 23]. Je nach Ansprechen oder Resistenzlage können auch neuere Antimykotika sinnvoll sein (siehe Kapitel: Pilzinfektionen). Die prophylaktische orale Gabe von Nystatin, Amphomoral B oder Itraconazol während der Granulozytopenie hat zu einer Reduktion der Soorösophagitiden geführt und ist daher unbedingt zu empfehlen (Mc Donald 1986).

Virusösophagitiden, die insbesondere bei Patienten nach Stammzelltransplantation auftreten können, sind meist durch Herpes-simplex-Virus (HSV) oder Zytomegalievirus (CMV) bedingt.

Diagnostik: Die Diagnose wird durch die Endoskopie mit Biopsien oder Gewinnung von blutigem Absaugsekret gesichert. Makroskopisch sind scharf abgegrenzte, teils wie ausgestanzt erscheinende Ulzera mit etwas erhabenem Randwall typisch. Bei schwerer Entzündung sind ulzeröse Schleimhautläsionen makroskopisch nicht von einer GvHD abzugrenzen (Abb. 2), sondern nur histologisch. Neben der konventionellen histologischen Aufarbeitung ist der immunhistochemische Nachweis von HSV oder CMV hilfreich. Der direkte Virusnachweis erfolgt aus Biopsien aus Ulzera oder aus blutigem Absaugsekret oder aus Bürstenabstrichen mittels PCR. Eine kulturelle Anzucht und ggf. auch Resistenztestung ist bei prolongierter Infektion und schlechtem Therapieansprechen insbesondere bei HSV sinnvoll (siehe auch Kapitel Virusinfektionen).

Therapie (siehe auch Kapitel Virusinfektionen): Die Behandlung einer HSV-Ösophagitis erfolgt primär mit Aciclovir 3 × 10 mg/kg/d (bei schwerer Infektion bis 3 × 15 mg/kg/d oder 1500 mg/m² KO/d, darunter regelmäßige Kontrolle der Nierenfunktion erforderlich) i. v. über 2–3 Wochen. Bei schwerer Infektion kann eine Kontrollendoskopie vor Beendigung der Therapie sinnvoll sein. Bei Resistenz des Virus gegen Aciclovir können entsprechend der Resistenztestung andere Virustatika (Foscarnet, Ganciclovir

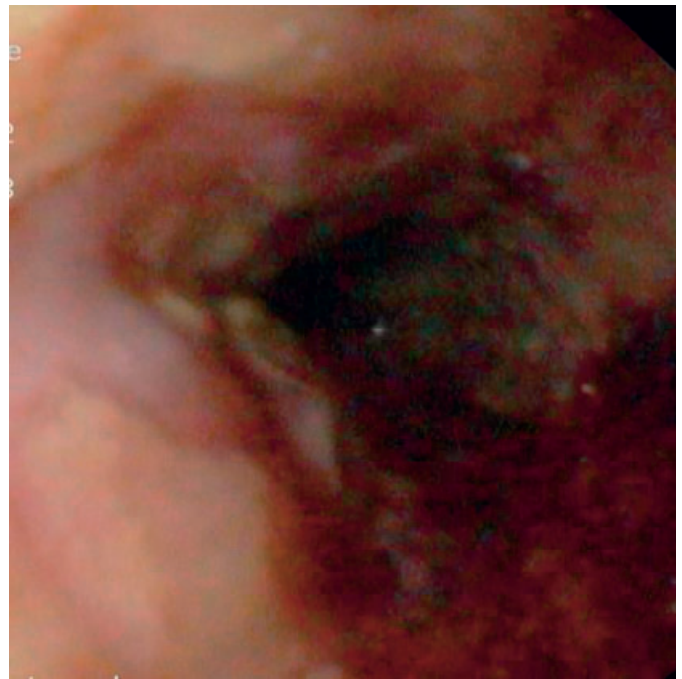


Abb. 2 Schwere ulzerierende Herpesösophagitis bei gleichzeitig bestehender GvHD.

oder Cidofovir) gegeben werden. Eine CMV-Ösophagitis wird primär mit Ganciclovir 2 × 5–10 mg/kg/d i. v. über 2–3 Wochen, je nach Symptomatik ggf. auch länger behandelt. Bei Resistenz oder Therapieversagen kann Foscarnet oder Cidofovir gegeben werden.

Gastritis/Duodenitis

Symptome einer Gastritis oder Duodenitis sind Oberbauchschmerzen, Übelkeit, Erbrechen oder eine Blutung. Infektionen im Magen oder Duodenum durch Pilze (Candida, Aspergillus) oder Viren (CMV, selten HSV) sind meist Ausdruck einer ausgedehnten Infektion und entstehen vor allem auf vorgeschädigter Schleimhaut durch Mukositis oder GvHD. Eine Infektion im Intestinaltrakt mit *Helicobacter pylori* (HP) kann auch bei onkologischen Patienten vor allem bei zusätzlichen Stressfaktoren zu Magen- oder Duodenalulzera führen [5]. Die Infektion wird meist im Kindes- und Jugendalter erworben, oft von Familienmitgliedern. Screening-Untersuchungen zeigten, dass in Deutschland 3–7% der 6- bis 7-Jährigen und 10–20% der 18- bis 20-Jährigen mit HP infiziert sind, Kinder aus Familien türkischer oder südeuropäischer Herkunft häufiger. Diese Inzidenz der HP-Infektion dürfte auch bei Kindern mit onkologischen Erkrankungen vorliegen. Die Infektion verläuft chronisch und ist oft asymptomatisch. Ein Teil der Patienten entwickelt Oberbauchbeschwerden, seltene Komplikationen sind das Ulcus duodeni oder ventriculi, die Riesenfaltengastritis, ein MALT-Lymphom oder ein Magenkarzinom. Allerdings entstehen bei sonst gesunden Kindern und Erwachsenen die meisten Magen- und Duodenalulzera auf dem Boden einer HP-Infektion [11]. Ob eine Chemotherapie die Komplikationsrate einer HP-Infektion erhöht, ist nicht untersucht. Differenzialdiagnostisch kommen bei onkologischen Patienten Stress- oder medikamentösbedingte (z. B. durch Kortikosteroide

oder schleimhauttoxische Zytostatika) Gastritiden oder Ulzera, sowie eine Darm-GvHD nach allogener Stammzelltransplantation infrage.

Diagnostik: Die Diagnose der infektiösen Gastritis oder Duodenitis mit oder ohne Ulkus wird wie bei den Ösophagitiden endoskopisch gestellt, mit Biopsien für die Histologie, ggf. Immunhistochemie oder Elektronenmikroskopie bei Virusinfektionen und für den direkten Erregernachweis (Pilze, Viren) mit PCR und Kulturen. Eine *Helicobacter pylori* Infektion kann nicht-invasiv sehr sensitiv und spezifisch durch den ^{13}C -Harnstoff-Atemtest oder die Untersuchung von *Helicobacter* im Stuhl nachgewiesen oder ausgeschlossen werden. Eine wichtige Voraussetzung hierfür ist, dass der zu untersuchende Patient mindestens 4 Wochen vor Testung keine Antibiotika und keine magensäureblockierenden Medikamente bekommen hat [11, 12]. Nur mittels Endoskopie kann die klinische Manifestation (chronische Entzündung, Ulkus, etc.) einer HP-Infektion festgestellt werden. Endoskopisch findet man bei Kindern häufiger als bei Erwachsenen eine noduläre Antrumgastritis bei HP-Infektion. In der Giemsa- oder Silberfärbung wird der *Helicobacter* sichtbar. In Kulturen in Spezialmedien kann der Keim gezüchtet und auf Resistenzen untersucht werden. Nach einer Eradikationsbehandlung kann nach 4–6 Wochen ein nicht-invasiver Test zur Therapiekontrolle durchgeführt werden.

Therapie: Bei Pilz- oder Virusinfektion entspricht die Behandlung derjenigen bei invasiver Pilz- oder Virusösophagitis (s.o.). Bei Nachweis einer *Helicobacter*infektion sollte bei symptomatischen Patienten möglichst nach Resistenztestung gemäß Antibiogramm eine Eradikationsbehandlung über 1 Woche erfolgen [12, 22]. Diese erfolgt nach den üblichen Therapieschemata in der Regel mit einer Tripeltherapie (Amoxicillin $2 \times 25 \text{ mg/kg/d}$, max. $2 \times 1 \text{ g/d}$; Clarithromycin $2 \times 10 \text{ mg/kg/d}$, max. $2 \times 500 \text{ mg/d}$ oder Metronidazol $2 \times 10 \text{ mg/kg/d}$, max. $2 \times 500 \text{ mg/d}$; und Omeprazol $2 \times 0,5 \text{ mg/kg/d}$, max. $2 \times 20 \text{ mg/d}$).

Enteritis/Kolitis

Verschiedene Schutzmechanismen gegen gastrointestinale Infektionen sind nach Chemotherapie und Bestrahlung gestört: das saure Milieu im Magen als Schutzbarriere wird häufig medikamentös durch H_2 -Blocker oder Protonenpumpeninhibitoren zur Ulkusprophylaxe oder Behandlung von Gastritiden oder Ösophagitiden aufgehoben. Dies ermöglicht vielen Erregern den Magen ungeschädigt zu passieren und sich intestinal zu vermehren, was durch eine Veränderung der Passagezeit und eine Störung der physiologischen Darmflora noch begünstigt wird. Durch Veränderung oder Zerstörung der Schleimschicht oder der Mukosa selbst sind lokale nicht-immune und immune Abwehrmechanismen gestört, die systemische Immundefizienz begünstigt die Infektion gastrointestinaler Zellen oder die Penetration der Keime durch die geschädigte Schleimhaut [20].

Je nach Ausmaß der Immunsuppression und Vorschädigung des Darms können auch sonst recht harmlose Erreger schwere bis lebensbedrohliche Verläufe mit septischem Krankheitsbild, intestinaler Blutung, Ileus oder Perforation verursachen. Insbesondere

nach allogener Stammzelltransplantation können auch opportunistische Keime Krankheitsauslöser sein.

Die Behandlung mit Breitspektrumantibiotika und die Störung der lokalen Immunabwehr führt darüber hinaus zu einer bakteriellen Fehlbesiedlung des Dünndarms mit aeroben gram-negativen Bakterien, was auch Durchfälle verursachen kann. Eine zusätzliche Schleimhautschädigung durch Chemotherapie, GvHD oder Virusinfektionen kann vor allem bei Granulozytopenie zur Invasion und auch Penetration der Erreger mit nachfolgender Sepsis führen.

Symptome einer infektiösen Enteritis oder Kolitis sind unspezifisch. Sie reichen von akuten oder chronisch persistierenden Bauchschmerzen, Übelkeit, Erbrechen, wässrigen, schleimigen oder blutigen Durchfällen, Gewichtsverlust, Fieber, bis hin zur schweren intestinalen Blutung, zum toxischem Megakolon, zu Ileus und Perforation mit septischem Krankheitsbild. Im Gegensatz zu Immunkompetenten können gastrointestinale Infektionen durch Bakterien, Viren, Parasiten oder Pilze bei immundefizienten Patienten zu schwereren, länger dauernden oder auch rezidivierenden Symptomen führen. Kein Symptom ist pathognomonisch für einen spezifischen Erreger. Erschwerend kommt hinzu, dass gastrointestinale Symptome, vor allem Durchfälle und Bauchschmerzen während der onkologischen Therapie auch ohne Infektion häufig auftreten. Medikamentöse Schleimhauttoxizität, Motilitätsstörungen, Störungen der Darmflora durch Antibiotika oder eine GvHD nach allogener Stammzelltransplantation sind die häufigsten nichtinfektiösen Ursachen, die auch zusätzlich zu Infektionen bestehen können, so dass sich Symptome addieren oder überlagern.

Diagnostik: Alter des Kindes, Ausmaß und Art der Immundefizienz und die Umgebungsexposition (häuslich, Kindergarten und Schule, Krankenhaus, Reise) bestimmen das Risiko für bestimmte Infektionen und damit neben der Symptomatik die Entscheidung für diagnostische Maßnahmen [10]. Sowohl in der häuslichen Umgebung als auch in der Klinik erkrankten Säuglinge im Vergleich zu älteren Kindern häufiger an Durchfallinfektionen, insbesondere an Virusinfektionen. Dies trifft auch für onkologische Patienten zu. Bei Granulozytopenie vor allem unter oder nach Antibiotikabehandlung sind Candidainfektionen und Durchfallerkrankungen durch Toxine von *Clostridium difficile* vorherrschend [1]. Bei schweren, länger bestehenden oder blutigen Durchfällen, aber auch bei Diarrhöen mit einem schweren Krankheitsbild sollten sowohl bei stationären als auch bei ambulanten Patienten Stuhlproben untersucht werden. Die Untersuchungen sollten die üblichen bakteriellen Erreger (*Salmonellen*, *Shigellen*, *Campylobacter*, enteropathogene *E. coli*, *Yersinien*), Viren (Rotavirus, Adenovirus, ggf. Astrovirus, Calicivirus, Norovirus und andere Enteroviren) und ggf. Parasiten (Lamblien, nach allogener Stammzelltransplantation auch Cryptosporidien, Microsporidien, *Isospora belli*) umfassen. Für die Virusdiagnostik eignet sich der direkte Antigennachweis oder die PCR, in einigen Labors wird auch eine Elektronenmikroskopie angeboten (persönliche Mitteilung, Prof. Bialek, Institut für Tropenmedizin, Universitätsklinikum Tübingen). Parasiten können durch Anreicherungsverfahren und Mikroskopie nach Färbung, ergänzend auch durch Antigennachweis oder PCR in Stuhlproben nachgewiesen werden. Für bakteriologische Untersuchungen und

Toxinnachweis reicht in der Regel eine Stuhlprobe, für parasitäre Erkrankungen sind drei Stuhlproben, am besten an drei aufeinander folgenden Tagen, erforderlich [10]. Patienten nach allogener Stammzelltransplantation haben häufig Durchfälle ohne dass ein Erreger nachgewiesen werden kann. Differenzialdiagnostisch sollte dann auch eine exokrine Pankreasinsuffizienz durch Bestimmung von Chymotrypsin oder spezifischer Pankreaselastase in mehreren Stuhlproben ausgeschlossen werden. Bei anhaltenden oder schweren Symptomen ist eine Endoskopie indiziert, möglichst mit Entnahme von Biopsien zum Virusnachweis und zur histologischen Untersuchung (s. u.).

Therapie: Während bei immunkompetenten Personen infektiöse Durchfallerkrankungen meist selbstlimitierend sind, sollten immunsupprimierte Patienten neben der supportiven Therapie mit adäquatem Flüssigkeitsersatz insbesondere bei schwerer Symptomatik bakterieller Infektionen auch antibiotisch (s. Kapitel bakterielle Erkrankungen und DGPI-Handbuch), bei parasitären Erkrankungen möglichst antiparasitär [14], bei viralen Infektionen soweit möglich antiviral (s. u.) und bei Pilzinfektionen antimykotisch (s. u.) behandelt werden. Bei viralen Gastroenteritiden, vor allem mit Rota-Viren, und bei nicht zu ausgeprägter Immunsuppression können additiv probiotische Keime (z. B. Lactobazillus GG) verabreicht werden. Salmonelleninfektionen scheinen häufiger bei erwachsenen Patienten mit Lymphomen oder Leukämien aufzutreten als bei Patienten mit soliden Tumoren. Sie verlaufen schwerer mit einer Bakteriämie in über 49% und einer Mortalität in 10–15% [15, 28], so dass eine Antibiotikabehandlung sofort bei Nachweis und im weiteren möglichst nach Resistenzbestimmung gezielt durchgeführt werden sollte, trotz der Gefahr der Dauerausscheidung. Während häufig Resistenzen gegen Ampicillin, Chloramphenicol und Cotrimoxazol gefunden wurden, waren Cephalosporine meistens wirksam. Eine Alternative ist auch das gut gallengängige Ciprofloxazin.

Antibiotika-assoziierte Kolitis, Clostridium-difficile-Kolitis

Bei der antibiotika-assoziierten Diarrhö kann bei immunkompetenten nichthospitalisierten Patienten meist keine Ursache gefunden werden. Bei Patienten mit Immundefizienz oder chemotherapiebedingter Darmschädigung sind Infektionen mit toxinbildenden Clostridien difficile nach >3-tägiger Hospitalisation unter oder nach Antibiotikabehandlung am häufigsten [1]. Nach Chemotherapie kann eine solche Infektion auch ohne Antibiotikagabe auftreten und kann mit schweren Symptomen einhergehen [9], aber auch asymptomatisch verlaufen [3]. Wie häufig asymptomatische Kinder nach Chemotherapie Clostridium difficile mit oder ohne Toxin ausscheiden wurde bisher nicht systematisch untersucht.

Diagnostik: Die Schwere der Infektion wird durch die klinische Symptomatik, ggf. unterstützt von einem endoskopischen Befund bestimmt. Die Ausbildung einer pseudomembranösen Enterokolitis mit endoskopisch typischen grau-weißlichen oder gelblichen prominenten leukozytären Schleimhautinfiltrationen mit Fibrinbelägen auf entzündeter und hyperämischer Mukosa führt meist zu einem schweren Krankheitsbild. Während der Granulozytopenie kann das endoskopische Erscheinungsbild untypisch sein. Zur Diagnosestellung ist der Nachweis von Toxin A

oder B im Stuhl erforderlich. Am häufigsten werden Enzymimmunoassays verwendet, die aber zum Teil eine unbefriedigende Sensitivität bei meist recht guter Spezifität aufweisen [1]. Bei negativem Ergebnis sollte zur Sicherheit eine Wiederholungsuntersuchung veranlasst werden. Der Nachweis der Toxine ist bei Säuglingen unter einem Jahr nicht beweisend für die Ursache der Diarrhö, da sie häufig asymptomatisch besiedelt sind. Bei schwer kranken Patienten ist zusätzlich eine bildgebende Diagnostik (Sonographie, Röntgen, CT) zum Ausschluss von Ileus, toxischem Megakolon und Perforation, wie auch zur Planung einer möglicherweise notwendigen chirurgischen Intervention erforderlich.

Zur Einschränkung der nosokomialen Übertragung von Clostridium difficile sind neben der Minimierung der Hospitalisationsdauer eine sorgfältige Handhygiene beim Umgang mit Stuhl und Urin und die Desinfektion von Toiletten oder Toilettenstühlen sinnvoll [1].

Therapie (siehe auch Kapitel: bakterielle Infektionen): Die Behandlung einer Clostridium-difficile-Infektion erfolgt mit Metronidazol 20 mg/kg/d in 3 Dosen, max. 3 × 400 mg/d über 7–10 Tage, bei klinischer Verschlechterung, bei schwer kranken Patienten oder bei Persistenz nach 10 Tagen alternativ mit Vancomycin 4 × 10–15 mg/kg/d, max. 4 × 125 mg/d oral über 7–10 Tage. Rezidive können mit einem 2. Metronidazolkurs oder alternativ mit Vancomycin oder bei schwerer Erkrankung ggf. auch kombiniert behandelt werden. Die schwere pseudomembranöse Enterokolitis muss mit Metronidazol 30 mg/kg/d i. v. in 4 Dosen, max. 4 × 500 mg/d i. v., Vancomycin 4 × 10–15 mg/kg/d, max. 4 × 125 mg/d oral und in einigen Fällen auch durch Kolektomie behandelt werden [1].

Für den nützlichen Einsatz von Probiotika wie Saccharomyces boulardii oder Lactobacillus bei leichten Verläufen oder bei asymptomatischen Ausscheidern gibt es bislang keinen eindeutigen Wirksamkeitsnachweis bei immunsupprimierten onkologischen Patienten. Bei schwerer Immunsuppression sollten diese aber wegen der Gefahr der Fungämie bzw. Bakteriämie keinesfalls gegeben werden.

Pilzinfektionen des Darms

Im Dünndarm und Kolon ist eine Kolonisation mit Candida häufig, eine invasive Candida- oder Aspergillusinfektion aber selten. Bei Enteritissymptomen reicht deshalb der Nachweis von Pilzen im Stuhl für den Beweis einer Infektion nicht aus. Möglicherweise kann eine ausgeprägte Kolonisation mit Candida im Darm zu wässrigen Durchfällen führen. Die Diagnose wird dann durch die klinische Besserung unter oraler Behandlung mit Nystatin [16, 17] gestützt. Die invasive Pilzenteritis führt zu schweren Symptomen mit Fieber, Peritonitis oder Perforation.

Diagnostik: Beweisend für die invasive Pilzinfektion des Darms ist der Nachweis einer Mukosainvasion durch Hyphen in Biopsien. Für den Nachweis einer systemischen Candidainfektion sind positive Blutkulturen weiterhin der Goldstandard. Zur Diagnostik einer systemischen Aspergillusinfektion steht der Galaktomannan-Antigentest für Serumanalysen mit einer guten

Sensitivität (bei Kindern allerdings leicht reduziert) und Spezifität zur Verfügung. Eine antibiotische Therapie mit Piperacillin/Tazobactam oder Amoxicillin/Clavulansäure kann allerdings zu falsch positiven Ergebnissen führen. Daher wird als Cut-off für das Vorliegen „echter“ Positivität in der Regel ein Wert $> 1,5$ erwartet.

Therapie: (siehe auch Kapitel: Pilzinfektionen) Neben hygienischen Maßnahmen der Infektionskontrolle erfolgt die Prophylaxe von Pilzinfektionen in der Regel mit Fluconazol 8 mg/kg/d p. o. oder i. v. Bei erhöhter Gefahr von Aspergillusinfektionen beispielsweise im Rahmen von Baumaßnahmen, ist gegebenenfalls einer Prophylaxe mit Itraconazol aufgrund der verbesserten Wirksamkeit gegen Aspergilluspezies der Vorzug zugeben. Für die Behandlung invasiver und systemischer Pilzinfektionen stehen mittlerweile neben konventionellem und liposomalem Amphotericin B neue Antimykotika wie Voriconazol und Caspofungin zur Verfügung. Die Details zu Dosierungen, Effektivität, Verträglichkeit und Nebenwirkungsprofil finden sich im Kapitel „Pilzinfektionen“. Voriconazol hat sich in der Primärtherapie invasiver Aspergillose in einer randomisierten Studie als signifikant überlegen gegenüber Amphotericin B erwiesen [8]. Eine orale Bioverfügbarkeit von 96% macht die orale Gabe möglich. Die Therapie systemischer Pilzinfektionen muss über mehrere Wochen bis Monate durchgeführt werden. Für seltenere Pilzarten wie beispielsweise Fusarium-Spezies existieren noch keine effektiven antifungalen Medikamente.

Virusinfektionen des Darms

Insbesondere bei Patienten nach allogener Stammzelltransplantation können Darminfektionen durch Reaktivierung oder Neuinfektion mit CMV, HSV, Adenovirus oder andere Viren zu schweren und prolongierten Diarrhöen führen. Es können Fieber, intestinale Blutungen, Ileus und Perforationen auftreten. Begleithepatitiden bis zum akuten Leberversagen sind möglich. Die intestinalen Symptome gleichen denen einer Darm-GvHD, die auch zusätzlich bestehen kann.

Diagnostik: Die Viren lassen sich oft nicht aus dem Stuhl isolieren, sondern nur aus Schleimhautbiopsien oder aus blutigem Absaugsekret bei Mukosaläsionen. Auch zur Abgrenzung gegenüber einer GvHD des Darms ist eine Endoskopie mit Biopsien für Histologie und Immunhistochemie und Virusnachweis (PCR, Viruskultur) hilfreich. Endoskopisch erkennt man allgemeine entzündliche Schleimhautveränderungen, die von einer GvHD makroskopisch nicht zu unterscheiden sind, aber oft auch typische scharf begrenzte, wie ausgestanzt wirkende Schleimhautdefekte (Abb. 3), zum Teil auch tiefe Ulzerationen mit Blutung und hoher Perforationsgefahr.

Therapie: (siehe auch Kapitel: Virusinfektionen) Bei nachgewiesener CMV-Enterokolitis wird Ganciclovir in einer Dosis von 2×5 mg/kg/d i. v. bis zum Abklingen der Symptome und ggf. endoskopisch gesicherter Ausheilung der Infektion gegeben. Als Mittel der 2. Wahl bei Therapieversagen oder nach Resistogramm gilt Foscarnet in einer Dosierung von 3×60 mg/kg/d i. v. Hierbei ist die Anlage eines Blasenkatheters zur Verhütung genitaler Ulzera zwingend erforderlich. Eine Kombination von Ganci-

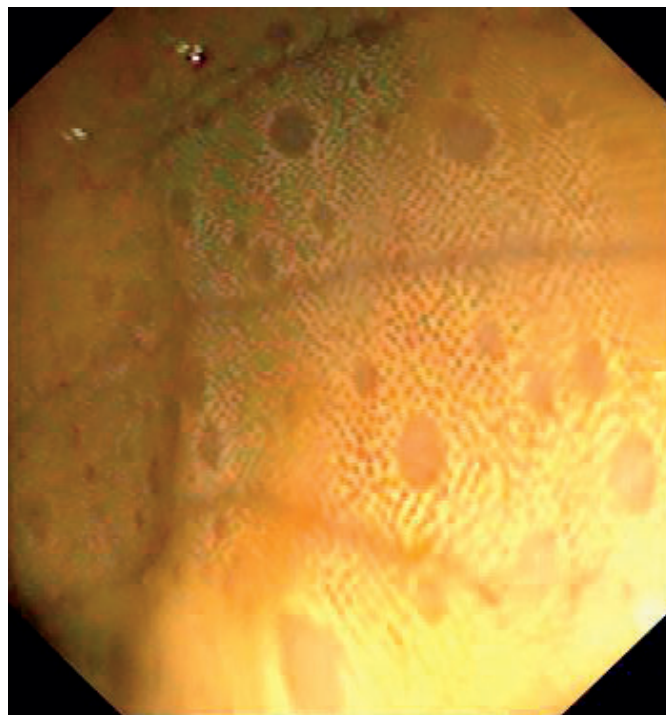


Abb. 3 Adenovirusenterokolitis nach KMT.

clovir und Foscarnet oder die Gabe von Cidofovir bei mangelndem Therapieansprechen ist ebenfalls möglich.

Eine Enterokolitis durch HSV wird wie die Ösophagitis systemisch mit Aciclovir 3×10 – 15 mg/kg/d behandelt, ggf. nach Resistogramm mit anderen Virustatika.

Adenovirusinfektionen des Gastrointestinaltraktes können bei immunsupprimierten Patienten zu schweren Enterokolitiden führen. Diagnostisch steht bislang nur der qualitative Virusnachweis in Serum und Biopsien zur Verfügung, quantitative Bestimmungen der Viruslast befinden sich noch im experimentellen Stadium. Systemische Adenovirusinfektionen finden sich bei ca. 6% pädiatrischer KMT-Patienten [7]. Als Risikofaktor gilt u.a. Ganzkörperbestrahlung im Rahmen der Konditionierung. Obwohl größere klinische Studien zum Einsatz antiviraler Medikamente bei Adenovirusinfektionen pädiatrischer Patienten bislang nicht vorliegen, so sprechen Daten aus Studien mit immunsupprimierten erwachsenen Patienten für den primären Einsatz von Cidofovir 5 mg/kg einmal wöchentlich, nach 2 Wochen im 14-tägigen Abstand. Nachteilig ist die ausgesprochene Nephrotoxizität und Gefahr der Myelosuppression durch Cidofovir. Die Tubuluszellen der Nieren müssen durch Verabreichung von Probenecid geschützt werden. Der eindeutige Nachweis für einen Nutzen von Ribavirin, zugelassen für die Therapie von RSV- und Hepatitis-C-Infektionen, steht für die Behandlung von Adenovirus-Infektionen noch aus.

Virusenteritiden durch Rotavirus, Norovirus, Astrovirus, Calcivirus oder Enteroviren können bei immunsupprimierten Patienten schwerwiegender und prolongierter verlaufen, z. T. mit systemischer Begleiterkrankung wie Hepatitis, Enzephalitis oder septischem Krankheitsbild und können bislang nur symptomatisch behandelt werden.

Typhlitis

Bei schwerer Granulozytopenie, selten auch ohne Granulozytopenie nach Chemotherapie kann es zu einer nekrotisierenden Entzündung im Zökalbereich kommen. Die Genese ist am ehesten multifaktoriell (invasive gramnegative aerobe Bakterien, Ischämie, Toxizität der Chemotherapie, CMV, Clostridium-difficile-Toxin) [29]. Symptome sind akute oder subakute Schmerzen im rechten Unterbauch, Abwehrspannung, Fieber, Sepsis, Perforation. Bei einzelnen Patienten ist das verdickte Zökum tastbar. Gerade bei Granulozytopenie sind jedoch auch subakute Verläufe mit deutlich weniger ausgeprägter Abwehrspannung und Schmerzsymptomatik möglich. Schmerzen und Fieber können zusätzlich durch hochdosierte Kortikosteroidgabe oder systemische analgetische Therapie maskiert werden. Die Symptome beginnen meist 10–14 Tage nach Beginn der Chemotherapie, meist besteht eine ausgeprägte Granulozytopenie [29]. Die Mortalität liegt bei 30–50%, bei Kindern möglicherweise niedriger [21]. Differenzialdiagnostisch kann auch eine akute Appendizitis vorliegen.

Diagnostik: Essenziell ist der frühe klinische Verdacht bei entsprechenden Symptomen. Es empfiehlt sich eine engmaschige Kontrolle der klinischen Symptomatik und der Entzündungsparameter (CrP, IL-8). Radiologisch findet man unspezifische Veränderungen wie Ileuszeichen, fehlende Luft im rechten Unterbauch, ein dilatiertes, flüssigkeitsgefülltes Zökum, selten eine Pneumatosis intestinalis im Zökalbereich, bei Perforation freie Luft. Sonographisch kann das vergrößerte Zökum mit verdickter Mukosa erkennbar sein, im CT zeigt sich ebenfalls die Darmwandverdickung im Zökalbereich [24]. Bei diagnostischen Zweifeln sollte eine Laparoskopie in Erwägung gezogen werden [29].

Therapie: Essenziell ist die sofortige Behandlung mit Breitspektrumantibiotika, die insbesondere auch gramnegative Bakterien abtöten. Zusätzlich werden die Patienten total parenteral ernährt. Inwieweit eine frühzeitige enterale Ernährung hilfreich ist, ist nicht untersucht. Bei Anämie, Thrombozytopenie und Gerinnungsstörung ist eine adäquate Substitution besonders wichtig. Bei Granulozytopenie wurde versuchsweise GCSF gegeben [29], bei Kindern vorab auch Fluconazol, Itrakonazol oder Aciclovir [21]. Beide Therapieansätze wurden nicht in größeren Serien untersucht. Gelegentlich ist die Resektion des betroffenen Darmabschnitts notwendig. Bei Kindern scheint aber meist die konservative Therapie auszureichen [21, 24].

Perirektale, genitale und inguinale Cellulitis

Bei länger anhaltender schwerer Granulozytopenie nach Chemotherapie und vor allem nach allogener KMT kann es zu einer bakteriellen diffusen Entzündung des perirektalen Gewebes mit Ausdehnung bis in die Fossa ischiorektalis kommen [4, 6]. Eine rektale und anale Mukositis, Analfissuren, Hämorrhoiden oder rektale Manipulationen sind Risikofaktoren. Durch hämatogene Aussaat gramnegativer Bakterien des Darms bei geschädigter Schleimhaut-Blutbarriere durch Mukositis kann es auch zu Cellulitis im suprapubischen, genitalen oder inguinalen Bereich kommen. Hier sind die klinischen Verläufe teilweise kompliziert durch Ulzera, Abszesse oder Lymphadenitis. Erste Symptome

sind Schmerzen und ein Spannungsgefühl perianal, die oft vor einer sichtbaren Rötung, Induration oder Fluktuation als Hinweis auf einen Abszess auftreten. Ein Teil der Patienten entwickelt Fieber. Bei verzögertem Behandlungsbeginn droht die Sepsis.

Diagnostik: Die Diagnose stützt sich vor allem auf die Erfassung der Symptome und die klinische Untersuchung. Radiologische Untersuchungen sind in der Regel nicht notwendig [4].

Therapie: Die Behandlung erfolgt frühzeitig mit Breitbandantibiotika, die auch gramnegative Keime erfassen, sowie Sitzbädern, Analgesie, Stuhlweichmachern wie Laktulose oder Macrogol und ballaststoffarmer Diät zur Verminderung des Stuhlvolumens. Bei zunehmender Ausdehnung und Abszessbildung ist eine chirurgische Freilegung oder Drainage notwendig. Die Indikation hierfür wird wie bei immunkompetenten Patienten gestellt [4].

Hepatobiliäre Infektionen

Hepatobiliäre Infektionen fallen durch pathologische Transaminasen und Cholestaseparameter, möglicherweise Ikterus, Fieber, Juckreiz oder Schmerzen auf. Differenzialdiagnostisch sind Medikamenttoxizität, eine Leber-GvHD oder selten eine Cholelithiasis zu berücksichtigen.

Bei schwer immunsupprimierten Patienten kann es zu Leberabszessen durch Pilze (siehe auch Kapitel. Pilzinfektionen) oder selten Bakterien bei disseminierter Infektion kommen. Häufigster Erreger bei Pilzinfektionen sind Candidaspezies, aber auch andere atypische Pilze wie *Histoplasma capsulatum*, *Trichosporon cutaneum* oder *Aspergillen* sind möglich. Die Abszesse können meist sonographisch oder durch andere Bildgebung lokalisiert werden, allerdings schließt ein fehlender Nachweis von Läsionen eine Pilzinfektion nicht aus. Durch Aspiration aus einer Läsion durch Ultraschall- oder CT-gesteuerte Feinnadelpunktion sollte versucht werden, den Erreger zu kultivieren. Die Behandlung erfolgt durch systemische antimykotische Therapie, bei großen Abszessen ggf. zusätzlich durch Drainage mit oder ohne Spülung.

Bei langdauernder Granulozytopenie ist die Entstehung einer chronischen disseminierten hepatolienalen Candidiasis eine seltene aber potenziell letale Komplikation. Die Erkrankung wird meist erst bei Erholung aus der Granulozytopenie diagnostiziert, da sich erst bei ausreichenden Leukozytenzahlen die typischen Läsionen darstellen. Typisch sind anhaltende oder rezidivierende subfebrile Temperaturen trotz Anstieg der Leukozyten.

Diagnostik: Typisch ist ein Anstieg der gGT und alkalischen Phosphatase. Man kann mittels Ultraschall, CT oder MRT multiple Läsionen in Leber und Milz und oft auch anderen Organen wie Nieren oder Lunge erkennen, die manchmal differenzialdiagnostisch nicht von Metastasen oder bakteriellen Herden abzugrenzen sind. Wie bei isolierten Abszessen sollte durch Feinnadelpunktion Material zum Candidanachweis gewonnen werden. Allerdings lassen sich auch dann nur in 50% Erreger anzüchten [23].

Therapie: Zur Behandlung (siehe auch Kapitel: Pilzinfektionen) wird Amphotericin B empfohlen, ggf. in Kombination mit Voriconazol, nachfolgend Fluconazol bis zum Verschwinden oder zur Verkalkung aller Herde, was 6 bis 12 Monate dauern kann. Unter der Therapie kann die Chemotherapie fortgeführt werden [18].

Bei disseminierten Virusinfektionen, insbesondere CMV, HSV, Varizella-zoster-Virus, Adenovirus und EBV kann es unter Immunsuppression zu einer Hepatitis, bei schweren Verläufen zum akutem Leberversagen kommen. Der Virusnachweis gelingt in der Regel aus dem Blut, selten nur aus der Leberbiopsie. Die Behandlung erfolgt durch eine systemische antivirale Therapie, wenn möglich Reduktion immunsuppressiver Medikamente und bei Leberinsuffizienz durch supportive Maßnahmen. Eine Lebertransplantation ist in der Regel keine Option.

Hepatitis B und C

Alle Patienten sollten zu Beginn einer onkologischen Therapie bezüglich Hepatitis B und C untersucht werden (AST, ALT, GGT; HBsAg, Anti HBe, Anti HBc, wenn positiv: HBeAg, Anti HBe, HBV-DNA, zur Erfassung des Impfschutzes Anti-HBs; Anti-HCV, HCV-RNA) (zur differenzierten Diagnostik der Hepatitis B und C siehe [13]).

Neuinfektionen mit Hepatitis B oder C durch Blutprodukte sind heutzutage eine Rarität. Sie können bei Transaminasenanstieg durch Nachweis von HBsAg, HBV-DNA, anti-HCV und HCV-RNA mittels PCR gesichert werden, wenn zu Therapiebeginn eine Infektion (durchgemacht oder chronisch) ausgeschlossen wurde. Wird eine Hepatitis B unter Immunsuppression erworben, kommt es häufiger zu einer chronischen Verlaufsform und auch später ist die Spontanrate der Serokonversion und das Ansprechen auf eine Interferonbehandlung vermindert [26]. Die akute Hepatitis C geht bei Immunkompetenten in 50–85% in einen chronischen Verlauf über. Ob eine Hepatitis-C-Neuinfektion unter Immunsuppression einen anderen Verlauf nimmt ist nicht bekannt.

Therapie: Eine Behandlung mit Interferon ist unter Immunsuppression nicht sinnvoll, daher kann für die akute Hepatitis C keine Therapie angeboten werden. Eine akute Hepatitis B kann in diesem Sonderfall mit Lamivudin 3 mg/kg/d, max. 100 mg in einer Dosis behandelt werden, wie es auch für immunsupprimierte Patienten mit chronischer oder fulminanter Hepatitis B bei Reaktivierung empfohlen wird [2].

Allerdings kann es vorkommen, dass ein Patient mit bereits bestehender chronischer Hepatitis B (HBsAg positiv, HBeAg positiv oder negativ, Anti-HBe positiv, HBV-DNA positiv) oder chronischer Hepatitis C (Anti-HCV positiv, HCV-RNA positiv) eine Chemotherapie oder sogar eine KMT benötigt. Eine durchgemachte Hepatitis B (anti-HBe positiv, HBsAg negativ) reaktiviert unter der Immunsuppression selten, wurde aber nach KMT mit zum Teil schweren Verläufen beschrieben. Auch eine „ausgeheilte“ Hepatitis C (Anti-HCV pos, HCV-RNA negativ) kann reaktivieren. Bei beiden Infektionen wird die hepatozelluläre Schädigung insbesondere durch zelluläre Immunreaktionen auf das Virus verursacht. Unter starker Immunsuppression findet sich meist nur eine geringe Leberwerterhöhung, dafür kann es aber

zu einem starken Anstieg der Viruslast kommen. Bei Rekonstitution des Immunsystems kann es dann zu einer Hepatitis, in seltenen Fällen bei der Hepatitis B zu einem schweren Verlauf mit Leberversagen kommen. Die chronische Hepatitis C kann erst nach Beendigung der onkologischen Behandlung und Rekonstitution des Immunsystems entsprechend den üblichen Empfehlungen behandelt werden. Sowohl bei der chronischen Hepatitis B als auch C sollten allerdings etwa 5 Jahre gewartet werden, da erst dann von einer wiederhergestellten Immunkompetenz ausgegangen werden kann. Bei HBsAg positiven Patienten sollte während und bis 3 Monate nach Beendigung der Immunsuppression Lamivudin 3 mg/kg/d max. 100 mg oder bei Resistenzentwicklung Adefovir 0,3–0,5 mg/kg/d, max. 10 mg (Kontrolle der Nierenwerte) gegeben werden, um die Viruslast zu senken und den Leberschäden möglicherweise zu reduzieren [2]. Anti-HBe positive, HBsAg negative Patienten sollten insbesondere nach KMT engmaschig überwacht und bei Auftreten von HBsAg oder Nachweis von HBV-DNA behandelt werden. Empfehlungen zum Management von Hepatitis B oder C bei Spender oder Empfänger in Zusammenhang mit Stammzelltransplantation sind bei [25] zusammengefasst.

Beide Infektionen werden parenteral übertragen, so dass insbesondere beim Umgang mit Blut und Körpersekreten auf strengste Hygiene zu achten ist. Die Hepatitis B hat wegen der höheren Virämie eine höhere Infektiosität, so dass einige Kliniken Patienten mit chronischer Hepatitis B sicherheitshalber nicht auf onkologischen Stationen behandeln.

Literatur

- 1 Bauer TM, Kist M, Daschner F et al. Nosokomiale Diarrhoe. Dtsch Med Wochenschr 2001; 126: 1431–1434
- 2 Blum HE, Berg T, Tillmann HL et al. Vorgehen bei Problemsituationen bei chronischer Hepatitis B (Leitlinie der DGVS). Z Gastroenterol 2004; 42: 692–697
- 3 Chiesa C et al. Clostridium difficile isolation in leukemic children on maintenance cancer chemotherapy. A preliminary study. Clinical Pediatrics 1985; 5: 252–255
- 4 Cohen JS, Paz IB, O'Donnell MR et al. Treatment of perianal infection following bone marrow transplantation. Dis Colon Rectum 1996; 39: 981–985
- 5 Fioredda F et al. Helicobacter pilori-associated large gastric ulcer during treatment for childhood leucemia. J Pediatr Hematol Oncol 2002; 24: 759–762
- 6 Groll AH et al. Management of specific infectious complications in children with leukemias and lymphomas. In: Patrick CC (ed). Clinical management of infections in immunocompromised infants and children. Lippincott Williams and Wilkins, Philadelphia 2001; 111–143
- 7 Hale GA, Heslop HE, Krance RA et al. Adenovirus infection after pediatric bone marrow transplantation. Bone Marrow Transplant 1999; 3: 277–282
- 8 Herbrecht R, Denning DW, Patterson TF et al. Fungal Infections Group of the European Organisation for Research and Treatment of Cancer and the Global Aspergillus Study Group. Voriconazole versus amphotericin B for primary therapy of invasive aspergillosis. N Engl J Med 2002; 6: 408–415
- 9 Kamthan AG et al. Clostridium difficile diarrhea induced by cancer chemotherapy. Archives of Internal Medicine 1992; 152: 1715–1717
- 10 Kist M, Bockemühl J, Aleksic S et al. MiQ 9. Infektionen des Darms. In: Mach H, Lütticken R, Gatermann S (Hrsg). Qualitätsstandards in der mikrobiologisch-infektiologischen Diagnostik. Urban & Fischer, München, Jena 2000; 1–62
- 11 Koletzko S. Die Helicobacter-pylori-Infektion im Kindes- und Jugendalter. Monatsschr Kinderheilkd 1997; 145: 660–678

- ¹² Koletzko S. Helicobacter-pylori-Infektion im Kindes- und Jugendalter. Wen und wie diagnostizieren und therapieren. Monatsschr Kinderheilkd 2001; 149: 588 – 592
- ¹³ Leitlinien der DGVS zur Hepatitis B und C. Z Gastroenterol 2004; 42: 677 – 733
- ¹⁴ Liu LX, Weller PF. Antiparasitic drugs. N Engl J Med 1996; 334: 1178 – 1184
- ¹⁵ Noriega LM et al. Salmonella infections in a cancer center. Supportive Care in Cancer 1994; 2: 116 – 122
- ¹⁶ McDonald GB, Shulman HM, Sullivan KM et al. Intestinal and hepatic complications of human bone marrow transplantation Part I. Gastroenterology 1986; 90: 460 – 477
- ¹⁷ McDonald GB, Shulman HM, Sullivan KM et al. Intestinal and hepatic complications of human bone marrow transplantation Part II. Gastroenterology 1986; 90: 770 – 784
- ¹⁸ Pagano L et al. Chronic disseminated candidiasis in patients with hematologic malignancies. Clinical feature and outcome of 29 episodes. Haematologica 2002; 87: 535 – 541
- ¹⁹ Maschmeyer G et al. Diagnostik und Therapie von Infektionen bei Patienten in der Hämatologie und Onkologie. Leitlinien der Sektion Infektionen in der Hämatologie/Onkologie der Paul-Ehrlich-Gesellschaft e.V. Chemother J 2004; 13: 134 – 141
- ²⁰ O'Brien SN, Blijlevens MA, Mahfouz TH et al. Infections in Patients with hematological cancer: Recent developments. ASH 2003; ASH Educational Book: <http://www.asheducationbook.org>
- ²¹ Otaibi AA et al. Neutropenic enterocolitis (typhlitis) after pediatric bone marrow transplant. J Ped Surg 2002; 37: 770 – 772
- ²² Rehmann A, Müller D, Krumbiegel P et al. Spontanelimination bei Helicobacterinfektionen im Kindesalter? Klin Pädiatr 2005; 217: 15 – 17
- ²³ Ruhnke M. Pilzinfektionen bei immunsupprimierten Patienten. UNI-MED, Bremen 2003
- ²⁴ Schlatter M et al. Successful nonoperative management in typhlitis in pediatric oncology patients. J Ped Surg 2002; 37: 1151 – 1155
- ²⁵ Strasser SI, McDonald GB. Hepatitis viruses and hematopoietic cell transplantation: a guide to patient and donor management. Blood 1999; 93: 1127 – 1136
- ²⁶ Wirth S, Keller KM. Aktuelle Therapie der chronischen Hepatitis B. Sozialpädiatrie 1992; 14: 509 – 512
- ²⁷ Wolf DC, Gianella RA. Antibiotic therapy for bacterial enterocolitis: a comprehensive review. Am J Gastroenterol 1993; 88: 1667 – 1683
- ²⁸ Wolfe MS, Armstrong D, Louma DB et al. Salmonellosis in patients with neoplastic disease. Archives of Internal Medicine 1971; 128: 546 – 554
- ²⁹ Urbach DR, Rotstein OD. Typhlitis (Review). Can J Surg 1999; 42: 415 – 419