

Anpassungsstörung bei Arthrogryposis Multiplex Congenita

Björn Kardels, Karl-H. Beine
St. Marien-Hospital Hamm, Universität Witten-Herdecke

psychoneuro 2004; 30 (10): 528–529

Gerade bei Menschen mit körperlichen Erkrankungen können Anpassungsstörungen auftreten. In der vorliegenden Kasuistik wird über eine 20jährige Patientin berichtet, die seit ihrer Geburt an einer Arthrogryposis multiplex congenita litt. Sie entwickelte im Juli 2003 zum zweiten Mal einen zerebralen Krampfanfall und litt seit März 2003 an einer Anpassungsstörung. In der Praxis werden häufig psychiatrische Begleiterkrankungen bei körperlichen Leiden übersehen.

Im Juli 2003 erfolgte die stationäre Aufnahme einer damals 20jährigen Patientin, bei der eine Arthrogryposis multiplex congenita (sog. angeborene Krümmgelenkigkeit) bekannt war. Die Mutter berichtete, dass ihre Tochter kurzzeitig nicht ansprechbar gewesen sei, die Augen nach links oben verdreht und am ganzen Körper gezittert habe. Anschließend sei eine postiktale Phase von ca. 30 Minuten Dauer aufgetreten. Die Mutter schilderte, dass die Patientin im März desselben Jahres bereits wegen eines Grand-Mal-Anfalls in einer benachbarten Universitätsklinik behandelt worden war. Als Kind hatte unsere Patientin eine Reihe von Hüftoperationen in verschiedenen Kinderkliniken hinter sich gebracht. Dennoch habe sie – so die Mutter – eine gute Entwicklung genommen und die Realschule abgeschlossen. Sie lebe noch im Haus der Eltern, sei nicht verheiratet, sei nicht berufstätig und habe die Mutter im Haushalt unterstützt. Sie bewege sich mit Hilfe von Krücken und einem Rollstuhl fort. Seit dem ersten zerebralen Krampfanfall im März 2003 habe sich die Tochter vermehrt zurückgezogen und immer wieder an depressiven Verstimmungen mit Suizidgedanken, Ängsten und Schlafstörungen gelitten. Eine antidepressive Pharmakotherapie oder eine

Psychotherapie haben nicht stattgefunden.

Bei der körperlichen Untersuchung sahen wir eine 20jährige Patientin in reduziertem Allgemein- und Ernährungszustand. Das Körpergewicht betrug 55 kg bei einer Körpergröße von 174 cm. Sie wies eine Sattelnase mit nach oben gerichteter Nasenöffnung, eine Mikrogathie sowie einen hohen Gaumen auf. Die Ellbogen- und Radiokarpalgelenke waren in Beugestellung eingesteift und die Wirbelsäule war skoliotisch verändert.

Die Muskeleigenreflexe an den oberen Extremitäten waren auf Grund der ausgeprägten Flexionsstellung nicht auslösbar. Die Sensibilität war seitengleich. Kraftgrad 3 an den Oberarmflexoren und Kraftgrad 2+ an den Oberarmextensoren. Bei schlaffem Muskeltonus war eine Streckung in den Ellbogengelenken bis 110 Grad möglich. An den Beinen wies die Patientin eine Paraparese mit einem Kraftgrad von jeweils 1 auf. Am gesamten Körper war die Muskulatur atrophisch. Zehen- und Hackenstand sowie die Koordinationsprüfung waren nicht durchführbar. Hinweise für eine Dysarthrie oder Aphasie ergaben sich nicht.

Psychopathologisch war die Patientin wach und ansprechbar. Sie war zu Ort, Zeit, Person und zur Si-

tuation orientiert. Der formale Gedankengang war durch Denkhemmung verlangsamt. Inhaltliche Denkstörungen in Form von Wahn und Halluzinationen waren nicht eruierbar. Die Stimmungslage war depressiv und es bestand eine Antriebschwäche. Suizidgedanken wurden zum Aufnahmezeitpunkt von der Patientin erwähnt. Psychomotorisch wirkte sie verlangsamt und unruhig.

Diagnostik, Therapie und Verlauf

Das noch am Aufnahmetag durchgeführte EEG unter Lichtprovokation ergab, wie das Schlafentzugs-EEG drei Tage später, ein frequenzlabiles Alpha-EEG ohne sicheren Seiten- und Herdbefund. Epilepsietypische Potentiale oder eine erhöhte zerebrale Erregungsbereitschaft waren ebenfalls nicht nachweisbar. In der Kernspintomographie des Kopfes ergab sich beidseits temporal und links in der Zentralregion eine kortikale Dysplasie/Pachygyrie mit Verdickung des Kortex und eine Ausdünnung der darunter liegenden weißen Substanz (Abb. 1). Weitergehende Herdläsionen oder Zeichen einer Hippokampusklerose waren nicht nachweisbar. In der Röntgenthoraxuntersuchung ergaben sich keine pneumonischen Infiltrate. Die Brustwirbelsäule war skoliotisch verändert (Abb. 2). Die Abdomensonographie und das Ruhe-EKG zeigten einen unauffälligen Befund. Im Blutlabor waren folgende Werte leicht verändert: GOT 18 U/l, Kreatinin 0,2 mg/dl, Kalzium 2,12 mmol/l und Kalium 3,11 mmol/l. Der TSH-Wert lag bei 1,13 uU/ml.

Während des stationären Verlaufs wurde die Patientin antikonvulsiv auf Oxcarbazepin eingestellt, weil der erneute zerebrale Krampfanfall innerhalb von fünf Monaten nicht mehr, wie beim ersten Mal als Gelegenheitsanfall gewertet wurde. Zerebrale Krampfanfälle wurden während des Klinikaufenthaltes nicht mehr beobachtet. Zusätzlich erfolgten die Gabe des Antidepressivums Citalopram und eine Psychotherapie. Eine Woche später konnte die Patientin in einem psychisch stabilen Zustand in die weitere ambulante nervenärztliche Behandlung entlassen werden.

■ Diskussion

Die Arthrogryposis multiplex congenita wurde im Jahre 1841 erstmals von Ott als „Kongenitale Myodystrophie“ beschrieben. Stern führte 1923 dann den Begriff Arthrogryposis multiplex congenita ein (1). Die Ursache dieser Erkrankung ist unklar (1). Diskutiert werden (1, 2):

- Erbfaktoren, die vom Erbgut der Eltern stammen, oder Schäden am Erbgut, die neu aufgetreten sind (Chromosomale Defekte und Mutationen)
- Ungünstige Umwelteinflüsse wie Virusinfekte oder Umweltgifte, die embryonal zu einer Schädigung von speziellen motorischen Nervenzellen im Rückenmark führen können, was wiederum eine Fehlentwicklung der Muskulatur zur Folge hat
- Einengung des Embryos im Mutterleib mit Blockierung seiner Beweglichkeit.

Diese Erkrankung ist sehr selten und tritt nur bei 0,03% der Neugeborenen auf (1). Sie wird in der Literatur nach der Hall-Klassifikation in drei Schweregrade eingeteilt (2, 3):

Beim Typ I liegt ein ausschließlicher Befall der Extremitäten vor, während der Typ II noch zusätzlich Fehlbildungen unterschiedlicher Organe (z.B. Wirbelsäule, Kopf, Harnblase) aufweist. Der Typ III zeigt neben der Gelenksteife noch mehr oder weniger stark ausgeprägte Fehlbildungen der Wirbelsäule und des zentralen Nervensystems auf und kann mit schweren Missbildungen einhergehen. Bei Typ I und II ist im Gegensatz zu Typ III die geistige Entwicklung normal ausgebildet und es besteht eine hohe Motivation zur Behandlung. In unserem Fall handelte es sich um einen Typ I, da die Patientin die Realschule abgeschlossen hatte und nur eine Beteiligung der Extremitäten aufwies. Die stationäre Aufnahme erfolgte in unserer Klinik, weil die Patientin depressiv-traurig verstimmt war. Zuvor hatte sie zum zweiten Mal einen zerebralen Krampfanfall entwickelt. Krampfanfälle wurden in der Literatur auch bei anderen Patienten mit Arthrogryposis multiplex congenita beschrieben (4). Häufig weisen die Patienten mit

Arthrogryposis multiplex congenita hirn-morphologische Veränderungen auf. Auch bei dem von Takano et al. beschriebenen Patientenbeispiel mit generalisiert tonischem Krampfanfall sowie bei unserer Patientin lag in der Kernspintomographie des Kopfes eine Pachygyrie vor (4).

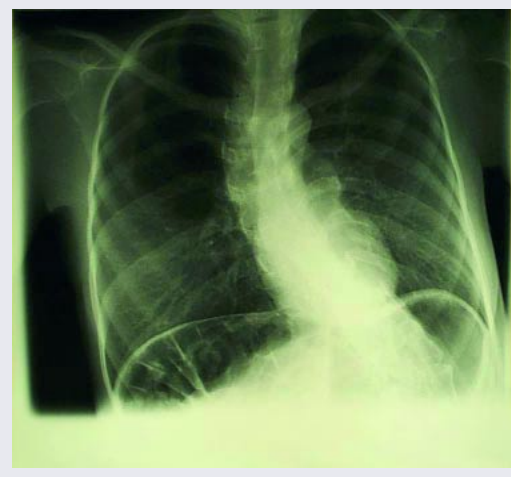
Fremdanamnestic wurde von der Mutter berichtet, dass sich die Tochter seit März 2003 vermehrt sozial zurück gezogen, an depressiven Verstimmungen mit Suizidgedanken sowie an Ängsten und Schlafstörungen gelitten habe. In diesem Fall konnten wir die Diagnose einer Anpassungsstörung stellen. Hierbei handelt es sich definitionsgemäß um Zustände von subjektivem Leiden und emotionaler Beeinträchtigung, die soziale Funktionen und Leistungen behindern und innerhalb von drei Monaten nach Beginn der Belastung auftreten (5, 6). Sie treten während des Anpassungsprozesses nach einer entscheidenden Lebensveränderung oder nach belastenden Ereignissen, wie zum Beispiel einer schweren Erkrankung, auf (5–7). In unserem Patientenbeispiel war eine Einschränkung der Mobilität auf Grund der Arthrogryposis multiplex congenita gegeben und es war zum zweiten Mal zu einem zerebralen Krampfanfall gekommen, sodass die Patientin in der Symptomatik ihrer bereits zuvor bestandenen Anpassungsstörung möglicherweise noch verstärkt wurde. Eine Behandlung sowohl medikamentös als auch psychotherapeutisch war vor dem Klinikaufenthalt bei uns noch nicht erfolgt.

Auch in der Literatur wird von Yau et al. die soziale Einschränkung der Patienten mit einer Arthrogryposis multiplex congenita beschrieben (8). Hier wurden 19 Patienten mit Hüftproblemen nach 20 Jahren nachuntersucht. Zwölf Patienten lebten immer noch bei den Familienangehörigen und waren auf diese bei ihren täglichen Angelegenheiten angewiesen. Nur sechs lebten selbstständig und sieben gingen einer beruflichen Beschäftigung nach. Alle waren, bis auf eine Patientin, die drei Kinder hatte und wieder geschieden wurde, unverheiratet (8). Die Patientin in unserer Kasuistik

Abb. 1 Kernspintomografie des Kopfes

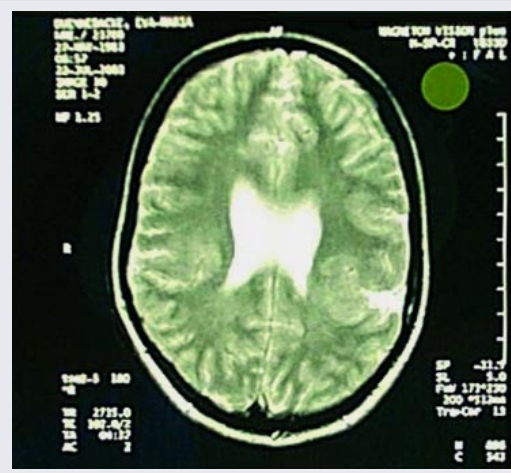

Abb. 2 Röntgenthoraxuntersuchung



war unverheiratet und lebte ebenfalls im Hause ihrer Eltern.

■ Fazit

Die Arthrogryposis multiplex ist eine Erkrankung, die mit schweren neurologisch-orthopädischen Symptomen einhergeht. Gerade bei zusätzlichen Belastungen muss aber auch die psychiatrische Komorbidität in Erwägung gezogen werden.

Literatur bei den Verfassern

Korrespondenzadresse:

Dr. med. Björn Kardels
St. Marien-Hospital Hamm
Lehrstuhl für Psychiatrie
und Psychotherapie
Universität Witten-Herdecke
Knappenstraße 19
59071 Hamm
Bjoern.Kardels@marienhospital-hamm.de