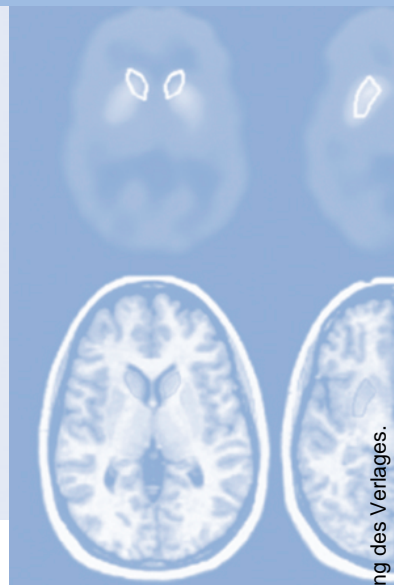


Refresher-CME



Die folgenden Fragen beziehen sich auf den vorangehenden Beitrag. Bitte schicken Sie uns die entsprechenden Lösungsbuchstaben. Jeweils eine Antwort ist richtig. Die Vergabe von CME-Punkten ist an die korrekte Beantwortung der Multiple-Choice-Fragen gebunden.



Frage 1

Welche Aussage zum akuten Schlaganfall ist falsch?

- A** Ursächlich für die Symptome eines akuten Schlaganfalls ist in den meisten Fällen der Verschluss einer Hirnarterie.
- B** Bildgebende Verfahren spielen in der Diagnostik des akuten Schlaganfalls eine entscheidende Rolle.
- C** Der Schlaganfall gehört zu den häufigsten Todesursachen in den Industrienationen.
- D** Der Zeitpunkt der Erkennung eines zerebralen Gefäßverschlusses ist im Vergleich zum Ausmaß der Perfusionsstörung weniger wichtig.
- E** Auch Tumoren oder Subarachnoidalblutungen können Symptome eines akuten Schlaganfalls verursachen.

Frage 2

Welche Aussage/n zur Pathophysiologie des akuten Schlaganfalls ist/sind richtig?

1. Bis zu einer Flussreduktion auf ca. 20 ml/100 g Hirngewebe/min kann eine zerebrale Minderdurchblutung durch Steigerung der Sauerstoffextraktionsrate kompensiert werden.
 2. Bereits in der Frühphase der zerebralen Ischämie kennzeichnet das zytotoxische Ödem den Infarkt kern.
 3. Die Penumbra beinhaltet das potenziell durch eine Thrombolysetherapie zu rettende Hirngewebe.
- A** Nur die Aussage 1 ist richtig.
 - B** Nur die Aussage 2 ist richtig.
 - C** Nur die Aussagen 1 und 3 sind richtig.
 - D** Nur die Aussagen 2 und 3 sind richtig.
 - E** Alle Aussagen sind richtig.

Frage 3

Welche Aussage zum ischämischen Schlaganfall ist falsch?

- A** In den ersten 2 Stunden nach Beginn eines ischämischen Schlaganfalls zeigt das Gewebe in der Nativ-CT keine Dichteänderung.
- B** Die Nativ-CT ist beim akuten ischämischen Schlaganfall genauso sensitiv wie die diffusionsgewichtete MRT.
- C** Beim akuten ischämischen Schlaganfall kommt es nicht nur auf das Ausmaß der Perfusionsstörung, sondern auch auf die Größe des „tissue at risk“ an.
- D** Mit der MRT kann das „tissue at risk“ als Differenz der Läsionen auf perfusions- und diffusionsgewichteten Bildern abgeschätzt werden.
- E** Die Mehrzahl der Patienten mit hyperakutem Schlaganfall (d. h. Symptombeginn < 6 Stunden) wird in kleineren Krankenhäusern behandelt.

Frage 4

Welche Aussage/n zur CT-Angiographie ist/sind richtig?

1. Mit der CTA lassen sich intrakranielle Gefäßverschlüsse beim akuten ischämischen Infarkt mit einer hohen Sensitivität und Spezifität nachweisen; sie dient außerdem zur Visualisierung des Infarktkerns.
 2. Ein bei der initialen Bildgebung direkt nach Eintreffen des Patienten im Krankenhaus nachgewiesener Gefäßverschluss in der CTA korreliert mit dem klinischen Outcome des Patienten.
 3. Relevante Stenosen der A. cerebri media können mit der Dopplersonographie wegen ungünstiger Schallfenster übersehen werden.
- A** Nur die Aussage 1 ist richtig.
 - B** Nur die Aussage 3 ist richtig.
 - C** Nur die Aussagen 1 und 3 sind richtig.
 - D** Nur die Aussagen 2 und 3 sind richtig.
 - E** Alle Aussagen sind richtig.

Frage 5

Welche Aussage zur Perfusionsdiagnostik ist falsch?

- A** Die transkranielle Dopplersonographie erlaubt keine Aussage über das Ausmaß einer Perfusionsstörung.
- B** Axiale CTA-Quellbilder können Hinweise auf den Infarktkern liefern.
- C** Die ischämischen Läsionen auf den CTA-Quellbildern entsprechen in Lokalisation und Ausdehnung den Läsionen auf den diffusionsgewichteten MRT-Bildern.
- D** Für die Analyse der CTA-Quellbilder ist eine zusätzliche Kontrastmittelgabe notwendig.
- E** Mit der CTA sind piaie Kollateralgefäße nachweisbar.

Frage 6

Welche Aussage/n zur Hirndurchblutung ist/sind richtig?

1. Physiologischerweise liegt der zerebrale Blutfluss in der grauen Gehirnschicht beim Menschen bei 15–20 ml/100mg/min.
 2. Leptomeningeale Kollateralgefäße haben beim akuten ischämischen Schlaganfall für das Überleben des Hirngewebes keine Bedeutung.
 3. Die Dauer einer zerebralen Ischämie ist im Falle einer erfolgreichen Reperfusionstherapie egal.
- A** Nur die Aussage 1 ist richtig.
 - B** Nur die Aussage 3 ist richtig.
 - C** Nur die Aussagen 1 und 2 sind richtig.
 - D** Nur die Aussagen 2 und 3 sind richtig.
 - E** Keine Aussage ist richtig.

Frage 7

Welche Aussage zu den Messparametern in der Schlaganfalldiagnostik ist falsch?

- A** Die „time to peak“ (TTP) kennzeichnet die Zeit vom Beginn der Kontrastmittelinjektion bis zum maximalen Kontrastenhancement innerhalb einer intrazerebralen „region of interest“ (ROI).
- B** Zwischen zerebralem Blutfluss (CBF) und zerebralem Blutvolumen (CBV) besteht ein direkter Zusammenhang.
- C** So lange die zerebrale Autoregulation das Absinken des CBF kompensieren kann, bleibt das CBV unverändert oder nimmt sogar etwas zu.
- D** Die TTP wird durch eventuell vorhandene kardiovaskuläre Erkrankungen nicht beeinflusst.
- E** Mit der Perfusions-CT wird die Dichteänderung des Parenchyms während des ersten Durchstroms eines Kontrastmittels durch das Gehirn erfasst.

Frage 8

Welche Aussage/n zur Perfusions-CT ist/sind richtig?

1. Das Darstellungsvolumen der Perfusions-CT ist auf die Detektorbreite des verwendeten CT-Scanners beschränkt.
 2. Eine Wiederholung der Perfusions-CT in einer anderen Schichtebene ist aufgrund der verwendeten Kontrastmittelmenge kontraindiziert.
 3. Für die visuelle Auswertung der Perfusions-CT werden farbunterlegte Diagramme von CBF, CBV und TTP beider Hemisphären verwendet, die eine schnelle Sichteinschätzung mit einer Sensitivität von über 90% für eventuell vorhandene ischämischen Infarzierungen erlauben.
- A** Nur die Aussage 1 ist richtig.
B Nur die Aussage 3 ist richtig.
C Nur die Aussagen 1 und 2 sind richtig.
D Nur die Aussagen 1 und 3 sind richtig.
E Alle Aussagen sind richtig.

Frage 9

Welche Aussage zur Schlaganfall-CT ist falsch?

- A** Bei Patienten mit klinischen Symptomen des ischämischen Schlaganfalls, bei denen keine pathologischen Veränderungen auf Nativ-CT, PCT und CTA nachzuweisen sind, kann eine große Mediaischämie ausgeschlossen werden.
- B** Eine massive Reduktion des CBV hat sich als verlässlicher Prädiktor für nicht mehr überlebensfähiges Hirngewebe erwiesen.
- C** Die Schlaganfall-CT ist nur mit 16-Zeilen MSCT-Scannern durchführbar.
- D** Eine schnelle zerebrale Bildgebung ist bei Patienten mit akutem Schlaganfall unerlässlich.
- E** Bei Patienten mit Symptomen einer akuten zerebralen Ischämie lässt sich mit der Schlaganfall-CT eine komplette Diagnostik innerhalb von weniger als 15 Minuten durchführen.

Frage 10

Welche Aussage/n zu möglichen Risiken beim Schlaganfall ist/sind richtig?

1. Die Thrombolysetherapie von Patienten mit einem großen Anteil an schon irreversibel geschädigtem Hirngewebe geht nicht mit einem erhöhten Blutungsrisiko einher.
 2. In kritischen Fällen muss das Risiko eines kontrastmittelbedingten akuten Nierenversagens mit Dialysepflicht in Kauf genommen werden, um keine große zerebrale Ischämie zu übersehen, die unbehandelt zu bleibender Behinderung oder Tod führen würde.
 3. Die Kombination aus Nativ-CT, Perfusions-CT und CTA ist auch mit größeren Mengen iodhaltigen Kontrastmittels bei Patienten mit akutem Schlaganfall sicher durchführbar.
- A** Nur die Aussage 2 ist richtig.
B Nur die Aussage 3 ist richtig.
C Nur die Aussagen 1 und 2 sind richtig.
D Nur die Aussagen 2 und 3 sind richtig.
E Alle Aussagen sind richtig.