

# Whirlpool-Dermatitis – eine Sonderform der gramnegativen Folliculitis

D. Kulenkamp

## *Whirlpool-Dermatitis – A Special Form of Gram-Negative Folliculitis*

### Zusammenfassung

Die Whirlpool-Dermatitis (WPD) ist vom klinischen Erscheinungsbild her oft keine typische Folliculitis, wie sie der Dermatologe gewohnt ist. Bereits in der Bezeichnung „Dermatitis“ drückt sich dies aus. Beschrieben wird der Fall eines 35-jährigen Mannes, bei dem die Diagnose erst durch die Bakteriologie (Isolierung von *Pseudomonas aeruginosa*) und die dann gezielt durchgeführte Anamnese (Besuch eines Whirlpools) gesichert werden konnte. Synonyme der Erkrankung sind: *Pseudomonas aeruginosa* Folliculitis, gramnegative Folliculitis, Whirlpool Folliculitis, Hot Tub Folliculitis [1].

### Abstract

Whirlpool folliculitis does not always look like a typical folliculitis. We report on a 35-year old male patient with rash-like erythematous-papulopustular lesions on the trunk. The diagnosis could be verified only after obtaining bacteriological results (*Pseudomonas aeruginosa*). This led to the question, if the patient had visited a whirlpool, which was affirmed. Synonyms of this infection are: *Pseudomonas aeruginosa* folliculitis, gram-negative folliculitis, whirlpool folliculitis, hot tub folliculitis.

### Einführung

Die gramnegative Folliculitis tritt nicht selten im Gesicht auf, vor allem paranasal und perioral. Sie gilt hier als Komplikation einer langfristig mit Antibiotika behandelten Akne oder Rosacea. Bakteriologisch wird beim Typ I (paranasale Pusteln) *Klebsiella*, *Enterobacter*, *Escherichia coli*, *Pseudomonas aeruginosa* u.a. isoliert, beim schwerer verlaufenden Typ II meist *Proteus mirabilis* [2]. Die WPD hingegen erscheint am Rumpf und an den proximalen Extremitätenabschnitten und spart die Kopfregion fast immer aus. Bakteriologisch findet sich in allen Fällen der Feuchtkeim *Pseudomonas aeruginosa*.

Regelmäßig kommt es 1 bis 4 Tage nach dem Besuch eines Whirlpools, einer Sauna oder eines Schwimmbades zu „rash“-artig auftretenden, teils juckenden follikulär assoziierten Läsionen (Flecken, Knötchen, Pusteln) mit polymorphem Charakter, meist verbunden mit leichtem Krankheitsgefühl, Empfindlichkeit der Brustmuskulatur und evtl. axillärer Lymphadenitis.

Die WPD gilt als selbstlimitierend und heilt innerhalb von zwei Wochen ab.

### Kasuistik

#### Anamnese

Ein 35-jähriger Mann kommt am 5. 1. 2004 in die Praxis und berichtet, seit zwei Tagen seien am Rumpf aus voller Gesundheit heraus plötzlich Flecken und Knötchen aufgetreten. Einen Tag zuvor habe er schon leicht ziehende Schmerzen in den Brustmuskeln verspürt, ähnlich einem Muskelkater. Gleichzeitig habe er einen leicht schmerzhaften Knoten in der rechten Achsel gespürt. Ein Juckreiz bestehe nicht. Er habe seit gestern keine Zunahme der Hauterscheinungen mehr bemerkt, das Ziehen im Brustmuskel sei wieder verschwunden. Vor Weihnachten habe er viel Stress gehabt, über die Feiertage und den Jahreswechsel sei er in Dänemark im Urlaub gewesen und gestern zurückgekehrt.

#### Korrespondenzadresse

Dr. med. Dietrich Kulenkamp · Facharzt für Haut- und Geschlechtskrankheiten · Lange Reihe 39 · 20099 Hamburg · E-mail: dr.kuli@web.de

#### Bibliografie

Akt Dermatol 2004; 30: 120–122 © Georg Thieme Verlag KG Stuttgart · New York · DOI 10.1055/s-2004-814420  
ISSN 0340-2541

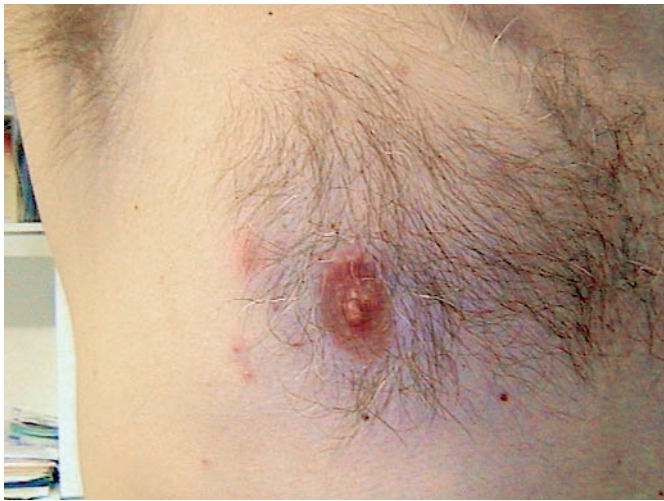

Abb. 1 Polymorphe Papeln an der vorderen Brustwand (Übersicht).

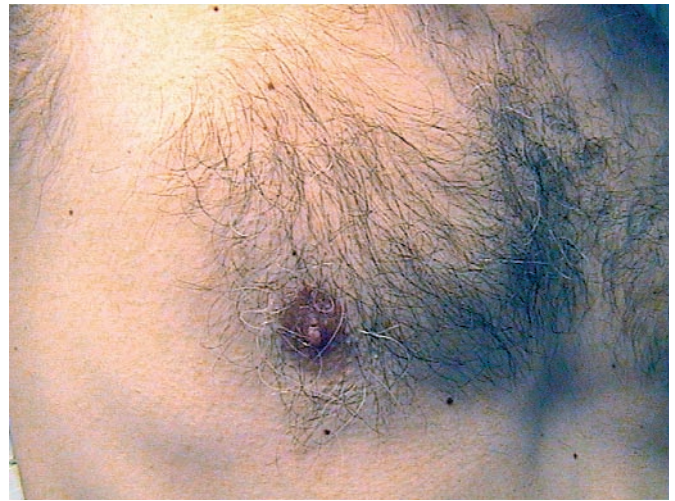

Abb. 3 Zustand nach Abheilung.

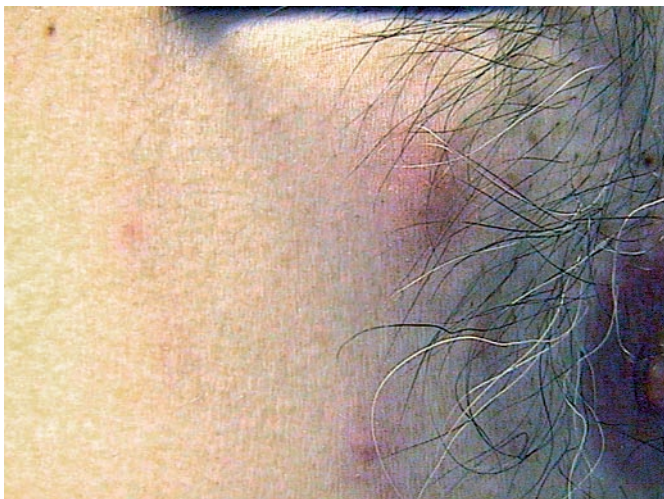

Abb. 2 Polymorphe Papeln an der vorderen Brustwand (Detailaufnahme).




Abb. 4 Wachstum von reichlich *Pseudomonas aeruginosa* und *Staphylococcus aureus* auf Blutagar mit deutlich sichtbarer Hämolyse.

Bei dem seit 6 Jahren in der Praxis bekannten Patienten besteht der Verdacht auf eine allergische Rhinitis und eine diskrete Ekzemneigung im Sinne einer rudimentären atopischen Dermatitis.

#### Hautbefund

An Schultern, Oberarmen und an der Rumpfvorderwand, weniger am Rücken bestehen polymorphe, vereinzelt auch größere Papeln, teils mit rotem Hof. Daneben sind nur 2–3 winzige Pusteln zu erkennen (Abb. 1 und 2). Es besteht ein vergrößerter, leicht druckschmerzhafter Lymphknoten in der rechten Axilla.

#### Laborbefund

Der Abstrich aus einer Pustel auf Blutagar ergibt das Wachstum von reichlich *Pseudomonas aeruginosa* (Abb. 4). Daneben lässt sich auch reichlich *Staphylococcus aureus* isolieren.

#### Therapie und Verlauf

Nach Bekanntwerden der Labordiagnostik wurde am 8. 1. gezielt nach dem Besuch eines Whirlpools gefragt. Der Patient gab an, er habe beim ersten Besuch vergessen, dies zu erwähnen und be-

richtete, er habe mit zwei Freunden zusammen am 1. 1. den haus-eigenen Whirlpool in dem dänischen Ferienhaus benutzt. Auch seine beiden Freunde hätten nun Hauterscheinungen, und den Hautärzten sei die Diagnose noch nicht klar. Der eine habe wegen der Ausbreitung auf mehrere Personen an Insektenstiche gedacht.

Wir behandelten, auch im Hinblick auf die zusätzliche Staphylokokkeninfektion, mit 0,2%igem Gentamycin in Lotio alba aquosa und mit Ciprofloxacin 2 × 250 mg über 5 Tage. Die Hauterscheinungen bildeten sich innerhalb von 2 Wochen komplett zurück (Abb. 3).

#### Diskussion

Die WPD wurde bereits vor über 20 Jahren zunächst im amerikanischen Schrifttum erwähnt [3].

In Deutschland wurde eine erste ausführliche Beschreibung von C. G. Schirren u. Mitarb. anlässlich der XIII. Fortbildungswoche

für Praktische Dermatologie und Venerologie in München geliefert [4]. Kurz danach erschien von dem gleichen Autorenteam ein Übersichtsartikel im Deutschen Ärzteblatt [5].

Leitsymptom ist die „rash“-artig auftauchende Hautsymptomatik mit Betonung des Rumpfes, oft verbunden mit Abgeschlagenheit, Brustmuskelsehnen und axillärer Lymphknotenschwellung nach dem Besuch eines Whirlpools, einer Sauna oder eines Schwimmbades.

Wegen des polymorphen Charakters der Hauterscheinungen tritt der folliculäre Aspekt nicht immer deutlich in Erscheinung. In Verbindung mit dem manchmal auch auftretenden Juckreiz ist es daher nachvollziehbar, dass auch von Dermatologen zunächst an Insektenstiche gedacht wird. Diese wichtige Differenzialdiagnose erwähnt auch Toner [6]: „The rash is not unique in appearance and is most often confused with insect bites.“

Ferner muss bei der heute weit verbreiteten atopischen Hautdiathese immer auch an eine Follikulitis durch Staphylokokken gedacht werden, die bei unserem Patienten ja zusätzlich gefunden wurden.

Entscheidend ist die Frage nach dem Besuch eines Whirlpools oder einer ähnlichen Institution, die leicht im alltäglichen Druck

in der Praxis vergessen wird. Diese Information wird oft, wie in unserem Fall, vom Patienten nicht mitgeliefert.

Zur Behandlung: Trotz der von allen Autoren betonten Selbstlimitierung der Erkrankung bei immunkompetenten Personen dürfte es im Einzelfall schwer fallen, den Patienten nach gestellter Diagnose mit diesem Hinweis zu verträsten. Wir entschlossen uns, schon im Hinblick auf den zusätzlichen Befall mit *Staph. aureus*, zu der o. a. Lokalbehandlung mit Gentamycin 0,2% in Lotion alba aquosa, dazu 2 × 250 mg Ciprofloxacin.

## Literatur

- <sup>1</sup> Toner CB, Krivda S. *Pseudomonas folliculitis*. e-Medicine 2003
- <sup>2</sup> Jansen T, Plewig G. Gramnegative Follikulitis. *Fortschritte der Medizin* 1997; 115: 3
- <sup>3</sup> Silverman AR, Nieland ML. Hot tub dermatitis: A familial outbreak of *Pseudomonas folliculitis*. *J Acad Dermatol* 1983; 8: 153 – 155
- <sup>4</sup> Schirren CG, Stolz W, Plewig G. Whirlpool-Dermatitis. *Dia-Klinik XIII*. München: Fortbildungswoche für Praktische Dermatologie und Venerologie, 1992: 38 – 39
- <sup>5</sup> Schirren CG, Stolz W, Plewig G. Whirlpool-Dermatitis: Eine neue epidemische Freizeitdermatose. *Deutsches Ärzteblatt* 1992; 34/35: A2763 – A2766