

# Mikronoduläre Pneumozytenhyperplasie bei pulmonaler Lymphangioliomyomatose und tuberöser Sklerose

W. Wöckel  
A. Morresi-Hauf

## *Micronodular Pneumocyte Hyperplasia in Pulmonary Lymphangioliomyomatosis and Tuberous Sclerosis*

### Zusammenfassung

Bei einer 28-jährigen Frau mit tuberöser Sklerose und Spontanpneumothorax wurde wegen unklarer interstitieller Lungenveränderungen eine offene Lungenbiopsie vorgenommen. Histologisch fand sich im Biopsat neben einer Lymphangioliomyomatose eine mikronoduläre Pneumozytenhyperplasie, die als extrem selten gilt. Bisher sind nur 27 derartige Fälle auswertbar dokumentiert, von denen 24 auf das weibliche und lediglich 3 auf das männliche Geschlecht entfallen. Das Alter der Betroffenen lag bei der Diagnosestellung zwischen 20 und 57 Jahren mit einem Durchschnittsalter von rund 36 Jahren. Die mikronoduläre Pneumozytenhyperplasie tritt meistens im Rahmen einer tuberösen Sklerose auf (20 der 27 Fälle) und ist häufig mit einer pulmonalen Lymphangioliomyomatose (19-mal) kombiniert. Differenzialdiagnostisch kommt in erster Linie die atypische adenomatoide Hyperplasie in Betracht. Im Gegensatz zu ihr weisen die proliferierten Zellen der mikronodulären Pneumozytenhyperplasie keine Atypien auf. Bei kleinen Biopsaten kann die Abgrenzung vom papillären Adenom schwierig sein.

### Abstract

An open lung biopsy was performed in a 28-year-old woman with tuberous sclerosis and with spontaneous pneumothorax and interstitial changes in the chest x-ray. Microscopically a micronodular pneumocyte hyperplasia in addition to a lymphangioliomyomatosis was found. The micronodular pneumocyte hyperplasia is considered to be a very rare lesion. Only 27 well documented such cases have been recorded so far, 24 in women and 3 in men. The age of the patients ranged between 20 and 57 years, with an average of 36 years. The micronodular pneumocyte hyperplasia occurs mainly in patients with tuberous sclerosis (20 of 27 cases) and it is often combined with a lymphangioliomyomatosis (19 cases). In the differential diagnosis the atypical adenomatous hyperplasia is to be considered in the first place. In contrast to it, the proliferating cells of the micronodular pneumocyte hyperplasia show no atypia. The differentiation from a papillary adenoma can be difficult in small biopsies.

Die in der WHO-Klassifizierung der Lungentumoren als mikronoduläre Pneumozytenhyperplasie (MNPH) bezeichnete Lungenveränderung ist extrem selten [20]. Dieser Terminus wurde für einen derartigen Lungenbefund erst 1995 geprägt [6]. Früher waren derartige Veränderungen als azinäre atypische adenomatoide Epithelproliferation [3], fokale noduläre adenomatoide

Proliferation kubischer Epithelien [11], multiple adenomatoide Läsionen [16], mikronoduläre Hyperplasie der Typ-2-Pneumozyten [17] und multifokale Alveolarhyperplasie [10] bezeichnet worden. Die erste Übersichtsarbeit über die MNPH, die 14 Fälle umfasst, erfolgte 1998 [14]. Diese Lungenveränderung kommt am häufigsten bei Patienten mit tuberöser Sklerose (TS) vor und

#### Institutsangaben

Institut für Pathologie (Leiterin: Dr. A. Morresi-Hauf) Asklepios-Fachkliniken München-Gauting

#### Widmung

Herrn Ltd. MD. i. R. Dr. W. Schneller, München, zur Vollendung des 80. Lebensjahres gewidmet.

#### Korrespondenzadresse

Prof. Dr. W. Wöckel · Institut für Pathologie der Asklepios-Fachkliniken München-Gauting · Robert-Koch-Allee 2 · 82131 Gauting

**Eingang:** 10. Juni 2003 · **Nach Revision angenommen:** 21. September 2003

#### Bibliografie

Pneumologie 2003; 57: 662–666 © Georg Thieme Verlag Stuttgart · New York · ISSN 0934-8387

ist oft mit einer pulmonalen Lymphangioliomyomatose (PLAM) kombiniert [14,20]. Wegen der Seltenheit dieses Lungenbefundes teilen wir eine eigene Beobachtung einer MNPH bei PLAM und TS mit, nachdem bereits früher über diese Patientin unter klinischen Aspekten berichtet worden ist [7].

## Kasuistik

### Klinische Daten

#### Anamnese

Bei der Patientin wurde mit 7 Jahren eine TS aufgrund entsprechender Hautveränderungen im Nasen-Wangen-Bereich diagnostiziert und histologisch gesichert (Adenoma sebaceum). EEG-Kontrollen bis zur Pubertät erbrachten keinen pathologischen Befund.

Im Alter von 28 Jahren traten bei der Patientin akut Rückenschmerzen und Atemnot auf. Nach röntgenologischer Sicherung eines Spontanpneumothorax links erfolgte die Einweisung in die Pneumologische Klinik des damaligen Zentralkrankenhauses Gauting der LVA Oberbayern.

#### Körperlicher Befund

Auskultatorisch war über der linken Lunge nur noch ein geringes Atemgeräusch hörbar. Die rechte Lunge war klinisch unauffällig. Der Blutdruck betrug 120/80 mm Hg. Der Puls war bei einer Frequenz von 104/min rhythmisch. Im Nasen-Wangen-Bereich beiderseits bestanden kleine gelbliche Knötchen im Sinne eines Adenoma sebaceum. Die Patientin, die eine Größe von 168 cm und ein Gewicht von 55 kg aufwies, war von normaler Intelligenz. Die neurologische Untersuchung ergab keinen pathologischen Befund.

#### Klinisch-chemische Befunde

Die Blutsenkungsgeschwindigkeit war mit 14/34 mm n.W. gering erhöht. Alle weiteren routinemäßig durchgeführten Laboruntersuchungen (rotes und weißes Blutbild, Gerinnungs-, Leber- und Nierenwerte, Elektrolyte, Serumblutzucker, Gesamteiweiß und Urinstatus) ergaben keine Besonderheiten. Die Schilddrüsenparameter T3, T4 und TRH waren ebenfalls normal.

#### Apparative Verfahren

Im Thoraxröntgenbild fand sich ein linksseitiger Pneumothorax mit Totalkollaps der linken Lunge. Die rechte Lunge zeigte einen Gerüstprozess mit unregelmäßiger streifig-retikulärer Zeichnungsvermehrung.

Die Oberbauchsonographie ergab insbesondere im rechten Leberlappen multiple etwa kirschgroße rundliche Verdichtungen. Eine 7 cm im Durchmesser große relativ homogene Verdichtung lag der Bauchorta auf und wölbte sich von dorsal in die Leber vor. Die rechte Niere war von zahlreichen inhomogenen Verdichtungen durchsetzt, wobei Parenchym und Pyelon nicht voneinander abgrenzbar waren. Die Veränderungen wurden als Angiomyolipome der Leber und der Niere bei TS interpretiert.

Das Ruhe-EKG zeigte keinen pathologischen Befund.

Die Blutgasanalyse ergab einen normalen Sauerstoffpartialdruck bei geringer Hyperventilationsalkalose.

Weitere Untersuchungen zur Abklärung der Ausbreitung der Organbeteiligung der TS wurden von der Patientin abgelehnt.

Unter einwöchiger Sogbehandlung kam es immer wieder zu einem Teilkollaps der linken Lunge nach Unterbrechung des Sogs. Es erfolgte eine Thorakotomie mit offener Lungenbiopsie und Pleurodese.

#### Thorakotomie

Bei der linksseitigen Thorakotomie zeigte sich, dass die gesamte Lunge mit subpleuralen Blasen von Zierstecknadelkopf- bis Walnussgröße übersät war. Es fanden sich außerdem kleinknotige Einlagerungen. Aus dem laterobasalen Unterlappensegment wurde eine keilförmige etwa 2 cm große Gewebprobe entnommen. Daraufhin erfolgte die Verschörfung vieler subpleuraler Blasen und die Ausschälung einer pflaumengroßen Zyste aus Segment 6. Danach wurden die Pleura parietalis und visceralis zur Pleurodese aufgeraut.

Außerdem wurde ein mediastinaler Lymphknoten entfernt.

#### Morphologische Befunde

##### Mikroskopischer Befund (Lungenexzizat)

Der größte Teil des Lungengewebes weist unauffällige Alveolarsepten und vorwiegend entfaltete Lufträume auf. In einem Teil der Alveolarlichtungen befinden sich reichlich Siderophagen. An verschiedenen Stellen sieht man jedoch zellreiche Muskelzellproliferate unterschiedlicher Form und Größe. Sie liegen teils im Lungeninterstitium, teils in den Wänden von Bronchiolen. Die proliferierten Zellen sind länglich und z.T. in Zügen angeordnet. Die Kerne sind ebenfalls länglich und locker strukturiert. Die proliferierten Zellen befinden sich häufig in der unmittelbaren Umgebung optisch leerer Hohlräume, die teils nur spaltförmig, teils kleinzystisch sind.

Außerdem sind mehrere scharf begrenzte Herde von anderem Aussehen vorhanden (Abb. 1a)<sup>1</sup>. Die Alveolarsepten sind hier gering bis mäßig bindegewebig verbreitert und enthalten stellenweise lockere Infiltrate aus Lymphozyten. Die eingeebneten und deformierten Lufträume sind von prominenten Pneumozyten ausgekleidet, die dicht gelagert und deren Kerne ziemlich chromatinreich sind (Abb. 1b).

##### Immunhistochemischer Befund<sup>2</sup>

Zahlreiche proliferierte muskuläre Zellelemente reagieren mit dem Antikörper HMB45 positiv, die Zellen der scharf begrenzten Herde hingegen negativ. Außerdem besteht in zahlreichen neugebildeten Muskelzellen eine nukleäre Expression von Progesteronrezeptoren, während Östrogenrezeptoren nicht sicher nachweisbar sind. Eine p53-Proteinexpression ist in den scharf begrenzten Herden nicht vorhanden. Hingegen zeigen die hyper-

<sup>1</sup> Dieser Befund wurde erst nach der weiteren Aufarbeitung des Materials im Rahmen einer Studie über die PLAM erhoben.

<sup>2</sup> Diese Untersuchungen wurden erst nachträglich durchgeführt.

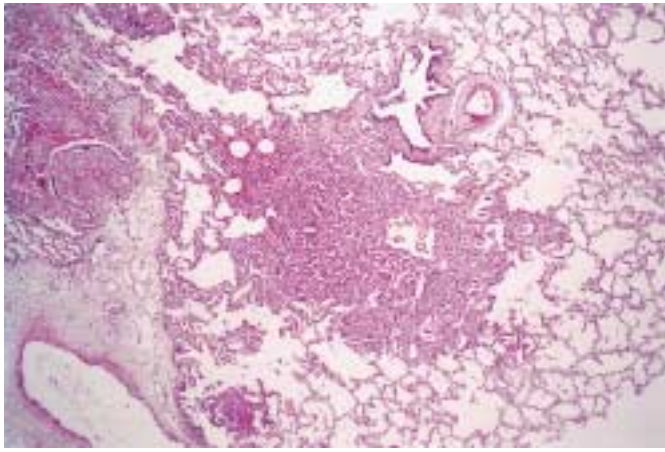


Abb. 1a Mikronoduläre Pneumozytenhyperplasie in der Übersicht (HE, Vergr. 10:1)

plastischen Pneumozyten eine stark positive Reaktion mit dem Antikörper gegen Surfactant-Apoprotein A.

**Beurteilung:** Lymphangioliomyomatose. Mikronoduläre Pneumozytenhyperplasie.

#### **Morphologischer Befund (mediastinaler Lymphknoten)**

Der normale Bau ist größtenteils erhalten. Man sieht zahlreiche Lymphfollikel, die z.T. verhältnismäßig große Reaktionszentren aufweisen. Nur an wenigen Stellen sind zwischen den lymphatischen Zellelementen vorwiegend streifenförmige Proliferate vorhanden, deren Zellen das gleiche Aussehen besitzen wie die in der Lunge beschriebenen.

**Beurteilung:** Lymphangioliomyomatose des Lymphknotens.

#### **Verlauf**

Postoperativ blieb die linke Lunge bis auf einen kleinen Restpneumothorax an der Lungenspitze gut entfaltet. Während des stationären Aufenthaltes wurde bei der Patientin eine Frühschwangerschaft diagnostiziert. In Anbetracht der Grunderkrankung entschloss sich die Patientin zu einer Schwangerschaftsunterbrechung, die am 10. 10. 1983 durchgeführt wurde.

Im Alter von 28 Jahren wurde die Patientin wegen eines rechtsseitigen Pneumothorax erneut in die Pneumologische Klinik des damaligen Zentralkrankenhauses Gauting eingewiesen. Zum Aufnahmezeitpunkt bestand eine Schwangerschaft in der 12. Woche. Bei der jetzt vorgenommenen rechtsseitigen Thorakotomie war die gesamte Lungenoberfläche übersät mit graubräunlichen Knötchen und mit unmittelbar danebenliegenden subpleuralen Bläschen zwischen Stecknadelkopf- und Erbsengröße. Alle größeren Bläschen wurden mit dem Thermokauter verschorft. Anschließend wurde eine Pleurodese vorgenommen.

Nachdem sich die rechte Lunge wieder voll entfaltet und die Patientin sich relativ rasch vom operativen Eingriff erholt hatte, wurde sie nach Hause entlassen.

Im Alter von 31 Jahren wurde die Patientin in der Medizinischen Klinik I der LMU München stationär aufgenommen [7]. Sie befand sich in einem sehr schlechten Allgemeinzustand. Ihr Kör-

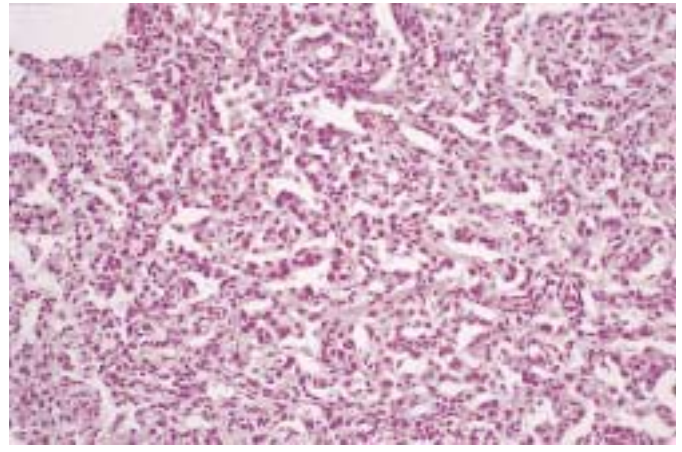


Abb. 1b Mikronoduläre Pneumozytenhyperplasie mit prominenten und dicht gelagerten Pneumozyten (HE, Vergr. 50:1)

pergewicht betrug nur noch 45 kg bei einer Größe von 168 cm. Es bestand eine Zyanose. Röntgenologisch war eine retikuläre Zeichnungsvermehrung in beiden Lungen sichtbar, besonders in den Unter- und Mittelfeldern. Außerdem zeigten sich multiple Bullae in den unteren Dritteln beider Lungen. Die Lungenfunktion ergab eine ausgeprägte Hypoxämie, eine Lungenobstruktion und eine erniedrigte CO-Diffusionskapazität ( $PO_2$  39 Torr,  $PCO_2$  35 Torr, 1-Sekunden-Kapazität 43% der Norm, CO-Diffusionskapazität 22% der Norm, Resistance 0,65). Im EKG waren eine Rechtsherzbelastung und ein P-pulmonale nachweisbar.

Nach 2-wöchiger bronchodilatatorischer Medikation und ständiger Gabe von Sauerstoff wurde ein therapeutischer Versuch mit Medroxyprogesteronacetat in einer Dosierung bis 100 mg pro Tag begonnen, der erfolglos war. 5 Wochen später verstarb die inzwischen 32-jährige Patientin an der respiratorischen Insuffizienz.

Bei der auswärts vorgenommenen Autopsie fand sich eine PLAM unter dem Bild einer so genannten Wabenlunge [7]. Eine Rückfrage ergab, dass außerdem in beiden Lungen Herde einer MNPH vorlagen<sup>3</sup>. Ferner bestanden extrapulmonale Manifestationen der PLAM in den paraaortalen, mediastinalen, paratrachealen und perihepatischen Lymphknoten. Die Leber und die Nieren enthielten Angiomyolipome mit einem Durchmesser bis zu 4 cm. Im Gehirn waren keine Kalzifikationen nachweisbar.

#### **Diskussion**

Muir u. Mitarb. [14] haben 14 Fälle mit MNPH untersucht und tabellarisch zusammengestellt, von denen 5 bereits früher veröffentlicht worden waren (Lit. bei [14]). Weitere einschlägige Beobachtungen, die vorwiegend nach 1997 mitgeteilt worden sind, enthält unsere Tab. 1. Aus diesen beiden tabellarischen Zusammenstellungen ergeben sich 27 Fälle mit einer MNPH, ohne das ein Anspruch auf Vollständigkeit erhoben werden kann. So wurde zum Beispiel eine MNPH lediglich mit dem Hinweis abgebil-

<sup>3</sup> Für diese Mitteilung danken wir Fr. Dr. I. Bittmann vom Pathologischen Institut (Direktor: Prof. Dr. U. Löhns) der LMU München vielmals.

Tab. 1 Mikronoduläre Pneumozytenhyperplasien

Fall	Autor	Jahr	Alter in Jahren bei Diagnosestellung	Geschlecht	pulmonale Lymph-angioleiomyomatose	tuberöse Sklerose
1	Corrin u. Mitarb. [3] (Fall 27)	1975	20	w	+	-
2	Corrin u. Mitarb. [3] (Fall 28)	1975	41	w	+	-
3	Guinee u. Mitarb. [6]	1995	24	w	+	+
4	Flieder und Travis [4]	1997	32	w	+	+
5	Lantuejoul u. Mitarb. [10]	1997	21	w	+	+
6	Chuah und Tan [2]	1998	33	w	+	+
7	Wu und Tazelaar [21]	1999	36	w	-	+
8	Aubry u. Mitarb. [1]	2000	39	m	+	+
9	Yamanaka u. Mitarb. [22]	2000	56	w	-	+
10	Maruyama u. Mitarb. [12]	2001	32	w	+	+
11	Matsumoto u. Mitarb. [13]	2001	23	w	-	+
12	Fujitaka u. Mitarb. [5]	2002	39	w	-	+
13	Eigener Fall	2003	28	w	+	+

det, dass eine TS vorlag [18]. Eine neuerliche Veröffentlichung [9] kann nicht berücksichtigt werden, da sie in japanischer Sprache erfolgte und im Abstract keine Angaben zu Alter und Geschlecht vorliegen.

Das Alter der 14 Fälle von Muir u. Mitarb. [14] liegt bei der Diagnosestellung zwischen 23 und 57 Jahren (Durchschnittsalter 37,5 Jahre). Die von uns in Tab. 1 zusammengestellten 13 Fälle sind 20 bis 56 Jahre alt (Durchschnittsalter 32,1 Jahre). Aus beiden Tabellen ergibt sich ein Alter zwischen 20 und 57 Jahren, wobei das Durchschnittsalter bei rund 36 Jahren liegt.

Von den 27 Fällen mit MNPH entfallen 24 auf das weibliche und nur 3 auf das männliche Geschlecht. Dabei ist ein Fall besonders hervorzuheben [1], da es sich um die bisher einzige gesicherte PLAM bei einem Mann handelt, wobei das Geschlecht auch genotypisch zweifelsfrei erwiesen ist. Er litt außerdem an einer TS.

Die MNPH tritt gewöhnlich multifokal auf [14,20]. Die Herde sind scharf begrenzt. Sie besitzen einen Durchmesser bis 8 mm, meistens aber nur 1 bis 3 mm [14]. Sie sind charakterisiert durch eine Proliferation vergrößerter Pneumozyten vom Typ II, die zytologisch ein benignes Aussehen besitzen [14], verbunden mit einer geringen Verbreiterung des Interstitiums [20] und vermehrten Alveolarmakrophagen [14].

Immunhistochemisch exprimierten die Pneumozyten in allen entsprechend untersuchten Fällen von MNPH Zytokeratin [5] bzw. Zytokeratin und epitheliales Membranantigen [12,14,22]. Außerdem wurde in einem Teil der Fälle karzinoembryonales Antigen [12,14] sowie in den meisten Fällen auch Surfactant-Apoprotein [12,14,22] nachgewiesen. Hingegen reagierten die proliferierten Pneumozyten, wie auch in unserem Fall, mit dem Antikörper HMB45 negativ [12,14,22]. Die Untersuchung auf Östrogen- und Progesteronrezeptoren ist ebenfalls negativ verlaufen [12], was auch für unseren Fall zutrifft. Auch eine Expression von p53-Protein besteht weder bei unserer noch bei einer ande-

ren Patientin [12]. In einem Fall liegt sie bei weniger als 5% der proliferierten Zellen [5]. Dies steht im Einklang damit, dass die MNPH kein malignes Potenzial besitzt [15] und als eine benigne hamartomatöse Proliferation der Typ-II-Pneumozyten und des Stromas zu betrachten ist [15].

Bei 20 der von Muir u. Mitarb. [14] und uns tabellarisch dokumentierten 27 Fälle mit MNPH liegt eine TS vor, d. h. bei reichlich  $\frac{2}{3}$  der an dieser Krankheit Leidenden. Andererseits besteht aber bei 7 von 27 Fällen mit MNPH keine TS. Das zeigt, dass eine MNPH unabhängig von einer TS auftreten kann.

Weiterhin ergibt sich, dass 19 dieser 27 Fälle von MNPH mit einer PLAM assoziiert sind.

Eine MNPH bei TS und gleichzeitig bestehender PLAM liegt bei 14 Fällen vor. In 7 Fällen mit MNPH besteht keine TS, von denen 5 eine PLAM aufweisen. Bei 6 MNPH-Fällen findet sich eine TS ohne PLAM bzw. fünfmal eine PLAM ohne TS. Lediglich in zwei Fällen bestehen weder eine TS noch eine PLAM.

Aufgrund dieser Befundkonstellation kann kein Zweifel daran bestehen, dass zwischen der MNPH und der PLAM einerseits sowie zwischen der MNPH und der TS andererseits Beziehungen bestehen. Das gilt gleichermaßen für die TS und die PLAM, die allerdings nur bei weniger als 1% [19] bzw. in 1–2,3% [12] der Patienten mit TS vorkommt.

Zu erwähnen ist weiterhin, dass bei einer 32-jährigen Frau mit TS, PLAM und MNPH ein Klarzelltumor der Lunge nachgewiesen wurde [4]. Ob zwischen ihm und den klarzelligen Mikroknötchen der Lunge bei einer 33-jährigen Frau mit TS, PLAM und MNPH [2] sowie den als interstitielle Pneumozyten beschriebenen Zellen bei einer 38-jährigen Frau mit TS und MNPH [17] Beziehungen bestehen, ist unklar. Zu erwähnen ist schließlich noch, dass sich bei einer 36-jährigen Frau mit TS und MNPH autoptisch ein Angiomyolipom der Lunge fand [21].

Für die Differenzialdiagnose der MNPH wird in der Literatur ein umfangreiches Spektrum von Lungenveränderungen genannt [14,22]. Unseres Erachtens kommt in erster Linie die atypische adenomatöse Hyperplasie in Betracht. Während die MNPH als eine multifokale mikronoduläre Proliferation von Typ-II-Pneumozyten mit einer geringen Verdickung des Interstitiums definiert ist [20], handelt es sich bei der atypischen adenomatösen Hyperplasie definitionsgemäß um eine fokale Veränderung, in der die betroffenen Alveolen und respiratorischen Bronchiolen von einem gering atypischen kubischen Epithel bis niedrigen Zylinderepithel mit dichtem Kernchromatin, unauffälligem Nukleolus und spärlichem Zytoplasma ausgekleidet sind [20]. Differenzialdiagnostisch spielt die Größe der Herde keine Rolle, da sie bei beiden Veränderungen etwa gleich ist [20]. Eine Verdickung des Interstitiums kommt sowohl bei der MNPH als auch bei der atypischen adenomatösen Hyperplasie vor [20]. Somit ist für die Differenzialdiagnose das Aussehen und die Anordnung der Pneumozyten entscheidend. Sie sind bei der MNPH zwar prominent und dicht gelagert, aber nicht atypisch wie bei der atypischen adenomatösen Hyperplasie, bei der außerdem Lücken zwischen den Pneumozyten bestehen [20]. Die Kerne können bei beiden Veränderungen ziemlich chromatinreich sein.

Bei kleinen Biopsaten, die nur Fragmente einer Pneumozytenproliferation enthalten, kann das papilläre Adenom der Lunge differenzialdiagnostische Schwierigkeiten bereiten. Seine Zellen, die einförmig kubisch bis zylindrisch sind, exprimieren jedoch kein Surfactant-Apoprotein [8].

## Literatur

- 1 Aubry M-C, Myers JL, Ryu YH et al. Pulmonary lymphangiomyomatosis in a man. *Am J Respir Crit Care Med* 2000; 162: 749–752
- 2 Chuah KL, Tan PH. Multifocal micronodular pneumocyte hyperplasia, lymphangiomyomatosis and clear cell micronodules of the lung in a chinese female patient with tuberous sclerosis. *Pathology* 1998; 30: 242–246
- 3 Corrin B, Liebow AA, Friedman PJ. Pulmonary lymphangiomyomatosis. A review. *Am J Pathol* 1975; 79: 347–382
- 4 Flieder DB, Travis WD. Clear cell „sugar“ tumor of the lung: association with lymphangiomyomatosis and multifocal micronodular pneumocyte hyperplasia in an patient with tuberous sclerosis. *Am J Surg Pathol* 1997; 21: 1242–1247
- 5 Fujitaka K, Isobe T, Oguri T et al. A case of micronodular pneumocyte hyperplasia diagnosed through lung biopsy using thoracoscopy. *Respiration* 2002; 69: 277–279
- 6 Guinee D, Singh R, Azumi N et al. Multifocal micronodular pneumocyte hyperplasia: a distinctive pulmonary manifestation of tuberous sclerosis. *Mod Pathol* 1995; 8: 902–906
- 7 Hauck RW, König G, Permanetter W et al. Tuberous sclerosis with pulmonary involvement. *Respiration* 1990; 57: 289–292
- 8 Hegg CA, Flint A, Singh G. Papillary adenoma of the lung. *Am J Clin Pathol* 1992; 97: 393–397
- 9 Kawashima M, Kobayashi H, Tominaga M et al. A case of micronodular pneumocyte hyperplasia, lymphangiomyomatosis associates with tuberous sclerosis. *Nih Kok Gak Zas* 2001; 39: 277–280
- 10 Lantuejoul S, Ferretti G, Negoescu A et al. Multifocal alveolar hyperplasia associated with lymphangiomyomatosis in tuberous sclerosis. *Histopathol* 1997; 30: 570–575
- 11 Lie JT, Drewmiller R, Williams D. Cystic disease of the lungs in tuberous sclerosis. Clinicopathologic correlation, including body plethysmographic lung function tests. *Mayo Clin Proc* 1980; 55: 547–553
- 12 Maruyama H, Seyama K, Sobajima J et al. Multifocal micronodular pneumocyte hyperplasia and lymphangiomyomatosis in tuberous sclerosis with a TSC2 gene. *Mod Pathol* 2001; 14: 609–614
- 13 Matsumoto S, Nishioka T, Akiyama T. Renal angiomyolipoma associated with micronodular pneumocyte hyperplasia of the lung with tuberous sclerosis. *Intern J Urol* 2001; 8: 242–244
- 14 Muir TE, Leslie KO, Popper H et al. Micronodular pneumocyte hyperplasia. *Am J Surg Pathol* 1998; 22: 465–472
- 15 Myers JL. Micronodular pneumocyte hyperplasia: the versatile type 2 pneumocyte all dressed up in yet another brand new suit! *Advanc Anat Pathol* 1999; 6: 49–55
- 16 Okamura H, Yamauchi H. Pulmonary manifestations of tuberous sclerosis: its relationship to pulmonary lymphangiomyomatosis. *Jpn J Chest Dis* 1988; 37: 216–222; zit nach Muir TE et al. [14]
- 17 Popper HH, Juettner-Smolle FM, Pongratz MG. Micronodular hyperplasia of type II pneumocytes – a new lung lesion associated with tuberous sclerosis. *Histopathol* 1991; 18: 347–354
- 18 Spencer H. Hamartomas, blastoma and teratoma of the lung. In: Spencer H: *Pathology of the lung*. Fourth ed. Vol. 2, pp 1061–1083. Oxford-New York-Toronto-Sydney-Paris-Frankfurt: Pergamon Press, 1985
- 19 Stefansson K. Tuberous sclerosis. *Mayo Clin Proc* 1991; 66: 868–872
- 20 Travis WD, Colby TV, Corrin B et al. *Histological typing of lung and pleural tumours*. Third ed. Berlin-Heidelberg: Springer, 1999
- 21 Wu K, Tazelaar HD. Pulmonary angiomyolipoma and multifocal micronodular pneumocyte hyperplasia associated with tuberous sclerosis. *Hum Pathol* 1999; 30: 1266–1268
- 22 Yamanaka A, Kitaichi M, Fujimoto T et al. Multifocal micronodular pneumocyte hyperplasia in a postmenopausal woman with tuberous sclerosis. *Virchows Arch* 2000; 436: 389–392