

## HNO-Notfälle in der Praxis

# Zielgerichtetes Handeln bei Atemnot, Blutungen und versehentlich eingebrachten Fremdkörpern

J. Müller, L.-U. Scholtz, Klinik und Poliklinik für Hals-Nasen- und Ohrenkranke der Universität Würzburg (Direktor: Prof. Dr. med. J. Helms)

NOTFALLMEDIZIN 2003; 29: 78–84

Notfälle, die das HNO-ärztliche Fachgebiet betreffen, kommen relativ häufig vor. Daher sollte jeder Arzt – und insbesondere der Facharzt für HNO-Heilkunde – mit dieser Problematik vertraut sein. Es können verschiedene Arten von Notfallsituationen auftreten: Man unterscheidet spezielle HNO-Erkrankungen, wie zum Beispiel den so genannten „Hörsturz“, bei denen notfallmäßig therapeutische Maßnahmen eingeleitet werden müssen. Diese Erkrankungen bedeuten in der Regel jedoch keine vitale Bedrohung für den Patienten. Andererseits kann es durch Erkrankungen oder nach Eingriffen im Kopf-Hals-Bereich zu einer Gefährdung der Vitalfunktionen, beispielsweise der Atmung, oder zu Blutungen kommen, wodurch Notfallsituationen entstehen können, die rasches, zielgerichtetes Handeln erforderlich machen. Darüber hinaus ergibt sich eine dritte Gruppe von Notfallsituationen bei Patienten nach Trauma.

Eine der dramatischsten Notfallsituationen, mit denen der Arzt konfrontiert werden kann, ist die Störung der Atemfunktion mit akuter Gefahr des Erstickungstodes. Mehr noch als bei anderen Notfällen kommt es hierbei auf sofortiges richtiges ärztliches Handeln an, denn oft bleibt nur wenig Zeit, um das Leben des Patienten zu retten.

### ■ Störung der Atemfunktion

Auch bei Fällen „leichterer“ Atemnot müssen rasch Entscheidungen getroffen werden, um die Patienten der richtigen Behandlung zuzuführen. Bei unzureichenden Maßnahmen und Zeitverlust droht ein deletärer Ausgang. Jedem Arzt, der mit dieser Situation konfrontiert wird, wird schwere Verantwortung aufgebürdet. Je nach äußeren Umständen, der Erreichbarkeit eines Krankentransportes oder der Entfernung bis zur nächsten Fachklinik, aber auch nach seinen eigenen Möglichkeiten muss er rasch entscheiden, was zu tun ist. Für ein überlegtes Handeln sollen folgende Fragenkomplexe die Entscheidungsfindung erleichtern:

- Welches Krankheitsgeschehen liegt vor?
- Wie bedrohlich ist der Zustand des Patienten, wie wird sich die Situation weiter entwickeln?
- Muss unverzüglich eingegriffen werden oder ist Zeit genug, den Patienten schnellstmöglich in einer Fachklinik zu therapieren?
- In welchem Zeitraum ist die optimale Behandlung zu erreichen?



- welche Notfallmaßnahmen sind zwischenzeitlich erforderlich?

Differentialdiagnostisch ist bei der akuten Atemnot folgendes in Betracht zu ziehen:

- Stenosierende Prozesse im Rachen, im Bereich des Larynx oder im Bereich der Trachea
- Fremdkörperaspiration
- Verlegung der Atemwege, z. B. durch Borkenbildung oder Granulationsbildung bei Patienten mit Tracheostoma und/oder Trachealkanüle
- Atemnot, die durch nicht stenosierende Prozesse verursacht wird, z. B. bei kardio-pulmonaler Insuffizienz.

Durch Beobachtung und Befragen des Kranken, beziehungsweise seiner Angehörigen, erhält man Hinweise, die den Weg zu einer brauchbaren Differentialdiagnose erleichtern: Eine sorgfältige Beobachtung des Kranken gibt Aufschluss darüber, ob eine Stenoseatmung mit verlangsamter Atemfrequenz, verlängertem Inspirium oder deutlich wahrnehmbarem inspiratorischen, eventuell auch expiratorischen Stridor vorliegt. Bei einer Stenoseatmung ist die Atemfrequenz häufig verlangsamt. Eine beschleunigte Atemfrequenz ohne Stridor wird eher an eine kardiale Ursache denken lassen, ein verlängertes Expirium und typische expiratorische Atemgeräusche hingegen lenken die Differentialdiagnose eher in Richtung einer pulmonalen Ursache.

Entsteht die Atemnot sofort, beziehungsweise innerhalb von Minuten, so können Fremdkörperaspiration, Kehlkopfverletzung oder allergische Ödeme die Ursache sein. Bei entzündlichen Erkrankungen von Larynx und Trachea wird die Atemnot eher innerhalb einiger Stunden entstehen. Abszedierende Entzündungen in Mund und Rachen – wie ein Peritonsillarabszess und Retrotonsillarabszess – werden die Symptomatik innerhalb einiger Tage entwickeln. Tumorerkrankungen bilden die Symptome eher langsam aus.

Bei der Betrachtung der einzelnen Krankheitszustände im Folgen-

den wird nicht auf kardiale, pulmonale und funktionelle Atemnot eingegangen, die differentialdiagnostisch in Erwägung gezogen werden müssen.

#### Angina tonsillaris

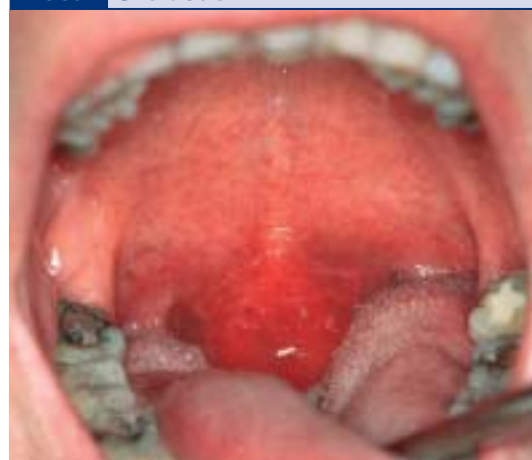Eine einfache Angina tonsillaris kann bei Kindern mit Tonsillenhypertrophie zu einer bedrohlich aussehenden Atemnot führen. Besonders im Schlaf scheinen die Kinder dem Ersticken nahe zu sein. Typischerweise berichten die Eltern über nächtliche Atempausen von unterschiedlicher Dauer. Die Diagnose ergibt sich durch eine Inspektion des Rachens. In der Regel bessert sich die Atmung bei Druck auf die Zunge. Die Therapie umfasst die Antibiotikagabe, gegebenenfalls wird eine Eiskrawatte angelegt. Sind nächtliche Atempausen anamnestisch zu erfragen oder durch klinische Beobachtung objektiviert, kann die umgehende Tonsillektomie im akut entzündlichen Stadium notwendig werden.

#### Peritonsillarabszess

Ein Peritonsillarabszess verursacht in erster Linie einseitige Schluckschmerzen. Atemnot im Zusammenhang mit einem Peritonsillarabszess ist in der Regel ein Zeichen dafür, dass sich der Abszess gesenkt hat und dass ein entzündliches Ödem auf den Kehlkopf übergreift. Inspektorisch zeigt sich eine einseitige Rötung und Schwellung der peritonsillären Region, die Uvula kann ödematös verdickt und zur gesunden Seite verdrängt sein. Druckschmerzhafte Lymphknotenschwellungen unterhalb des Kieferwinkels können die Mundöffnung erschweren. Die Ausdehnung des Ödems in Richtung Kehlkopf kann in ihrem Ausmaß nur durch die Laryngoskopie beurteilt werden.

Ein Peritonsillarabszess gehört unbedingt in fachärztliche stationäre Behandlung. Als Therapiemaßnahme steht neben intravenöser Antibiotikagabe die Punktion und die Abszessspaltung im Vordergrund. Bei Verdacht auf einen Retrotonsillarabszess oder bei insuffizienter Punktion ist umgehend die Tonsillektomie angezeigt.

Abb. 1 Uvulaödem



#### Uvulaödem

Als Begleiterscheinung einer Angina oder als allergische Reaktion kann es zu einem Ödem der Uvula kommen (Abb. 1). Die Patienten empfinden die geschwollene ödematöse Uvula als lästigen Fremdkörper. Auch Medikamentenaufnahme – insbesondere ACE-Hemmer – können zum Uvulaödem und/oder zu Schwellungen des Gaumenbogens, beziehungsweise des Larynxeingangs führen.

#### Epiglottitis

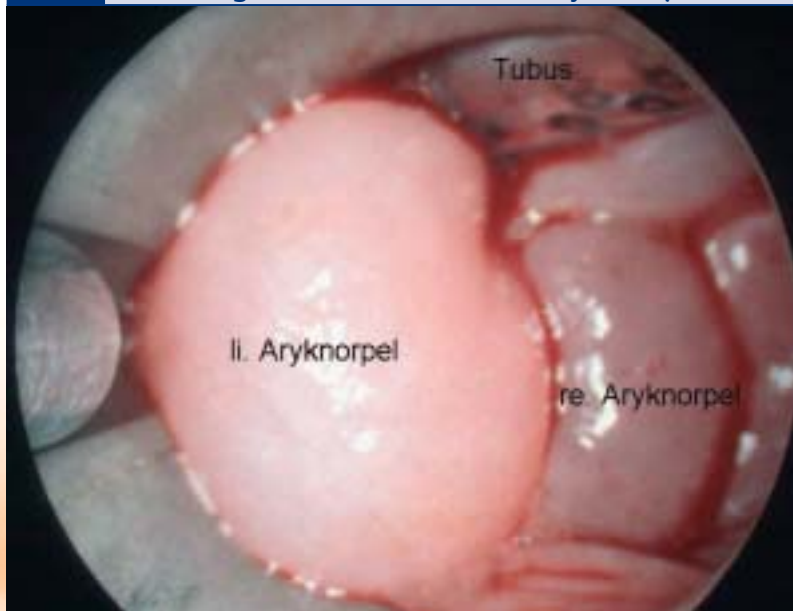
In ihrer typischen Form ist die Epiglottitis eine Krankheit, die vor allem beim Kleinkind vorkommt. Sie beginnt mit heftigsten Schluckschmerzen und Fremdkörpergefühl im Hals, Fieber und zunehmender Atemnot mit inspiratorischem Stridor.

Durch tiefes Herabdrücken der Zunge oder durch Laryngoskopie kann die geschwollene hochrote Epiglottis eingesehen und die Diagnose gestellt werden.

#### Kehlkopfödem

Durch einen Virusinfekt oder eine allergische Reaktion, insbesondere aber durch einen direkten Insektenstich in die Hypopharynxschleimhaut – zum Beispiel beim Verschlucken einer Biene oder Wespe mit Fruchtsaft – kann es zu einem akuten Ödem des Gewebes an der Epiglottis und den aryepiglottischen Falten mit Atemnot kommen (Abb. 2). Hinweise erhält man aus der typischen Vorgeschichte. Eine

**Abb. 2** Typisches Bild eines Kehlkopfödems (hier Aryhöcker-Schwellung bei Melkerson-Rosenthal-Syndrom)



hochdosierte intravenöse Kortisongabe, zum Beispiel mit Solu-Decortin® H 500 mg, gegebenenfalls Anlegen einer Eiskrawatte und die stationäre Beobachtung bis zum Abschwollen des Ödems – mindestens aber über 24 Stunden – ist dringend erforderlich. Eine Tracheotomie kann meist vermieden werden.

#### Recurrenslähmung

Als häufigste Ursache einer beidseitigen Lähmung des N. recurrens gehen Rezidiv-Strumektomien voraus. Beide Stimmbänder stehen dicht nebeneinander und lassen nur einen kleinen Restspalt offen. Dieser Zustand wird häufig über Jahre leidlich toleriert, wobei eine deutliche Belastungsdyspnoe und leichter Stridor bestehen kann. Eine zusätzliche geringe Belastung, wie eine Laryngitis, kann zur Dekompensation und schwerster Atemnot führen. Der laut tönende inspiratorische Stridor und das Einsetzen der Atemhilfsmuskulatur mit tiefer inspiratorischer Einziehung des Jugulums verdeutlichen die dramatische Situation.

Die insuffiziente Atmung kann die umgehende Intubation und eventuell die Tracheotomie notwendig machen. Lässt sich die Situation durch Einweisung in die Fachklinik und passagere Intubation überbrücken, so kann durch Laterofixa-

tion des Stimmbandes – im Sinne einer die Glottis erweiternden Operation – die Tracheotomie häufig vermieden werden.

#### Larynx tumor

Nach einer sich über Monate hinziehenden allmählichen Zunahme der Atemnot kann es bei indolenten Patienten mit Larynxkarzinom zur plötzlichen Dekompensation kommen. Hier ist das Larynxlumen meist soweit verlegt, dass die rasche lebensrettende Tracheotomie unumgänglich ist.

#### Verletzungen des Larynx

Ein stumpfes Halstrauma kann zur Fraktur des knorpeligen Kehlkopferüsts führen. Ein begleitendes submuköses Hämatom engt das Larynxlumen ein und führt zur Atmungsbehinderung. Die Diagnose wird durch die Laryngoskopie (direkt oder indirekt) gestellt. Laryngoskopisch zeigen sich blau-rote submuköse Hämatome und gegebenenfalls die Bewegungseinschränkung der Stimmbänder.

#### Aspirierte Fremdkörper

Aspirierte Fremdkörper in den tieferen Luftwegen kommen überwiegend bei kleinen Kindern vor. Meist handelt es sich um Erdnusskerne, Apfelstückchen oder kleine

Spielzeugteile aus Holz oder Plastik. Bei Erwachsenen finden sich häufig Nadeln, Teile einer Zahnprothese oder dergleichen. Die Gegenstände werden meist beim Lachen oder einer Schreckreaktion aspiriert. Die charakteristische Anamnese, beziehungsweise bei Kindern die Hinweise der Eltern, leiten den diagnostischen Weg. Ein aspirierter Fremdkörper gelangt – wenn er klein genug ist und nicht ausgehustet wird – meist in den rechten Hauptbronchus und bleibt dort stecken. Die initialen Symptome der Atemnot und des Hustenreizes können dann völlig aufhören. Trotzdem darf man sich mit diesem Zustand nicht zufrieden geben, sondern muss auf eine diagnostische Abklärung dringen.

Bei völliger Blockierung eines Hauptbronchus durch den Fremdkörper bildet sich eine Atektase der betroffenen Seite aus. Auskultatorisch kann ein abgeschwächtes Atemgeräusch festgestellt werden. Entsteht durch den Fremdkörper ein Ventilmechanismus, so kommt es durch die Überblähung der betroffenen Seite und zu einer Verschiebung des Mediastinums zur Gegenseite.

Allein der begründete Verdacht auf eine Fremdkörperaspiration rechtfertigt die Indikation zur Durchführung einer Bronchoskopie zum Fremdkörperausschluss, beziehungsweise zur Fremdkörperextraktion. Auch heute ist die starre Bronchoskopie die Methode der Wahl zur Fremdkörperentfernung.

#### Blutungen

Blutungen im HNO-Bereich stellen, wie alle Blutungen, für den betroffenen Patienten fast immer ein dramatisches Ereignis dar. Gelegentlich wird ihre Gefährlichkeit falsch eingeschätzt. Blutungen im HNO-Bereich haben typische Lokalisationen und Ursachen. Sie können als Folge von Verletzungen, Entzündungen, Tumorarrosionen, aber auch spontan auftreten. Eine besondere Gruppe bilden Blutungen nach Operationen, die den Nicht-Facharzt jedoch nur selten beschäftigen werden.

#### Nasenbluten (Epistaxis)

Nasenbluten gehört zu den häufigsten Notfallsituationen im HNO-



Fachgebiet. Es ist oft harmlos, kann aber auch lebensbedrohliche Formen annehmen. Als Ursache kommen unter anderem in Betracht:

- Hypertonie
- Verletzungen mit dem bohrenden Finger
- juveniles Nasenbluten ohne erkennbare Ursache
- Frakturen des knöchernen und knorpeligen Nasengerüsts
- Infektionskrankheiten
- hämorrhagische Diathesen (Thrombopathien, Antikoagulantientherapie, Hämophilie etc.)
- Morbus Rendu Osler (hereditäre Teleangiektasien)
- Tumoren.

Die häufigste Blutungsquelle ist das Venengeflecht am Locus Kiesselbachii, der im vorderen Septumabschnitt lokalisiert ist. Die Blutung wird meist durch Verletzungen mit dem bohrenden Finger oder bei Rhinitis sicca anterior hervorgerufen. Eine Blutung aus dem Locus Kiesselbachii ist meist relativ harmlos und kommt häufig spontan zum Stehen.

Bei Hypertonie, Mittelgesichtsfrakturen oder hämorrhagischen Diathesen kommt die Blutung oft aus den hinteren und mittleren Abschnitten der Nase. Sie nimmt leicht bedrohliche Ausmaße an und ist durch einfache Maßnahmen nicht zu beherrschen.

Die Behandlung des Nasenblutens ist primär auf lokale Blutstillung ausgerichtet und erfolgt prinzipiell für alle Ätiologien gleich.

Im Rahmen der Spiegeluntersuchung gilt es, die Blutungsquelle im Innern der Nase zu lokalisieren und die Schwere der Blutung abzuschätzen. Der aufrecht sitzende Patient

hält bei leicht nach vorne geneigtem Kopf eine Nierenschale. Nach der Feststellung, aus welcher Seite es blutet, muss man als nächstes versuchen, die Blutungsquelle genauer zu lokalisieren. Durch die Rhinoskopie sind Blutungen am Locus Kiesselbachii meist gut zu erkennen, Blutungen aus den hinteren Abschnitten der Nase sind oft schwer zu lokalisieren. Gelingt es, die Blutungsquelle am Locus Kiesselbachii oder ein spritzendes arterielles Gefäß zu lokalisieren, bietet sich die Elektrokoagulation zur Blutstillung an.

Bei nicht lokalisierter Blutungsquelle in der Nase muss eine vordere Nasentamponade eingelegt werden. In der Literatur werden Streifentamponaden in verschiedener Form empfohlen.

In unseren Händen haben sich Gummifingerlingtamponaden, die die Schleimhaut schonen und durch ihre Elastizität eine moderate Kompression ausüben, bewährt (Abb. 3). Eine vordere Tamponade, vom Geübten mit geeignetem Instrumentarium und entsprechender Ausleuchtung gelegt, reicht vielfach aus, um die Blutung zum Stehen zu bringen. Unterstützend wirken Eiskrawatten und Eisbeutel auf dem Nacken zur reflektorischen Gefäßkonstriktion. Bei Hypertonie-Patienten sollten erhöhte Blutdruckwerte umgehend gesenkt werden. Ein großer Blutverlust kann Infusionen mit Plasmaexpander oder eventuell Bluttransfusionen notwendig machen. Bei gestörter Blutgerinnung muss gegebenenfalls gezielt substituiert werden oder die Antikoagulantientherapie der Situation angepasst werden.

Kommt die Blutung auf eine sachgerecht ausgeführte vordere Na-

**Abb. 3** Vordere Nasentamponade (Fingerlingtamponade, Fa. Stuemed)



sentamponade hin nicht zum Stehen, ist im Allgemeinen eine Einweisung in eine Fachklinik unumgänglich. Für diese Patienten wird häufig das Legen einer Bellocq-Tamponade notwendig, was für den Patienten weniger angenehm und belastend ist. Zum Legen einer Bellocq-Tamponade wird ein Gummikatheter von vorn durch die Nase am Nasenboden entlang geschoben, bis er im Rachen neben der Uvula erscheint. Er wird dort mit der Nasenzange gefasst und zum Mund herausgezogen. Die beiden Fäden des Bellocq-Tampons werden an den herausgeleiteten Katheterenden angeknüpft. Anschließend wird der Gummikatheter zurückgezogen und die beiden Fäden zur Nase herausgezogen. Damit gelangt der Tampon in den Mund. Durch Zug an den Fäden und begleitender Manipulation mit Zeige- und Mittelfinger wird der Tampon in den Nasenrachenraum manövriert, so dass er hinter der Uvula den Epipharynx tamponiert. Anschließend erfolgt die vordere Nasentamponade. Beide Fäden des Bellocq-Tampons werden über einen Tupper als Widerlager verknötet. Es ist darauf zu achten, dass die Fäden nicht über der Columella verknötet werden, da hier sonst leicht Druckschäden entstehen.

Als Alternative zur Stoff-Bellocq-Tamponade hat sich eine Epipha-

**Abb. 4** Hintere Tamponade (nach Milewski, Fa. Rüsich)



**Nasentamponade in geblocktem und ungeblocktem Zustand. Die Tamponade wird mit dem individuell gebogenen Führungsstab durch die Nase in den Epipharynx vorgeschoben, bis die schwarze Spitze neben der Uvula zu sehen ist. Nach Entfernen des Führungsstabes kann der Ballon geblockt und so platziert werden, dass er die Choanen verschließt.**

rynxtamponade, die aus einem Kunststoffkatheter entwickelt wurde, bewährt (Abb. 4).

## **Blutungen aus dem Mesopharynx und der Mundhöhle**

Die Ursache von Blutungen aus Mund und Rachen sind außerordentlich vielfältig. Harmlose Blutungen können auftreten bei Gingivitiden aus dem Zahnfleisch, selten bei akuten Tonsillitiden aus den Gaumenmandeln. Wesentlich gefährlicher sind Blutungen als Folge von Peritonsillarabszessen, als Nachblutung nach vorausgegangener Tonsillektomie oder durch Gefäßarrosion bei Tumorerleiden, beispielsweise als Folge zerfallender Geschwülste der Zunge, der Tonsillen und des Zungengrundes.

Die Diagnose ist durch die Anamnese sowie Inspektion der Mundhöhle leicht zu stellen. Schwere Tonsillektomienachblutungen nach mehr als einer Woche gelten als selten, kommen jedoch unter Umständen bis zu drei Wochen postoperativ vor. Sowohl geringfügige Lösungsblutungen als auch schwere, lebensbedrohliche Nachblutungen bei Gefäßarrosionen sind beschrieben. Die Ursache in diesen Fällen ist häufig eine Gefäßmissbildung oder ein postoperatives Aneurysma an der Arteria facialis oder lingualis. Blutungen nach Tonsillektomie gehören unbedingt in stationäre fachärztliche Beobachtung. Umspritzen mit Ultracain-, Suprarenin-Lösung und Kompression mit dem Stieltupfer, gegebenenfalls Kompression der Gefäße von außen, kann einen größeren Blutverlust bis zur definitiven Versorgung in der Klinik vermeiden helfen. Durch geeignete Lagerung und Absaugen von Blut ist dafür zu sorgen, dass kein Blut aspiriert wird.

## **■ Verletzungen**

Verletzungen werden von den Betroffenen immer als Notfall angesehen. Nicht in jedem Fall muss eine Notversorgung durch den zuerst hinzugezogenen Arzt erforderlich sein, man muss jedoch die Situation richtig einschätzen. Im HNO-Fachgebiet gibt es typische Verletzungen, die im Folgenden nach Lokalisation und Art kurz behandelt werden sollen.

## **Othämatom**

Durch stumpfe Gewalteinwirkung kommt es zu einer Abscherung des Perichondriums der Ohrmuschel vom Knorpel und damit zu einer Ansammlung von Blut und Gewebeflüssigkeit in diesem Spalt. Durch Organisation und/oder Sekundärinfektion mit Perichondritis kann die Ohrmuschel in der Folge sehr deformiert werden. Als Therapieversuch kann die Punktion und das Ablassen des Ergusses unter strengen aseptischen Kautelen erfolgen. Anschließend muss ein fester Druckverband angebracht werden, wobei die Konturen des Ohrmuschelreliefs durch kleine Tupfer sorgfältig ausmodelliert werden. Sicherer ist die definitive Entlastung durch Inzision von retroaurikulär, gegebenenfalls mit Fensterung des Knorpels und anschließender Austamponade des Ohres.

## **Einriss oder Abriss der Ohrmuschel**

Verletzungen, bei denen einzelne Teile der Ohrmuschel eingerissen sind oder die Ohrmuschel gar abgetrennt wurde, haben in der Regel eine gute Überlebenschance. Es ist wünschenswert, sie möglichst rasch nach dem Unfallereignis zu versorgen. Gequetschte Ohrmuschelanteile sollten dabei nur sparsam exzidiert werden.

Je nach Ausmaß der Verletzung kann die primäre Rekonstruktion erfolgen. Bei nahezu vollständiger oder vollständiger Abtrennung der Ohrmuschel werden die abgetrennten Teile in einem ersten Schritt in eine Tasche auf das Mastoid genäht. Sind sie dort wieder vital eingeeilt, werden sie in einem zweiten Schritt mobilisiert und die Ohrmuschel plastisch rekonstruiert. Begleitend erfolgt die Antibiotikaphylaxe und die Überprüfung, beziehungsweise Auffrischung des Tetanus-schutzes.

## **Traumatische Trommelfellperforation**

Eine Trommelfellzerreiung kann durch direkte Gewalteinwirkung oder durch plötzlichen Druck entstehen. Häufigste Ursachen sind Schläge auf das Ohr mit der flachen

Hand, Sprünge ins Wasser mit Aufschlagen des Ohres auf der Wasseroberfläche, ein Kuss auf das Ohr oder direkte Verletzung durch den Gebrauch von Wattestäbchen. Der Patient spürt einen plötzlich stechenden Schmerz und beschreibt ein taubes, dumpfes Gefühl sowie eine deutliche Schwerhörigkeit auf dem Ohr.

Die ohrmikroskopische Untersuchung sichert die Diagnose. Jede frische Trommelfellperforation sollte umgehend einem HNO-Facharzt vorgestellt werden, damit die Trommelfellschienung mit Adaptation der frischen Perforationsränder rasch erfolgen kann. Bei Trommelfellperforationen, bei denen eine Infektion des Mittelohres durch zum Beispiel eingedrungenes Badewasser zu befürchten ist, ist eine Antibiotikaphylaxe angezeigt.

## **Nasenbeinfraktur, Orbitabodenfraktur, Mittelgesichtsfraktur**

Nasenbeinfrakturen sind die häufigsten Verletzungen des Gesichtsschädels und können isoliert oder in Verbindung mit anderen Mittelgesichtsfrakturen auftreten. Ursache sind in der Regel Rohheitsdelikte, Verkehrsunfälle oder Hausunfälle. Die Diagnose ergibt sich bei Schiefstellung der Nase und begleitendem subkutanen Hämatom durch die klinische Untersuchung. Die charakteristischen Crepitationen sind mit den Fingern zu tasten. Ein Monokel- oder Brillenhämatom kann auf eine begleitende Mittelgesichts- oder Rhinobasisfraktur hinweisen. Durch Rhinoskopie ist ein Septumhämatom auszuschließen. Liegt ein Septumhämatom vor, so sollte es innerhalb von 24 Stunden durch Punktion oder Inzision abgelassen werden. Anschließend verhindert eine feste Nasentamponade beider Nasenlumina eine erneute Ausbildung.

Behindert das Nasengerüst die Nasenatmung oder ist es kosmetisch entstellend deformiert, so sollte es innerhalb von drei Tagen in Lokalanästhesie oder – bei Kindern – in Narkose reponiert werden. Dabei wird mit Oberflächenanästhetika die Schleimhaut in der Nase betäubt. Ergänzend können die Endäste des



Nervus supraorbitalis und des infraorbitalis betäubt werden. Mit einem Elevatorium und Daumendruck wird dann das Nasengerüst reponiert und ausgerüstet.

### **Orbitaboden-, Jochbeinfraktur**

In der Notfallsituation genügt es, die Schwere und die spezifische Behandlungsbedürftigkeit der Verletzungen richtig einzuschätzen. Eine genaue Abklärung ist nur durch spezielle Röntgenaufnahme und eingehende Untersuchung möglich.

Jede banal erscheinende Platzwunde über der Stirn oder der Glabella muss gründlich untersucht und eventuell vorhandene eingesprengte Fremdkörper entfernt werden. Auch bei banal erscheinenden Traumen der Stirn und der Glabella muss an eine Rhinobasisfraktur gedacht werden.

### **■ Fremdkörper**

Fremdkörper, die in die Ohren, Nase, Luft- oder Speisewege gelangen, sind immer als Notfall zu betrachten. Sie können relativ harmlos sein, aber auch schwerste lebensbedrohliche Situationen hervorrufen.

### **Gehörgangsfremdkörper**

Kleine Kinder stecken sich häufig Perlen, Erbsen, Papier, kleine Plastikteile usw. in die Ohren. Entweder wird dies von den Eltern direkt beobachtet oder die Kinder weisen von selbst darauf hin. Dabei können spitze oder aufquellende Fremdkörper Schmerzen verursachen. Die Untersuchung des Ohres und des Gehörgangs mit dem Ohrmikroskop klärt, um welche Art von Fremdkörper es sich handelt, wie tief er im Gehörgang steckt und ob das Trommelfell verletzt worden ist.

Die instrumentelle Entfernung erfordert je nach Form und Beschaffenheit des Fremdkörpers großes Geschick und sollte nur von Geübten ausgeführt werden. Extraktionsversuche mit einer Pinzette oder ähnlichen Instrumenten sollten unterlassen werden, da sie nicht sicher gefasst werden können und immer tiefer in den Gehörgang entgleiten. Richtigerweise muss man versuchen, mit einem feinen Häkchen hinter den Fremdkörper zu gelangen um diesen extrahieren zu können. Kinder sind dabei von den Eltern oder Hilfspersonen festzuhalten. Es gelingt dem Geübten – mit dem richtigen Instrumentarium und unter optischer Kontrolle – fast regelmäßig, die Fremdkörper auf dem Stuhl entfernen zu können. Leider ist in der poliklinischen Routine häufig zu beobachten, dass vorausgegangene frustrierte Extraktionsversuche durch den Hausarzt und/oder Kinderarzt vor Ort die Kooperationsbereitschaft des Kindes und der Eltern arg strapaziert haben, so dass in diesen Fällen eine Untersuchung unmöglich wird und die Extraktion des Fremdkörpers in Narkose erfolgen muss. Auf unsachgemäße Extraktionsversuche sollte daher verzichtet werden und dies dem geübten Facharzt überlassen bleiben.

# Nur Ihr Urteil bringt uns weiter!

## **Wir wollen mehr Informationsqualität für Sie.**

Helfen Sie mit, damit Ihnen weiterhin eine gute Fachpresse und ein optimales Informationsangebot zur Verfügung stehen.

In diesen Monaten befragt die Arbeitsgemeinschaft LA-MED Kommunikationsforschung im Gesundheitswesen e.V. Sie und Ihre Kollegen zum Leseverhalten und zu Ihren Präferenzen in der Fachpresse.

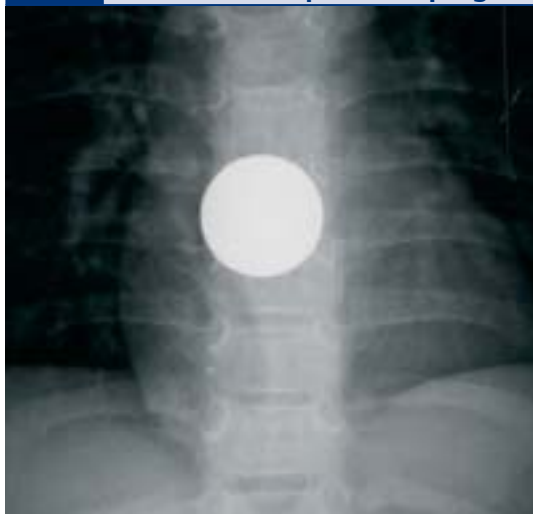**Notfall**  
in der täglichen Praxis

+

**LA-MED**



**Abb. 5 Thoraxaufnahme a.p. mit metallischem Fremdkörper im Ösophagus**



#### Nasenfremdkörper

Wie für Fremdkörper im Gehörgang gilt auch für die Fremdkörper in der Nase, dass die instrumentelle Entfernung für den Ungeübten schwierig ist. Wie bei frustranen Extraktionsversuchen von Gehörgangsfremdkörpern kann auch in der Nase der Fremdkörper tiefer in das Nasenlumen gestoßen werden und wird dann unter Umständen sogar aspiriert. Eine gute Ausleuchtung des Naseninneren und eine sichere Beherrschung der Rhinoskopie sind Voraussetzung für Extraktionsversuche.

Auch hier sollten Fremdkörper möglichst gleich beim ersten Versuch entfernt werden. Bei unregelmäßig gestalteten Fremdkörpern oder Abwehrbewegungen des Kindes kann es zu Blutungen in der Nase kommen, die dann die Übersicht weiter erschweren.

#### Aspirierte Fremdkörper

Große Fremdkörper, die im Larynxlumen oder der Trachea stecken bleiben, können zum sofortigen Erstickungstod führen. Häufiger fallen allerdings die Fremdkörper in den Bronchialraum, und zwar meist in den rechten Hauptbronchus, der weniger abgewinkelt ist. Die Atemnot ist um so geringer, je kleiner der Fremdkörper ist und je weiter er in die Peripherie gelangt.

Hauptsymptom eines aspirierten Fremdkörpers ist der massive Hus-

tenreiz. Die Atemnot ist, wie schon erwähnt, abhängig von Sitz und Größe des aspirierten Gegenstandes.

Erschwert wird die Diagnose der Fremdkörpererkennung, wenn bei unbeaufsichtigten Kindern der Hustenanfall nicht bemerkt wird. Die therapeutischen Maßnahmen sind bei Verdacht auf Fremdkörperaspiration äußerst dringlich.

#### Verschluckte Fremdkörper

Fremdkörper in den Speisewegen sind ein sehr häufiges Ereignis. Bei Kindern handelt es sich meist um Gegenstände, die spielerisch in den Mund gesteckt und dann versehentlich geschluckt werden. Vor allem finden sich Geldmünzen oder Spielzeugteile aus Plastik, Holz und Metall (Abb. 5). Bei Erwachsenen sind es meist Fremdkörper, die in der Nahrung enthalten waren und beim Essen verschluckt wurden: Fischgräten, Knochenstücke, Glassplitter, aber auch große, nicht genügend gekaute Fleischbrocken und Teile von Zahnprothesen.

Die Fremdkörper können je nach Größe, Beschaffenheit und Sitz verschiedene Symptome verursachen. Bei Verdacht auf Fremdkörper ist der erste Schritt die sorgfältige Inspektion von Mund, Rachen, Hypopharynx und Kehlkopf. Fremdkörper im Rachen, wie zum Beispiel Fischgräten, finden sich häufig in den Gaumenmandeln oder der Zungenrundtonsille. Sie verursachen ein kratzendes oder stechendes Fremdkörpergefühl, das immer auf der betroffenen Seite lokalisiert wird. Wird bei der Spiegelung des Rachens oder Hypopharynx die Gräte lokalisiert, kann sie in der Regel in Lokalanästhesie entfernt werden.

Auch Fremdkörper im Hypopharynx können – wenn sie bei der indirekten Laryngoskopie darstellbar sind – vom Geübten in Lokalanästhesie entfernt werden. Dabei hält der Patient die Zunge mit einer Baumwollkomresse. Der Untersucher lokalisiert den Fremdkörper mit dem Spiegel und extrahiert ihn mit speziell dafür ausgerichteten Instrumenten.

Fremdkörper, die sich in den Ösophagusengen festgesetzt haben, sind bei der direkten Laryngoskopie

meist nicht zu sehen. Aber oft weist ein Speichelsee im Sinus piriformis oder im Ösophaguseingang auf den Fremdkörper hin. Röntgendichte Fremdkörper können präoperativ mit seitlichen Röntgenaufnahmen des Halses lokalisiert werden. Bei nachgewiesenem Fremdkörper oder begründetem Verdacht auf Ösophagusfremdkörper ist die sofortige Extraktion durch eine Ösophagoskopie erforderlich. Alle Versuche, den Fremdkörper durch Essenlassen von Kartoffelbrei oder Sauerkraut nach unten zu befördern, sind absolut kontraindiziert.

Spitze und scharfe Fremdkörper können die Ösophaguswand perforieren und eine Mediastinitis verursachen. Stumpfe und harte Fremdkörper führen relativ bald zu Ulzerationen in der Ösophagusschleimhaut. Eine rasche Ösophagoskopie zur Extraktion ist daher indiziert. Auch heute noch ist die Fremdkörperextraktion die Domäne der starren Ösophagoskopie.

#### Summary

*ENT emergencies are relatively common, and every physician – in particular the ENT specialist – should be familiar with such occurrences. A range of different emergency situations may be seen – with specific ENT diseases such as sudden loss of hearing, which require acute treatment being differentiated. These disease, however, do not usually pose a vital threat to the patient. On the other hand, diseases of the head or neck or operations in this region may endanger the patient's vital functions, in particular respiration, or may result in bleeding requiring rapid and specific management. A third category of emergencies are patients suffering traumatisation.*

#### Literatur beim Verfasser

#### Anschrift für die Verfasser

PD Dr. med. Joachim Müller  
Klinik und Poliklinik für Hals-Nasen- und  
Ohrenkrankheiten der Universität Würzburg  
Josef-Schneider-Straße 11  
97080 Würzburg  
www.hno.uni-wuerzburg.de