

E. M. Jung¹
R. Kubale²
D.-A. Clevert¹
N. Rupp¹

B-Flow zur verbesserten sonographischen Beurteilung von Dialyse-Shunt-Stenosen

Improved Evaluation of Stenoses of Hemodialysis Fistulas by B-Flow Ultrasound

Zusammenfassung

Ziel: Es sollte überprüft werden, inwieweit die noch neue Technik des B-Flow eine verbesserte sonographische Flusserschassung bei stenosierte Hemodialyseshunt ermöglicht. **Material und Methode:** Bei 50 Patienten (im Mittel 58 Jahre) mit Brescia-Cimino-Shunts (27 radiale, 23 cubitale A-V-Fisteln) wurden prospektiv Untersuchungen mit der i.a. DSA und dem GefäÙultraschall durchgeföhrt. Voraussetzung für die Untersuchungen waren ein Flussvolumen < 400 ml/min, eine vermutete hämodynamisch relevante Stenose im Bereich der Anastomose oder der Shuntvenen. Die Ultraschalluntersuchungen erfolgten mit einem Multifrequenzschallkopf (5 – 10 MHz, Logiq 700, GE), die Flussdetektion mit der farbkodierten Duplexsonographie (FKDS) und dem B-Flow. **Ergebnisse:** In 25 Fällen lag eine mindestens 50%ige Anastomosenstenose vor. In den übrigen 25 Fällen fanden sich Stenosen der Shuntvenen. Messungen zur Bestimmung des Restlumens bei den Anastomosenstenosen ergaben für die i.a. DSA Werte von 1,47 – 3,43 mm (Mittelwert: 2,3 mm), für das B-Bild Werte von 1,57 – 3,73 mm (Mittelwert: 2,6 mm). Die Werte für die FKDS betragen 1,97 – 4,17 mm (Mittelwert: 2,9 mm) und für den B-Flow 1,43 – 3,47 mm (Mittelwert: 2,3 mm). Das höchste Maß der Übereinstimmung wurde im Vergleich zur i.a. DSA mit dem Brightness-Mode des B-Flow erreicht ($r = 0,994$). Im B-Flow kam es zu keiner GefäÙüberzeichnung in der Stenose und deutlich weniger Flussartefakten. Auch bei Knickstenosen gelang die intra- und poststenotische Flussdetektion im Vergleich zur FKDS deutlich winkelumabhängiger. Mit dem B-Flow waren echoarme Plaques und eine Neointimaprolieration deutlich besser nachweisbar. Ebenso gelang es, exzentrische Narbenstenosen, Intimasegel oder echoarme Thromben, deren Nachweis mit der DSA

Abstract

Purpose: To evaluate the new technique of B-flow ultrasound in assessing stenoses of hemodialysis fistulas. **Materials and Methods:** 50 patients (mean age 58 years) with Brescia-Cimino-Shunts (27 shunts of the radial and 23 of the cubital artery) were prospectively assessed with intraarterial DSA and vascular ultrasound by independent examiners. Eligibility for the study was a shunt-volume of less than 400 ml/min and an angiographically suspected hemodynamically significant stenosis of the anastomosis or of shunt veins. Sonography was performed with a multifrequency ultrasound probe (5 to 10 MHz, Logic 700, GE) using B-mode, color coded Doppler sonography (CCDS) and B-flow technique. **Results:** Anastomotic stenosis and stenosis of the shunt veins were equally distributed, found in 25 patients each. The measurements of the residual lumen of the 25 anastomotic stenoses were 1.47 to 3.43 mm (average: 2.3 mm) for intraarterial DSA, 1.57 to 3.73 mm (average: 2.6 mm) for B-mode ultrasound, 1.97 to 4.17 mm (average: 2.9 mm) for CCDS, 1.43 to 3.47 mm (average: 2.3 mm) for B-flow technique in the brightness mode and 1.6 to 3.47 mm (average: 2.4 mm) for B-flow technique in the B-mode. The brightness mode of the B-flow correlated best with intraarterial DSA ($r=0.994$), with a significantly lower correlation between CCDS and intraarterial DSA. B-flow displays less vascular distortion within the stenosis and fewer flow artifacts. Even in angulated stenoses, the detected intra- and poststenotic flow was markedly less angle-dependent in comparison with CCDS. B-flow clearly facilitates the visualization of hypochoic plaques and intima proliferation. Furthermore, eccentric cicatricial stenoses, intima flaps or hypochoic thrombi, which were not seen with DSA or B-mode, showed improved visualization in

Institutsangaben

¹ Institut für Röntgendiagnostik, Klinikum Passau
² Institut für Radiologie, Sonographie und Nuklearmedizin, Pirmasens

Korrespondenzadresse

Dr. med. Ernst Michael Jung · Institut für Röntgendiagnostik, Klinikum Passau · Bischof-Pilgrim-StraÙe 1 · 94032 Passau · Tel.: 0851-5300-2366 · Fax: 0851-5300-2202 · E-mail: jung@fmi.uni-passau.de

Bibliografie

Fortschr Röntgenstr 2003; 175: 387–392 · © Georg Thieme Verlag Stuttgart · New York · ISSN 1438–9029

und mit dem B-Bild nicht gelang, deutlich besser als mit der FKDS abzugrenzen. **Schlussfolgerung:** Der B-Flow erleichtert die Beurteilung der Morphologie und des lokalen Stenosegrades bei Hämodialyseshunt. Die Flussdetektion gelingt mit deutlich weniger Artefakten und winkelnunabhängiger. Dies bietet die Chance für eine verbesserte Interventionsplanung.

comparison with CCDS. **Conclusion:** Ultrasound B-flow makes it easier to assess the morphology and the local degree of stenotic hemodialysis fistulas. Flow detection is achieved with fewer artifacts and reduced angle dependence. This opens the way for better planning of interventional therapy.

Key words

B-flow · Brescia-Cimino-Shunt · hemodialysis fistula · shunt stenosis · vascular ultrasound

Einleitung

Will man bei Hämodialyseshunt einen drohenden Verschluss vermeiden, so gilt es, möglichst frühzeitig stenosierende Gefäßwandveränderungen, insbesondere der Anastomose und des venösen Schenkels, zu erkennen. Verschlussraten von bis zu 45% innerhalb eines Jahres bei vermindertem Volumenfluss rechtfertigen ein sonographisches Screening [1–10]. Die farbkodierte Duplexsonographie (FKDS) ermöglicht nichtinvasiv eine Flussbeurteilung bei Hämodialyseshunt [11–15]. Durch häufige Punktionen und nach radiologischen Interventionen steigt das Risiko für hämodynamisch relevante Shuntstenosen. Dabei spielen die neointimale Proliferation und das Entstehen appositioneller Thromben eine entscheidende Rolle. Während sich Komplikationen wie die Ausbildung einer Stenose der Shuntvene, eine Shuntvenenthrombose oder ein venöses Aneurysma sicher mit der FKDS diagnostizieren lassen, gestaltet sich die quantitative Beurteilung einer Anastomosenstenose schwieriger [1,5,15]. Hierzu sind hämodynamische Parameter, wie beispielsweise die maximale systolische Spitzengeschwindigkeit, nur bedingt geeignet [1,4,5,11]. In den meisten Fällen gelingt die direkte Flussbeurteilung nicht, da es durch Vibrationsartefakte zu einer deutlichen Gefäßüberzeichnung kommt [11,16].

Ziel unserer Untersuchung war es zu überprüfen, inwieweit es durch den B-Flow gelingt, eine Anastomosenstenose vergleichbar der i. a. DSA zu erfassen.

Material und Methode

Es wurden prospektiv bei 50 Patienten mit Hämodialyseshunt im Alter zwischen 47 und 65 Jahren (im Mittel 58 Jahre) Anastomosenstenosen oder Stenosen der Shuntvenen durch unabhängige Untersucher mit dem Gefäßultraschall erfasst und mit den Ergebnissen aus der nachfolgenden i. a. DSA verglichen. In 27 Fällen handelte es sich um eine radiale, in 23 Fällen um eine cubitale AV-Fistel. In 5 Fällen lag ein Goretexterponat vor. Voraussetzung für die Untersuchungen war ein deutlich vermindertes Shuntvolumen von unter 400 ml/min.

Die sonographische Beurteilung der AV-Fisteln erfolgte mit Hilfe eines Multifrequenzschallkopfes (5–10 MHz, Logiq 700, GE) im B-Bild, mit der FKDS und verschiedenen Modalitäten des B-Flow. Die B-Flow Technik beruht auf einer verbesserten Echoamplitudendarstellung, wobei zwei bis vier Pulssequenzen auf einer Bildlinie nacheinander abgegeben werden. Die beiden eingehenden Echosequenzen beinhalten für jeden Bildpunkt je ein Echo-

signal von einer bestimmten Stärke, der Echoamplitude. Die Amplituden werden voneinander subtrahiert. Dieser Subtraktionsvorgang ohne Dopplerinformation ist das bildgebende Prinzip des B-Flow. Im Gegensatz zur FKDS besteht eine deutlich verminderte Winkelabhängigkeit. In der Modalität des Brightness-Mode kann die Hintergrundinformation des B-Bildes unterdrückt werden, so dass eine maximale Flussdetektion erfolgt. Die Modalität mit gleichzeitiger Erfassung von Bild- und Flussinformation ermöglicht eine deutlich verbesserte Erfassung der Gefäßwandstrukturen und des umgebenden Gewebes [17–19].

Für die Flussdetektion im B-Flow wurde eine möglichst hohe Bildrate gewählt, die Fokuszonen möglichst nahe den Gefäßen positioniert. Für den Dynamikbereich und die Bildkorrelation wurde ein mittlerer Bereich gewählt und ein übermäßiges Rauschen vermieden, so dass auch die Abgrenzung des Intima-Medialkomplexes der zuführenden Shuntarterie ermöglicht wurde. Die Option einer automatischen Flussoptimierung durch Justieren der Schwellenwerte wurde für alle Gefäßultraschallmodalitäten zusätzlich genutzt. Bei der Flussdarstellung mit der FKDS wurde versucht, durch Anpassung der Pulsrepetitionsfrequenz (PRF) (bis 10 KHz), des Color-Gain (40–50) und des Wandfilters (150–200 Hz) an hohe Flussraten (maximale Flussgeschwindigkeiten bis zu 580 cm/s) eine Gefäßüberzeichnung und ein Aliasing zu vermeiden. Zusätzlich wurden unter möglichst optimalen Einschallwinkeln von 30–60 Grad Geschwindigkeitsmessungen im Bereich der anastomosennahen Anteile der Arterie in der Anastomose und dem anastomosennahen Anteil der Shuntvene durchgeführt. Unter Berücksichtigung des Gefäßdurchmessers im venösen Schenkel war eine Bestimmung des mittleren Blutvolumenflusses pro Zeiteinheit (Flow) möglich [15].

Für die Beurteilung von hämodynamisch relevanten Veränderungen der Shuntvenen oder im Bereich der Oberarmvenen wurden bei der Flussdarstellung mit der FKDS die Flussparameter auf einen niedrigen venösen Fluss mit entsprechend niedriger PRF und im B-Flow auf einen mittleren Geschwindigkeitsbereich angepasst. Dabei erfolgte eine kontinuierliche Flussbeurteilung im Längs- und Querschnitt von der Anastomose bis zur V. subclavia.

Die i. a. DSA der Dialyseshunt erfolgte mit Hilfe einer arteriellen Feinnadelpunktion der A. brachialis. Die AV-Fistel wurde in mindestens drei verschiedenen Projektionen möglichst ohne Überlagerung dargestellt. Der venöse Abstrom wurde bis zur V. cava superior erfasst. Die Diameterbestimmungen der arteriovenösen Anastomose wurden mit einem speziellen digitalen Messprogramm mit automatischer Kalibrierung während verschiedener Projektionen unter Berücksichtigung des Vergrößerungsfaktors

vorgenommen (Multistar Plus T.O.P.[®], Siemens). Die Ergebnisse mindestens dreier Messungen in drei verschiedenen Projektionen lieferten die Referenzwerte für die sonographischen Messungen. Diese wurden im Längs- und Querschnitt im Bereich der Anastomose zur Erfassung des minimalen Durchmessers im Vergleich zum prästenotischen Lumen durchgeführt. Der jeweils minimale durchströmte Durchmesser in der Stenose wurde dokumentiert. Die Mittelwerte dreier Messungen wurden verglichen.

Die statistische Auswertung mit Vergleichsbeurteilung der Mittelwerte für das Restlumen erfolgte mit einem t-Test für unverbundene Stichproben.

Ergebnisse

Für die hämodynamischen Flussparameter ergaben sich bei der winkelkorrigierten Flussmessung in der A. radialis/A. brachialis Werte für die maximale systolische Spitzengeschwindigkeit von 110–180 cm/s, für die enddiastolische Geschwindigkeit von 25–60 cm/s und für die mittlere Flussgeschwindigkeit von 49–87 cm/s. Im Bereich der Shuntanastomosen lagen die Werte für die maximale systolische Spitzengeschwindigkeit bei 370–580 cm/s, für die enddiastolische Flussgeschwindigkeit bei 90–250 cm/s und für die mittleren Flussgeschwindigkeiten bei 220–270 cm/s. Für die anastomosennahen Messungen im Bereich des venösen Shuntschenkels ergaben sich Werte von 28–60 cm/s für die maximale systolische Spitzengeschwindigkeit, für die enddiastolische Geschwindigkeit von 17–25 cm/s und für die mittleren Flussgeschwindigkeiten von 25–49 cm/s. Damit ergaben sich für den mittleren Blutvolumenfluss pro Zeiteinheit Werte von 376–512 ml/min (Mittelwert: 434 ml/min).

In 25 Fällen ergab sich in allen Ultraschallmodalitäten ein Restlumen von mindestens 4 mm im Bereich der Shuntanastomose. Die maximale Flussbeschleunigung betrug bis zu 280 cm/s in der FKDS. Auch in der DSA fanden sich in diesen Fällen keine relevante Anastomosenstenose, jedoch eine deutliche Lumenreduktion des venösen Schenkels und Stenosen der Oberarmvenen in 5 Fällen, die sonographisch in allen Fällen mit der FKDS und dem B-Flow nachzuweisen waren. In 7 Fällen lagen venöse Aneurysmen mit einem maximalen Querdurchmesser von > 1,5 cm vor.

In 25 Fällen waren Anastomosenstenosen mit einer mindestens 50%igen Lumenreduktion nachzuweisen. Mit der FKDS konnten in diesen Fällen maximale Flussgeschwindigkeiten intra- und poststenotisch von > 500 cm/s bestimmt und ein deutliches Aliasing nachgewiesen werden. Die Messungen zur Bestimmung des intrastenotischen Durchmessers in den 25 Fällen mit einer mindestens 50%igen Anastomosenstenose ergaben für die i.a. DSA Werte von 1,47–3,43 mm (Mittelwert: 2,33 mm, ± 0,5 mm) und Werte von 1,57–3,73 mm (Mittelwert: 2,56 mm, ± 0,52 mm) für das B-Bild. Die Messungen des intrastenotischen Durchmessers ergaben für die FKDS Werte von 1,97–4,17 mm (Mittelwert: 2,88 mm, ± 0,55 mm) für den Brightness-Mode des B-Flow-Wertes von 1,43–3,43 mm (Mittelwert 2,27 mm ± 0,5 mm) und für den B-Flow mit B-Bildinformation Werte von 1,6–3,47 mm (Mittelwert: 2,37 mm, ± 0,5 mm). Das höchste Maß der Übereinstimmung

für die Bestimmung des Restlumens im Vergleich zur DSA wurde für den Brightness-Mode im B-Flow ($r = 0,994$) und dem B-Flow mit B-Bildinformation ($r = 0,992$) erreicht. Gegenüber dem B-Bild ($r = 0,935$) wurde bei den Messungen mit der FKDS eine schlechtere Übereinstimmung ($r = 0,913$) erreicht (Abb. 1, 2).

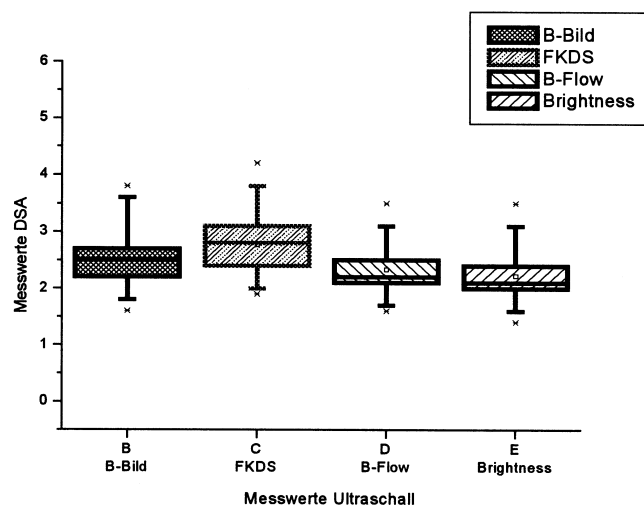


Abb. 1 Zusammenstellung von Mittelwert und Streuung für die Bestimmung des Restlumens bei einer Anastomosenstenose.

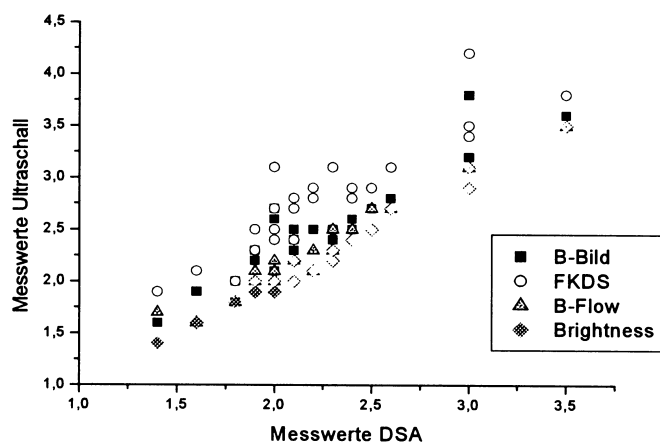


Abb. 2 Zusammenhangsanalyse B-Bild, FKDS und B-Flow mit der DSA für die Bestimmung des Restlumens bei einer Anastomosenstenose.

In den Fällen mit zirkulären echoarmen Veränderungen im B-Bild, die auf eine neointimale Proliferation hindeuteten (15/21) oder mit echoarmen exzentrischen Thromben (6/21) ergaben sich im Mittel um 0,8 mm höhere Werte für die Messungen im B-Bild gegenüber der DSA. In den meisten Fällen konnten diese echoarmen Veränderungen erst durch die gleichzeitige Flussdarstellung und B-Bild-Information im B-Flow erkannt werden.

Ebenso erfasste das B-Bild teilweise narbig bedingte, echoarme, teilweise segelförmige Wandveränderungen oder echoarme Thromben der Shuntvenen (11/25) nicht. Während die i.a. DSA in 4/11 Fällen noch exzentrische Kontrastmittelaussparungen erkennen ließ, waren hier lediglich mit dem B-Flow diese echoarmen Wandveränderungen vom Lumen und der Gefäßwand ab-

zugrenzen. Insbesondere bei venösen Aneurysmen (7/25) gelang nur mit dem B-Flow bei teilweise deutlich elongierten Gefäßen die Abgrenzung zwischen noch durchströmten Lumen und Thromben. Mit der FKDS gelang dies nur bedingt, da deutliche Vibrationsartefakte zu einer Überzeichnung der gefäßwandnahen Strukturen führten.

Mit der FKDS gelang ohne Kompression der Shuntvenen die gleichzeitige Erfassung hoher turbulenter Flussanteile im Bereich einer Anastomosenstenose und niedriger venöser Flussanteile poststenotisch nur mit deutlicher Gefäßüberzeichnung. Bei hochgradigen Stenosen der Anastomose oder auch des abführenden Schenkels kam es bei der Flussdarstellung mit der FKDS auch bei hoher Pulsrepetitionfrequenz (PRF) zu deutlichen Vibrationsartefakten. Diese Artefakte wurden im B-Flow vermieden und ermöglichten eine exaktere Abgrenzung des Restlumens. Bei deutlicher Elongation, Knickstenosen und exzentrischen echoarmen hochgradigen Stenosen ermöglichte die FKDS nur eine abschnittsweise winkeloptimierte Flussdetektion, teilweise mit deutlichen Pulsationsartefakten. Mit dem B-Flow gelang in diesen Fällen eine deutlich bessere intra- und poststenotische Flusserschaffung mit geringeren Artefakten, auch noch unter fast senkrechtem Schallwinkel (Abb. 3–5).

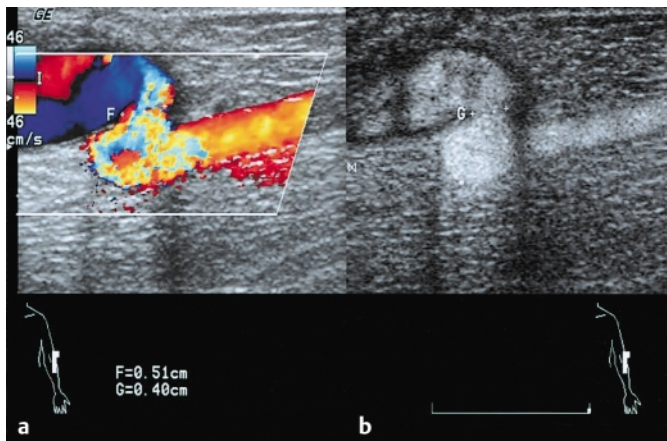


Abb. 3 Deutliche Elongation mit Knickstenose der Shuntanastomose. Vibrationsartefakte in der FKDS (a). Flussdetektion mit verbesserter B-Bild-Information im B-Flow (b) bei schmalen Neointimasäum.

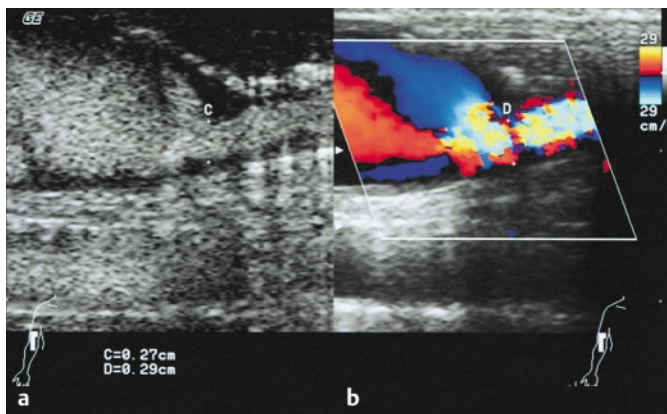


Abb. 4 Exzentrische, segelförmige Anastomosenstenose. Deutliche Turbulenzen und Aliasing in der FKDS (b). Im B-Flow gleichzeitige Flussdetektion und verbesserte B-Bild-Information. Exaktere Abgrenzbarkeit der echoarmen stenosierenden Wandveränderungen (a).

Diskussion

Eine frühzeitige Erfassung relevanter Stenosen von Hämodialyseshuntun eröffnet die Möglichkeit einer erfolgreichen perkutanen Dilatation [1,7–9,20,21]. Neben einer Einengung der Shuntvene birgt insbesondere ein verminderter Einstrom infolge einer Einengung der Anastomose die Gefahr eines Shuntverschlusses mit der Notwendigkeit einer operativen Korrektur [1,7]. Infolge unzureichender Antikoagulation und bei zunehmender neointimaler Proliferation besteht die Gefahr einer appositionellen Thrombusbildung [1,5,11,21]. Als weitere hämodynamisch relevante Komplikationen können sich Pseudoaneurysmen mit intraluminalen Thromben der Shuntvene und Intimadissekate der zuführenden Arterie oder der Anastomose infolge von Punktionen oder einer endoluminalen Intervention ausbilden [10,11]. Zur nichtinvasiven Diagnostik wird der Gefäßultraschall eingesetzt. Der Stenosegrad, der für den Zeitpunkt der Intervention wichtig ist, kann nicht immer zuverlässig sonographisch beurteilt werden, so dass teilweise eine Diagnostik durch die i.a. DSA notwendig wird. In unserem Institut werden bei Gefäßultraschalluntersuchungen bereits routinemäßig auch die verschiedenen noch neuartigen Modalitäten einer sonographischen Flussdetektion mit dem B-Flow eingesetzt [18,19]. Erste Untersuchungen mit dem B-Flow zur Beurteilung hämodynamisch wirksamer Stenosen von Hämodialyseshuntun wurden mit der FKDS und der i.a. DSA verglichen.

Bei der Beurteilung der Hämodynamik eines Hämodialyseshuntun kommt der FKDS bisher entscheidende Bedeutung zu. Dabei gilt es aber nicht nur eine deutliche Verminderung des Shuntvolumens zu erkennen, sondern auch die Anastomose in Bezug auf ihre Morphologie und den Stenosegrad zu beurteilen. Diesbezüglich erweist sich die Bestimmung der maximalen Flussgeschwindigkeiten, des arteriellen oder venösen Volumenflusses als unzuverlässig, da eine deutliche Winkelabhängigkeit der Messungen besteht und sich durch Kompression die Gefäßkaliber deutlich ändern können. Zwar deutet eine maximale systolische Flussgeschwindigkeit von >400 cm/s in den meisten Fällen auf eine hochgradige Stenose hin [1,5,11], dennoch finden sich in Fällen mit hohem Volumenfluss vergleichbare Werte auch ohne eine relevante Anastomosenstenose [2,4,7,11].

Die Charakterisierung der Morphologie einer Anastomosenstenose gelingt mit der FKDS aufgrund der Artefakte bei der Farbkodierung nur bedingt [11]. Insbesondere Vibrationsartefakte bei hochgradigen Stenosen führen zu einer Überzeichnung der Wandstrukturen in der FKDS und damit zu der Annahme eines deutlich weiteren Lumens. Bei bereits relevanter Anastomosenstenose werden nachgeschaltete venöse Stenosen bezüglich ihrer hämodynamischen Relevanz oftmals unterschätzt.

Im B-Bild kann besonders mit einem hochauflösenden Linearschallkopf der Nachweis einer Intimahyperplasie gelingen, echoarme appositionelle Thromben können aber nicht sicher erfasst werden. Der Vorteil der noch neuartigen Flussdarstellung mit dem B-Flow liegt darin, dass auch bei hochgradiger Lumeneinengung eine Gefäßüberzeichnung vermieden wird [17–19]. Darüber hinaus gelingt es, hohe und niedrige Flussanteile ohne Gefäßüberzeichnung oder Pulsationsartefakte gleichzeitig zu erfassen. Da der B-Flow auch unter 90-Grad-Winkeln eine Flussdetek-

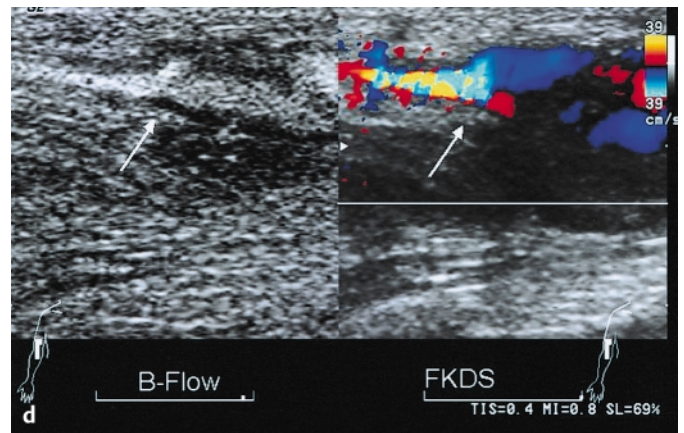
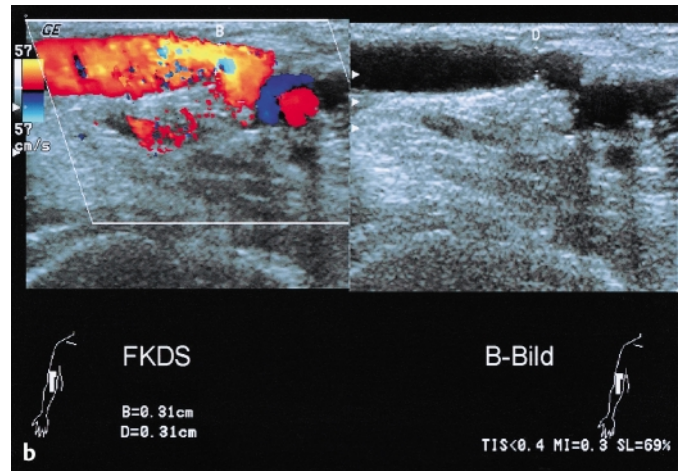
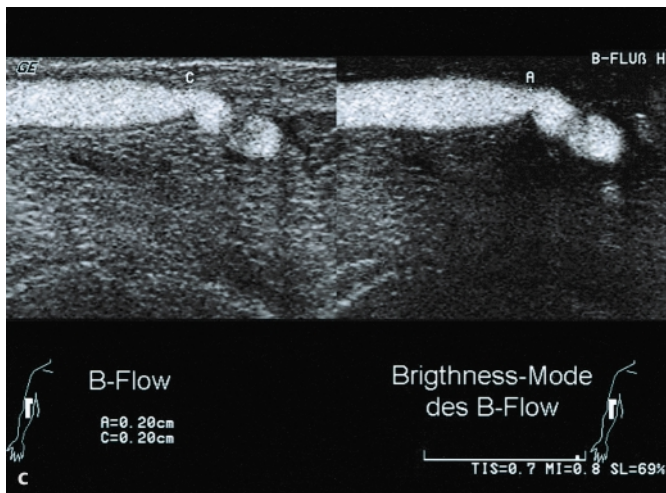
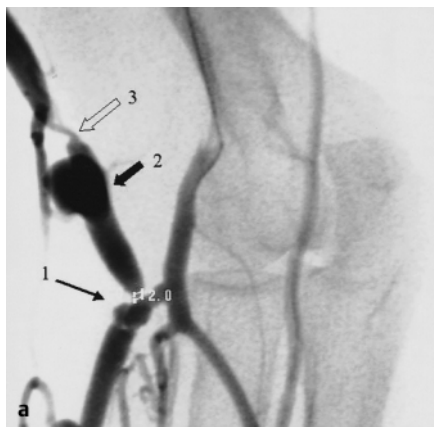

Abb. 5 (a) Cubitaler Hämodialyse-Shunt: i.a. DSA Anastomosostenose (\rightarrow), Restlumen 2 mm, venöses Aneurysma (\leftarrow) und Shuntvenostenose (\Leftarrow). (b) Venöse Stenose: \leftarrow Flussdetektion mit der FKDS und im B-Flow. Nur im B-Flow sind die echoarmen appositionellen Wandveränderungen nachweisbar. (c) Beim gleichen Patienten:

Darstellung der Anastomose im B-Bild und mit der FKDS. Deutliche Turbulenzen, Aliasing und Vibrationsartefakte in der FKDS. (d) Flussdarstellung bei Anastomosostenose im B-Flow. Im Subtraktionsbild des Brightness-Mode der B-Flow-Erfassung des Restlumens vergleichbar der i.a. DSA ohne Überzeichnung (Durchmesser 2 mm).

tion ermöglicht, wird die Flussdarstellung bei elongierten Gefäßen und Knickstenosen erleichtert.

Eine gegenüber dem Power Mode deutlich verbesserte Amplitudendarstellung im B-Flow beruht auf der Möglichkeit, nur die Signale von bewegten Partikeln darzustellen, während umgebende Strukturen subtrahiert werden [17]. Damit gelangen insbesondere im Brightness-Mode des B-Flow eine der DSA vergleichbare Flussdarstellung und ein hohes Maß der Übereinstimmung bei der Bestimmung des Restlumens einer relevanten Stenose der Shuntanastomose.

Es deutet sich an, dass eine Darstellung der Anastomose im B-Flow mit simultaner B-Bild-Erfassung im Vergleich zur alleinigen Flussdarstellung im Brightness-Mode das Ausmaß einer neointimalen Hyperplasie viel deutlicher erfassen kann, als dies bisher mit der FKDS oder dem Power-Mode möglich war. Lediglich ausgeprägte Verkalkungen erschweren weiterhin eine intrastenotische Flussdarstellung. Im Gegensatz zum B-Bild gelingt es mit dem B-Flow deutlich besser, Intimasegel abzugrenzen. Dies betrifft dann auch venöse Stenosen mit teilweise segelartigen Wandveränderungen, die zu Thrombosen führen. Die winkelun-

abhängigere Flussdarstellung im B-Flow ermöglicht darüber hinaus auch eine verbesserte Darstellung der wandnahen Flussphänomene bei Pseudoaneurysmen. Die verbesserte Darstellung der Morphologie durch die modernen Ultraschallverfahren bietet in Kombination mit der MR-Angiographie auch die Möglichkeit für sonographisch gezielte perkutane Interventionen, insbesondere auch bei zunehmender Neointimaproliferation mit drohender Rezidivstenose [5, 20, 22].

Schlussfolgerungen

Der B-Flow erleichtert die sonographische Flussdarstellung im Bereich der Shuntanastomose, das Erkennen echoarmer Wandveränderungen und die Beurteilung des lokalen Stenosegrades bei Hämodialyseshunts. Dies bietet die Chance für ein verbessertes sonographisches Screening und die Interventionsplanung. Eine neointimale Proliferation oder Narben an der Anastomose, Segelbildungen und venöse Stenosen lassen sich sicherer diagnostizieren und damit eröffnet sich die Möglichkeit, durch perkutane Dilatation einen thrombotischen Shuntverschluss zu vermeiden.

Literatur

- ¹ Dumars MC, Thompson WE, Bluth EI, Lindberg JS, Yoselevitz M, Meritt CRB. Management of suspected hemodialysis graft dysfunction: usefulness of diagnostic US. *Radiology* 2002; 222: 103 – 107
- ² Windus DW, Vesely TM. Flow in hemodialysis grafts after angioplasty: do radiologic criteria predict success? *Kidney Int* 2001; 59 (5): 1974 – 1978
- ³ Goldfeld M, Koifman B, Loberant N, Krowl I, Haj M. Distal arterial flow in patients undergoing upper extremity shunting: a prospective study using Doppler sonography. *AJR Am J Roentgenol* 2000; 175 (2): 513 – 516
- ⁴ de Vita MV, Ky AJ, Fried KO, Vogel FE, Michelis MF. Assessment of sonographic venous peak systolic velocity in detecting hemodialysis arteriovenous graft stenosis. *Am J Kidney Dis* 2000; 36 (4): 797 – 803
- ⁵ Older RA, Gizzienski TA, Wilkowski MJ, Angle JF, Cote DA. Hemodialysis access stenosis: early detection with color Doppler US. *Radiology* 1998; 207: 161 – 164
- ⁶ Wittenberg G, Schindler T, Tschammler A, Kenn W, Hahn D. Wertigkeit der farbkodierten Duplexsonographie bei der Beurteilung von Armgefäßen-Arterien und Hämodialyseshunt. *Ultraschall Med* 1998; 19 (1): 22 – 27
- ⁷ Kanterman RY, Vesly TM, Pilgram TK, Guy BW, Windus DW, Picus D. Dialysis access grafts: anatomic location of venous stenosis and results of angioplasty. *Radiology* 1995; 195: 135 – 139
- ⁸ Vorwerk D, Günther RW, Schürmann K, Sohn M. Perkutane Behandlungsmöglichkeiten beim thrombotischen Verschluss von Brescia-Cimino-Dialyseshunts. *Fortschr Röntgenstr* 1995; 162,3: 236 – 240
- ⁹ Bohndorf K, Gladziwa U, Kistler D, Kretschmer K-H, Vorwerk D, Sieberth HG, Günther RW. Rekanalisation von stenosierte oder verschlossenen Hämodialyseshunts. *Fortschr Röntgenstr* 1993; 158: 525 – 531
- ¹⁰ Landwehr PA, Tschammler A, Schäfer RM, Lackner K. Wertigkeit der farbkodierten Duplexsonographie des Dialyseshunts. *Fortschr Röntgenstr* 1990; 153: 185 – 191
- ¹¹ Walker G, Kubale R. Hämodialyseshunt. Kubale/Stiegler: Farbkodierte Duplexsonographie, Thieme 2002; 15: 353 – 370
- ¹² Vorwerk DR, Günther W, Bohndorf K, Asgarzadeh A, Borchers K. Farbkodierte Duplexsonographie (Angiodynographie) in der Beurteilung arteriovenöser Shunts. *Fortschr Röntgenstr* 1998; 148: 265 – 268
- ¹³ de Marchi S, Falletti E, Giacomello R, Stel G, Cecchin E, Sepiacchi G, Borlotti N, Zanello F, Gonono F, Bartoli E. Risk factors for vascular disease and arteriovenous fistula dysfunction in hemodialysis patients. *J Am Soc Nephrol* 1996; 7 (8): 1169 – 1177
- ¹⁴ Malolovrh M. Non-invasive evaluation of vessels by duplex sonography to construction of arteriovenous fistulas for haemodialysis. *Nephrol Dial Transplant* 1998; 13 (1): 125 – 129
- ¹⁵ Wittenberg G, Landwehr P, Moll R, Tschammler A, Buschmann B, Krahe TH. Interobserver-Variabilität von Dialyseshuntflussmessungen mit der farbkodierten Duplexsonographie. *Fortschr Röntgenstr* 1993; 159,4: 375 – 378
- ¹⁶ Arning C. Perivaskuläre Gewebsvibrationen: ein Kriterium hochgradiger Stenosen der A. carotis interna. *Ultraschall in Med* 2001; 22: 62 – 65
- ¹⁷ Weskott H-P. B-Flow – eine neue Methode zur Blutflussdetektion. *Ultraschall in Med* 2000; 21: 59 – 65
- ¹⁸ Jung EM, Kubale R, Clevert D-A, Lutz R, Rupp N. B-Flow und kontrastmittelverstärkter Power Mode mit Optison – präoperative Diagnostik der hochgradigen Stenose der A. carotis interna. *Fortschr Röntgenstr* 2002; 174: 62 – 69
- ¹⁹ Jung EM, Lutz R, Clevert D-A, Rupp N. B-Flow – sonographische Beurteilung und Therapie femoraler Pseudoaneurysmen. *Fortschr Röntgenstr* 2001; 173: 805 – 809
- ²⁰ Wittenberg G, Kellner M, Kenn W, Obert A, Schultz G, Trusen A, Tschammler A, Gotz R, Hahn D. Erste Erfahrungen mit der Dilatation von Dialyseshunts unter farbkodierter Duplexsonographischer Kontrolle. *Fortschr Röntgenstr* 1996; 161 (1): 38 – 41
- ²¹ Vorwerk D, Guenther RW, Mann H, Bohndorf K, Keulers P, Alzen G, Sohn M, Kistler D. Venous stenosis and occlusion in hemodialysis shunts: follow-up results of stent placement in 65 patients. *Radiology* 1995; 195: 140 – 146
- ²² Gutberlet M, Venz S, Kahl A, Ehrenstein T, Puls R, Hosten N, Frei U, Felix R. Flussquantifizierung in Hämodialyseshunts mittels Phasenkontrast-Magnetresonanztangiographie (PC-MRA). *Fortschr Röntgenstr* 1998; 169 (2): 163 – 169