

### Malignes Pleuramesotheliom: Manifestation ein Jahr nach Pneumothorax und partieller parietaler Pleurektomie

Aktuell fiel der 64-jährige Patient mit einem neu aufgetretenen Pleuraerguss links auf. Ein Jahr zuvor waren wegen eines Pneumothorax links (Abb. 1) eine atypische Lungenparenchymresektion aus dem Segment S1 sowie eine partielle parietale Pleurektomie durchgeführt worden. Das damals angefertigte Computertomogramm sowie das histopathologisch untersuchte Resektat ergaben keinen Hinweis auf ein Pleuramesotheliom; histopathologisch zeigte sich lediglich eine granulierende und fibrosierende Pleuritis. Aus der Vorgeschichte sind 25 Packungsjahre Zigarettenrauchen und eine ca. 50 Jahre zurückliegende Asbestexposition in der Lehrzeit als Heizungsbauinstallateur bekannt. Im Computertomogramm des Thorax sah man jetzt neu aufgetretene knollige Pleuraverdickungen (Abb. 2) aller drei Thorax-

etagen mit Eindringen in den Interlobärsplatt – typisch für ein Pleuramesotheliom – und einer Schrumpfung des linken Hemithorax. In der thorakoskopisch entnommenen Biopsie bestätigte sich ein epitheliales malignes Pleuramesotheliom (Abb. 3). Die Diagnose des Pleuramesothelioms ist eine Synopsis aus klinischen, bildgebenden und histopathologischen Befunden (1). Das typische Muster der Pleuraverdickung im Computertomogramm ist oft richtungsweisend. Auch die häufig zutreffende Anamnese mit jahrzehntelang zurückliegender Asbestexposition ist ein wertvoller Baustein in der Diagnosefindung.

### Literatur

<sup>1</sup> Sohrab S, Konietzko N. Diagnostik und Stadieneinteilung des malignen Pleuramesothelioms. *Pneumologie* 2002; 56: 382 – 387

Dr. med. Georg P. Glattki, Prof. Dr. med. U. Costabel  
Ruhrlandklinik, Abt. Pneumologie – Allergologie  
Tüschener Weg 40  
45239 Essen

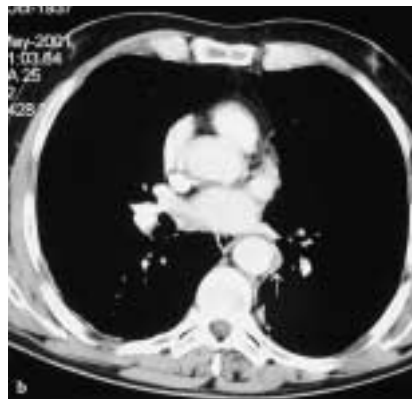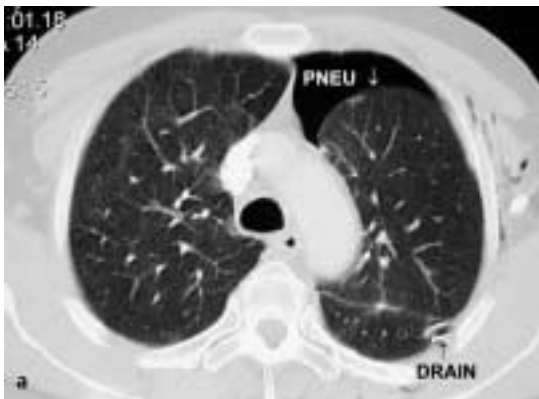


Abb. 1 a CT-Thorax (vom 4.5.01), Lungenfenster, mit Darstellung des Pneumothorax links bei teilkollabierter Lunge (Pfeil oben im Bild) und nach Drain-Anlage (Pfeil unten im Bild).

b CT-Thorax (vom 4.5.01), Weichteilfenster. Umschriebene schwierige Pleuraveränderungen links noch ohne Hinweis auf ein Pleuramesotheliom (Pfeil).

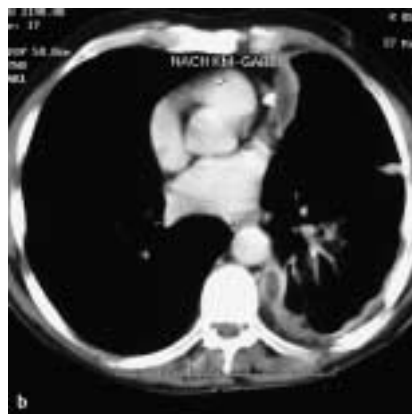
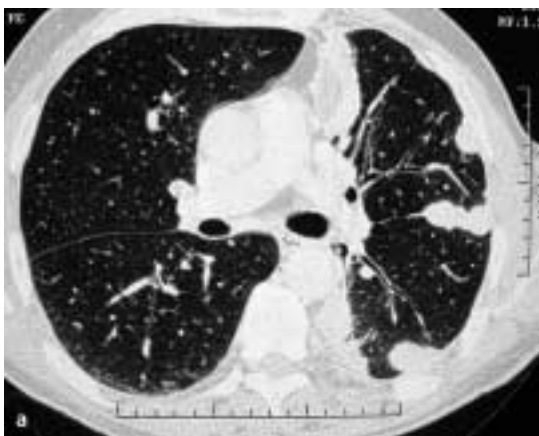
Abb. 2 a HR-CT-Thorax (vom 27.5.02) mit Darstellung der neu aufgetretenen, multiplen grobknotigen Pleuraverdickungen links mit Eindringen in den Interlobärsplatt, typisch für ein Pleuramesotheliom. Erhebliche Schrumpfung des linken Hemithorax.

b CT-Thorax (vom 27.5.02), Weichteilfenster. Neu aufgetretene knotige Pleuraverdickungen links.

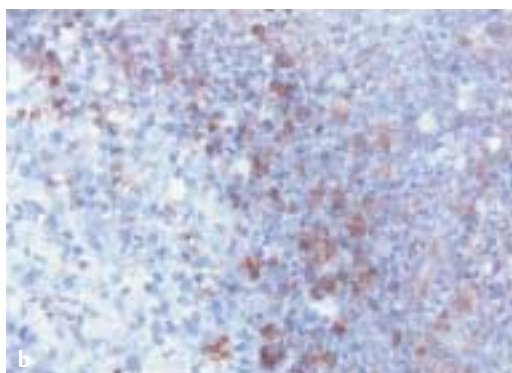
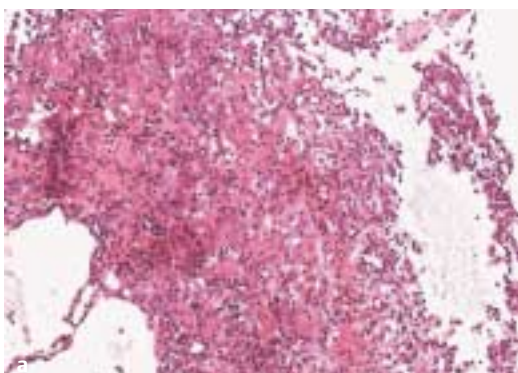


Abb. 3 a Histologie (HE-Färbung 200×): Morphologisches Bild des epithelialen malignen Pleuramesothelioms (Prof. Dr. med. K. Morgenroth, Abt. Pathologie, Ruhr-Universität Bochum).

b Immunhistochemie: Positive Reaktion auf Calretinin. Reaktion auf CEA war negativ (Prof. Dr. med. K. Morgenroth, Abt. Pathologie, Ruhr-Universität Bochum).