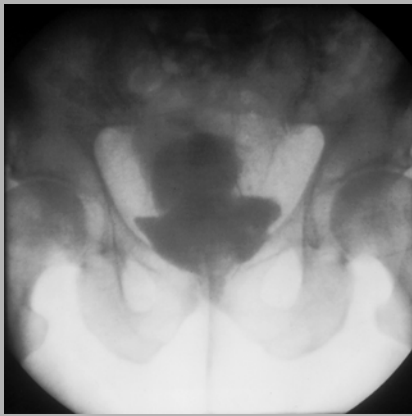
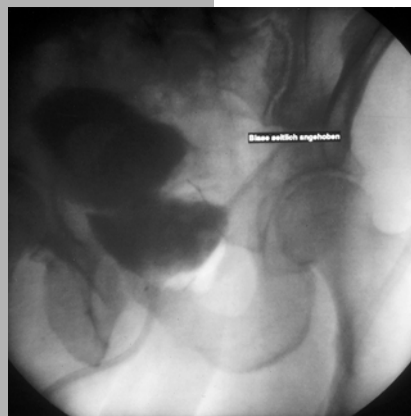

Uro Quiz

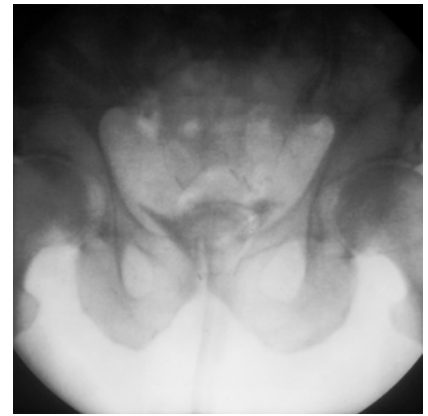
Ein 69-jähriger Patient wurde vom niedergelassenen Urologen zur radikalen Prostatektomie bei PSA-Erhöpfung und histologisch gesicherten PCA eingewiesen. Im ambulant angefertigten CT des Abdomens und der Knochenszintigraphie ergab sich kein Anhalt für eine Organ- oder Knochenfiliarisierung. In der Vorgeschichte wurde eine BPH mit hohen Restharnwerten erwähnt, die vor einigen Jahren mittels einer TUR-Prostata behandelt wurde. Nach der üblichen präoperativen Vorbereitung führten wir die retropubische radikale Prostatektomie durch. Histologie: (pT2a,N0,R0, Gleason-Grad 4+3 = 7). Der postoperative Verlauf war klinisch unauffällig. Am 14. postoperativen Tag nahmen wir den Pat. routinemäßig zur Anastomosenkontrolle mittels retrogradem Zystogramm auf (Abb. 1).



1



2



3

1

Ihre erste Verdachtsdiagnose?

2

Welche differenzialdiagnostische Überlegung kommt in Betracht?

3

Welche anamnestischen Angaben könnten bei der Diagnosesicherung hilfreich sein?

4

Welche Untersuchungen würden Sie zur Diagnosesicherung durchführen?

5

Wie würden Sie weiter vorgehen?

Uroquiz

- 1 Erste Verdachtsdiagnose**
Initial wurde an das Vorliegen einer ausgedehnten Kontrastmittelextravasation bei Anastomoseninsuffizienz gedacht.
- 2 Differenzialdiagnostische Überlegung**
Der transurethrale Katheter könnte in einem Blasendivertikel geblockt worden sein, so dass die eigentliche Blase das Extravasat vortäuscht.
- 3 Richtungsweisende anamnestische Informationen**
Der Patient berichtete über Blasenentleerungsstörungen bei Prostatahypertrophie mit ausgeprägter subvesikaler Obstruktion, zweizeitiger Miktion und Restharnbildung, die durch eine TUR-Prostata behandelt wurde. Hier könnte das Vorliegen eines Blasendivertikels vermutet werden.
- 4 Weitere Untersuchungsschritte**
*Zur Verifizierung eines Blasendivertikels sollte das Zystogramm wiederholt werden. Im Zystogramm stellte sich bei näherem Hinsehen der Katheterballon in einem Blasendivertikel dar (**Abb. 1**). Nach Rückzug des Katheters in den Blasenhalbsbereich stellte sich die Blase weiterhin zweigeteilt dar, was ein großes Blasendivertikel am Blasendach vermuten ließ bei anamnestisch bekannter Prostatahypertrophie (**Abb. 2**). Da anschließend das gesamte Kontrastmittel wieder komplett aspiriert werden konnte, ließ sich die ursprünglich angenommene Anastomoseninsuffizienz mit Extravasat nicht verifizieren (**Abb. 3**). Vielmehr konnte das Vorliegen eines großen Divertikels am Blasendach bestätigt werden.*
- 5 Weiteres Vorgehen**
Bei dichter Anastomose konnte der Dauerkatheter entfernt werden. Der Patient war kontinent und hatte normale Miktionsverhältnisse.

Quizbeitrag: Dr.H. Massad, Dr. F.J. Martinez Portillo, Prof. K.-P. Jünemann, Kiel
Bearbeitung: PD Daniela Schultz-Lampel, Villingen-Schwenningen