

Tipps und Tricks zur radikalen retropubischen Prostatektomie I

In zahlreichen urologischen Kliniken ist die radikale Prostatektomie in den letzten Jahren zur häufigsten Schnitteroperation geworden. Mit den perinealen und laparoskopischen Varianten bestehen zwar Alternativen zum retropubischen Zugangsweg, zur Zeit wird letzterer jedoch überwiegend bevorzugt. Zu den technisch neuralgischen Punkten des Eingriffs gehören – unter anderem – die sichere Versorgung des Plexus santorini, die übersichtliche Darstellung von Sphincter externus und Prostataapex und die Anastomosenbildung. Die technischen Herausforderungen des Eingriffs haben zahlreiche urologische Chirurgen motiviert, neue Hilfsmittel und operative Manöver zu entwickeln.

In diesem und im folgenden Heft wird eine kleine Auswahl vorgestellt, die gegebenenfalls zur Erweiterung des eigenen Repertoirs bei der retropubischen (aszendierenden) Prostatektomie dienen kann.

Exposition und Streckung der puboprostatistischen Bänder mit „van Buren“-Sonde

(Idee: M. Boileau)

Zur Exposition der puboprostatistischen Bänder muss die Prostata nach dorsal und kranial gezogen werden. Gelingt dies von intrapelvin nicht hinreichend, kann eine Metallsonde hilfreich sein: Diese wird gegen den Dauerkatheter ausgetauscht und zur Streckung der puboprostatistischen Bänder genutzt (Abb. 1) (1). Ein gebogener

Lowsley-Retractor kann ebenfalls dazu eingesetzt werden.

Kontrolle des Plexus Santorini mit Babcock-Klemme-„Handgriff“

(Idee: Miller/Larsson bzw. Myers)

Mit einer Babcock-Klemme lässt sich in den meisten Fällen der dorsale Plexus auf der ventralen Prostatafläche raffen und bündeln („bunching“) (Abb. 2) (2,3). Die Klemme wird dazu ausreichend weit geöffnet, die Branchen werden lateral auf der Prostata aufgesetzt und die Klemme dann unter Umfassen des dorsalen Venenplexus langsam geschlossen. Dies führt zur „Raffung“ des dorsalen Venenplexus auf der Prostata. Die Klemme kann nach Ausführung einer blasnahen Umstechungsligatur auf der Prostata ver-

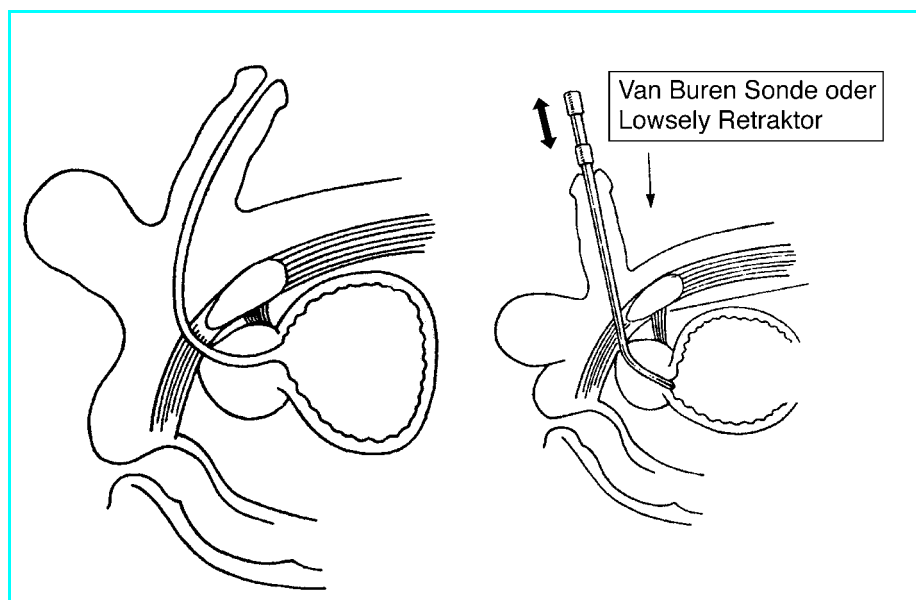


Abb. 1 Verbesserte Darstellung der puboprostatistischen Bänder und Prostataapex durch Mobilisation der Prostata nach dorso-kranial mit einer van Buren Sonde bzw. Lowsley-Retractor bei retropubischer Platznot (1). Idee: Boileau

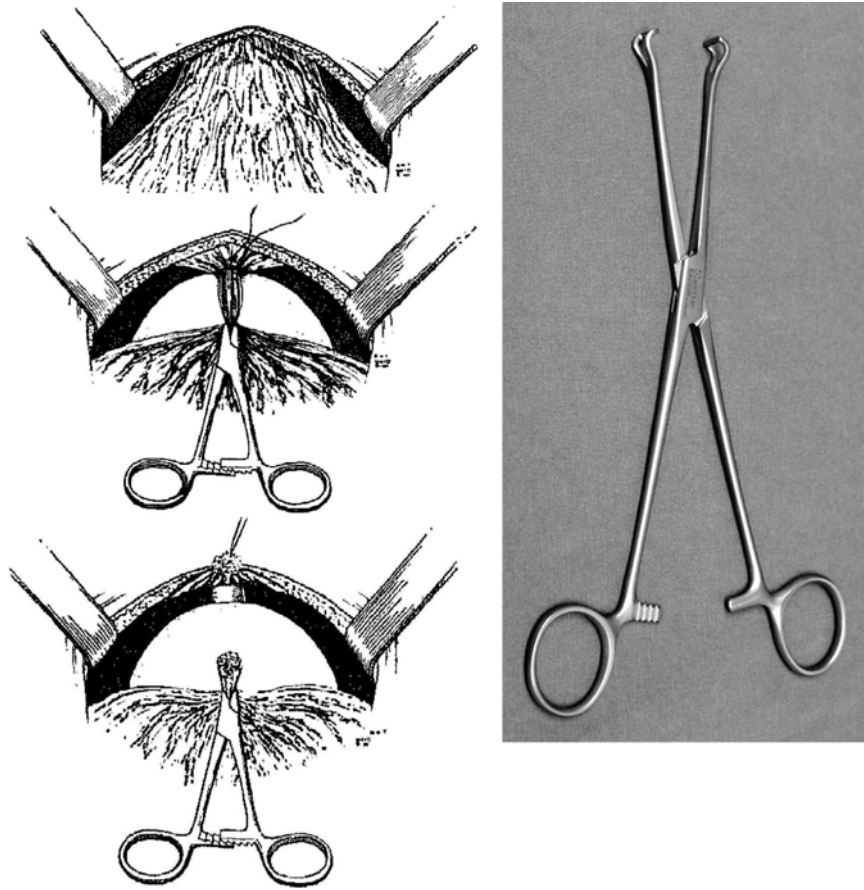


Abb. 2 Nutzung einer Klemme (Miller/Larson (2) bzw. Myers (3)) zur „Raffung“ („Bunching“) des dorsalen Venenplexus auf der Prostata. Gut geeignet ist z.B. eine Babcock-Klemme. Die Klemme kann nach Ausführung einer blasenhalsnahen Durchstechungsligatur verbleiben. Sie lässt sich dann als „Steuer“ bzw. „Handgriff“ bei der weiteren Präparation nutzen: Die puboprostatischen Bänder, die Apex und später auch die lateralen Prostatapfeiler lassen sich damit hervorragend unter Zug bringen.

bleiben. Sie lässt sich dann als „Steuer“ bzw. „Handgriff“ für die Prostata zur weiteren Präparation nutzen: Die puboprostatischen Bänder, die Apex und später auch die lateralen Prostatapfeiler lassen sich so hervorragend durch kontrollierte Bewegungen der Prostata unter Zug bringen.

Aortenklemme zur Präparation zwischen Rektum und Denonvillierscher Faszie (bei Verzicht auf Nervenerhalt)

(Idee: Huland/Noldus)

Aus onkologischen Gründen wird bei der radikalen Prostatektomie die Denonvillierscher Faszie auf der Prostata belassen und mit entfernt. Die dorsale Präparationsebene liegt daher zwischen dem Rektum einerseits und dem hinteren Blatt der Denonvillierschen Faszie andererseits. Um bei der ascendierenden Präparation diese Schicht sicher zu entwickeln und Rektumverletzungen zu vermeiden, schlagen Huland und Noldus den Gebrauch einer Aortenklemme vor. Zunächst wird die perirektale Faszie beidseits der Prostata inzidiert und die Schicht zwischen Rektum und Denonvillierscher Faszie stumpfentwickelt (z.B. mit einem kleinen Stieltupfer oder Zeigefinger). Um auch die unmittelbar medialen Anteile der Schicht zu trennen, wird dann die Aortenklemme genutzt (Abb. 3).

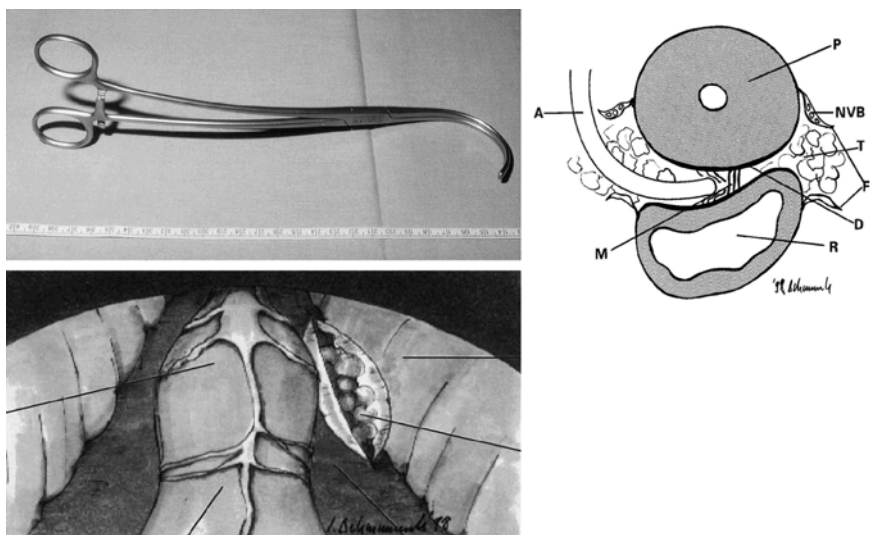


Abb. 3 Nutzung einer gebogenen Aortenklemme nach Huland und Noldus bei der nicht-nervenerhaltenden retropubisch ascendierenden rad. Prostatektomie (4).

- A: Aortenklemme; P: Prostata
- D: Denonvilliersche Faszie
- M: Präparationsschicht
- T: Fettgewebe
- NVB: Neurovaskuläres Bündel

Dr. Burkhard Ubrig, Dr. Michael Waldner,
Prof. Stephan Roth, Wuppertal
Literatur bei den Autoren

Teil II folgt in der nächsten Ausgabe.