

Einfluss eines oszillierenden Physiotherapiegerätes (RC-Cornet®) auf die regionale Verteilung der pulmonalen Aerosoldeposition bei Patienten mit COPD

P. Haidl¹
G. Rickert¹
U. H. Cegla²
D. Köhler¹

Influence of an Oscillating Physiotherapy Device (RC-Cornet™) on the Regional Distribution of the Pulmonary Aerosol Deposition in Patients with COPD

Zusammenfassung

Hintergrund: Es gibt Hinweise, dass die Inhalation von Ipratropiumbromid mit Hilfe eines Düsenverneblers eine signifikant höhere Bronchodilatation erzielt, wenn das oszillierende Physiotherapiegerät RC-Cornet® in den Expirationsschenkel integriert wird. Es stellt sich die Frage, ob eine veränderte bzw. höhere Medikamentendeposition durch die Physiotherapie diesen Effekt bedingt. Daher wurde eine kontrollierte Studie durchgeführt, die den Einfluss des RC-Cornet auf das Ausmaß der zentralen Lungendeposition sowie das Verhältnis zwischen zentraler und peripherer Deposition eines Radioaerosols bei Patienten mit COPD und peripherem Atemwegskollaps untersuchte. **Methode:** Ventilationsszintigramme wurden im Rahmen der klinischen Routinediagnostik bei 14 Pat. mit COPD durchgeführt (Vernebler: PARI VECTOR®. Radioaerosol: 500 MBq Tc-Zinnkolloid). Zunächst inhalierten alle Patienten einen Atemzug aus dem Vernebler, danach erfolgten Lungenaufnahmen mit einer planaren Gammakamera. Dann inhalierten beide Gruppen (biometrisch und bezüglich der Lungenfunktionsdaten vergleichbar) weitere 5 Atemzüge. In Gruppe A war der RC-Cornet in den Expirationsschenkel eingefügt, in Gruppe B ein reguläres Ausatemventil. Erneut wurden Lungenszintigramme erstellt, die in eine zentrale und eine periphere „region of interest“ (ROI) unterteilt wurden. In den ROIs wurde die Radioaktivität (Impulse) pro Bildelement gemessen und der Penetrationsindex (PI) errechnet. **Ergebnisse:** In beiden Gruppen führten die nachfolgenden 5 Atemzüge zu einer signifikanten Zunahme der zentralen Aerosoldeposition (d. h. Abnahme des PI) im Vergleich zur Messung nach dem ersten Atemzug (A $0,41 \pm 0,07$ auf $0,38 \pm 0,08$, $p = 0,04$; B $0,38 \pm 0,08$ auf $0,34 \pm 0,11$, $p = 0,02$). Zwischen den Gruppen war aber kein Unterschied zu erkennen. Ebenso ergab sich keine signifikante Differenz in Bezug auf die Impulse pro Bildelement. **Schlussfol-**

Abstract

Background: The inhalation of ipratropium bromide via a jet nebulizer obtained a significantly higher bronchodilation, if the oscillating physiotherapy device RC-Cornet™ was integrated into the expiratory limb of the nebulizer. Therefore we investigated the influence of the RC-Cornet™ on the central pulmonary radioaerosol deposition as well as the relationship between central and peripheral lung deposition in patients with chronic obstructive lung disease in a controlled study. **Methods:** Lung ventilation scintigraphy was performed routinely in 14 pat. with COPD (Nebulizer: PARI VECTOR™, radioaerosol 500 MBq tin-colloid). At first all pat. inhaled a single breath from the nebulizer, afterwards the lungs were scanned with a planar gamma camera. Both groups (biometric and lung function data were identical) then inhaled another 5 breaths. In group A the RC-Cornet™ was inserted into the expiratory limb, in group B a normal expiratory valve. Once more lung scans were collected. Evaluation of the scans by means of a „region of interest“ technique, dividing the lungs in a central and a peripheral area. Measuring of the radioactivity (impulse) per pixel and determination of the penetrationindex (PI). **Results:** The following 5 breaths led to a significant increase of the central aerosol deposition (i. e. decrease of PI) in comparison with the measuring after the first breath in both groups (A $0,41 \pm 0,07$ to $0,38 \pm 0,08$, $p = 0,04$; B $0,38 \pm 0,08$ to $0,34 \pm 0,11$, $p = 0,02$). However, no difference could be recognized between the groups. No significant difference was seen with respect to the impulses per pixel. **Conclusion:** Neither the aerosol deposition in the central region of the lung nor the relation between central and peripheral deposition (PI) differs between the both groups. The effect of the RC-Cornet™ mentioned in the introduction seems to be caused by physiotherapeutic induced changes of the mucus transport and not by an enhanced central drug deposition.

Institutsangaben

¹Krankenhaus Kloster Grafschaft, Zentrum für Pneumologie, Schlaf- und Beatmungsmedizin, Allergologie, Schmalleberg

²Pneumologisches Forschungsinstitut am Herz-Jesu-Krankenhaus, Dernbach

Korrespondenzadresse

Dr. med. P. Haidl · Krankenhaus Kloster Grafschaft, Zentrum für Pneumologie, Schlaf- und Beatmungsmedizin, Allergologie · Annostr. 1 · 57392 Schmalleberg · E-mail: p.haidl@t-online.de

Bibliografie

Pneumologie 2002; 56: 498–502 © Georg Thieme Verlag Stuttgart · New York · ISSN 0934-8387

gerungen: Die Anwendung des RC-Cornet® ändert weder das globale Ausmaß der Aerosoldeposition in den zentralen Lungenabschnitten noch das Verhältnis zwischen zentraler und peripherer Deposition im Vergleich zur Kontrollgruppe. Damit scheint der in der Einleitung erwähnte Effekt des RC-Cornet® auf die physiotherapeutisch induzierten Veränderungen des Sekrettransportes und nicht auf eine erhöhte zentrale Medikamentendeposition zurückzuführen sein.

Einleitung

Der Verlauf einer chronisch obstruktiven Lungenerkrankung wird neben dem Zigarettenkonsum maßgeblich von der Häufigkeit akuter Exacerbationen beeinflusst [1]. Diesen liegt wiederum häufig eine virale oder bakterielle Infektion des Respirationstraktes zugrunde [2]. Kausaler Co-Faktor ist die reduzierte bronchiale Clearance, die die Verweildauer infektiöser Agentien erhöht [3].

Einen zunehmenden Stellenwert im Behandlungskonzept zur Verbesserung der bronchialen Reinigung nimmt die Physiotherapie ein [4]. Verwendet werden oszillierende Physiotherapiegeräte wie der VRP1® oder der RC-Cornet® [5,6]. Dabei werden durch die Ausatmung in das jeweilige System Oszillationen in einer Frequenz von 10 bis 60 Hz erzeugt, zusätzlich wird ein positiver expiratorischer Druck (PEP) aufgebaut.

In der Praxis gestaltet sich der Wirksamkeitsnachweis schwierig, da Parameter wie das FEV₁ sowie die Sputummenge nicht aussagekräftig genug sind [4,5]. Nuklearmedizinische Studien können nur sehr begrenzt bei Patienten zur Anwendung kommen. Vor kurzem stellten Cegla et al. in dieser Zeitschrift eine Untersuchung vor, bei der der Effekt des RC-Cornet® anhand einer Änderung der bronchodilatatorischen Wirkung von Ipratropiumbromid (Atrovent®) beurteilt wurde. Verglichen wurden die Lungenfunktionsparameter nach Inhalation von Ipratropiumbromid mit Hilfe eines Düsenverneblers einmal ohne und einmal mit dem RC-Cornet® im Expirationsschenkel. Resultat war ein signifikant stärkerer Abfall des zentralen Atemwegwiderstandes sowie ein Anstieg der Vitalkapazität und des FEV₁ in der Gruppe mit dem oszillierenden PEP-System [7].

Daraus ergab sich die Frage, wie dieser Effekt erklärt werden kann? Daher untersuchten wir nuklearmedizinisch, ob durch die Verwendung des RC-Cornet® die pulmonale Aerosoldeposition und die regionale Verteilung zentral – peripher bei Patienten mit einer chronisch obstruktiven Lungenerkrankung beeinflusst wird.

Methode

Patienten

Im Rahmen der klinischen Routinediagnostik (Indikation: Verdacht auf Lungenembolie, Planung einer Lungenvolumenreduktion) wurden bei 14 Patienten (Tab. 1) mit chronisch obstruktiver Lungenerkrankung eine Lungenventilations- und nachfolgend eine Lungenperfusionsszintigraphie durchgeführt. Einschluss-

Tab. 1 Anthropometrische und Lungenfunktionsdaten

	Gruppe A (mit RC-Cornet®)	Gruppe B (einfaches Expir. Ventil)	p
n	6	7	
Alter (J)	65,2 ± 7,8	66,6 ± 5,7	ns
Geschlecht	4 m, 2 w	6 m, 1 w	
Größe (cm)	171,3 ± 8,2	174,9 ± 7,7	ns
Gewicht (kg)	79,7 ± 24,2	79,7 ± 17,2	ns
FEV ₁ (l)	1,1 ± 0,6	1,2 ± 0,5	ns
FEV ₁ (%Soll)	38,7 ± 17,0	38,4 ± 16,4	ns
IVC (l)	1,98 ± 0,6	2,29 ± 0,9	ns
IVC (%Soll)	52,8 ± 10,9	56,5 ± 21,7	ns
R _{tot} (kPa-sec/l)	0,85 ± 0,5	1,22 ± 0,6	ns
ITGV (l)	3,7 ± 0,4	4,1 ± 0,6	ns
ITGV (%Soll)	119,0 ± 18,2	117,5 ± 20,9	ns
MEF 50 (%Soll)	20,7 ± 10,8	13,5 ± 5,6	ns

Die Werte sind als MW ± SD angegeben

kriterien waren ein FEV₁ < 60% des Sollwertes sowie das Vorliegen einer peripheren Flusslimitierung in der Fluss-Volumenkurve (FIV₁/FEV₁ > 1,5, MEF 50 < 35% Soll). Die Teilnahme war freiwillig nach schriftlicher Einverständniserklärung und ausführlicher Aufklärung.

Studiendesign

Zu Beginn wurde ein Transmissionsszintigramm unter Verwendung einer mit Tc gefüllten Flächenquelle zur Bestimmung der Lungenkonturen angefertigt.

Die Lungenventilationsszintigramme wurden in Verneblertechnik mit Hilfe des PARI VECTOR® (Fa. PARI, Starnberg) erstellt. Die Verwendung einer 50 µl fassenden Präzisionspritze (gefüllt mit Tc-Zinnkolloid, ca. 500 MBq) in Verbindung mit einer Düse und einer 570 ml fassenden „holding chamber“ zur Trocknung des Aerosols (Abb. 1) ermöglicht eine hohe respirable Dosis (ca. 50% am Mundstück, mittlerer aerodynamischer Massendurchmesser 1,1 µm, geometrische Standardabweichung 1,5 µm) im Vergleich zu konventionellen Düsenverneblern [8]. Gleichzeitig kann durch dieses System die Strahlenbelastung für das Personal reduziert werden.

Nach dem ersten Atemzug aus dem mit dem Radioaerosol gefüllten „holding chamber“ des PARI VECTOR® wurde im Sitzen eine ventrale und eine dorsale Aufnahme der Lunge (Aufnahmezeit 2 min) mit einer planaren Gamma-Kamera (Dyna Camera 4/15, Fa. Picker, Cleveland) angefertigt. Dann wurden die Patienten in 2 Gruppen eingeteilt. Alle Patienten inhalierten weitere 5 Atemzüge aus dem Vernebler, wobei die Patienten der Gruppe A jeweils durch das RC-Cornet® (Einstellung in Position 1) ausatmeten (Abb. 1). Die Patienten der Gruppe B exhalieren über ein reguläres Ausatemventil. Am Ende wurden weitere dorsale und ventrale Szintigramme erstellt.

Messgrößen

1. Penetrationsindex: Getrennt für die rechte und die linke Lunge wurden in die ventralen Szintigramme jeweils eine zentrale und eine periphere „region of interest“ (ROI) eingezeichnet

Abb. 1 Versuchsaufbau und Skizze des Verneblers PARI VECTOR®.

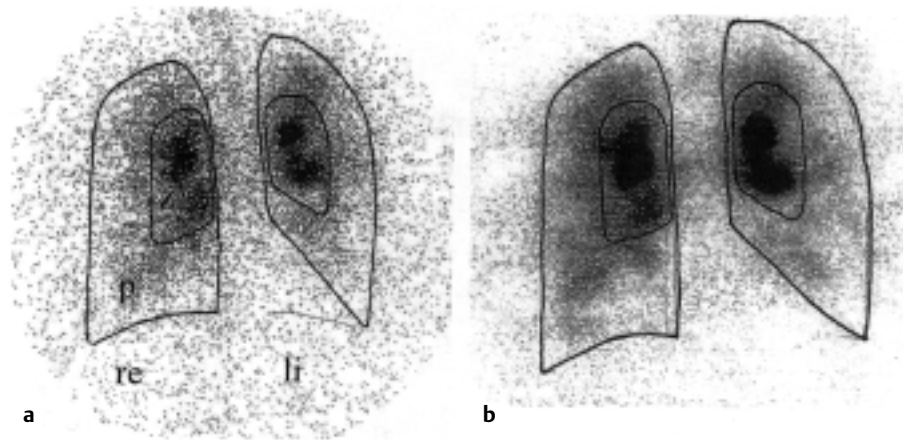
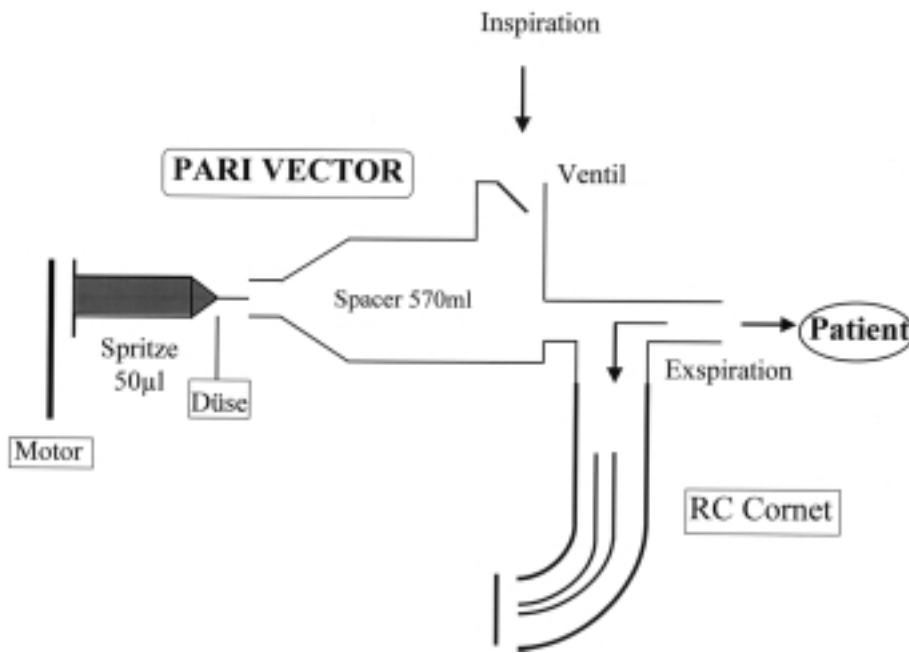


Abb. 2 Beispiel der ventralen Lungenventilationsszintigramme nach dem ersten (a) und den nachfolgenden 5 Atemzügen (b), eingezeichnet sind die „region of interest“ (z = zentral, p = peripher).

(Abb. 2) [9]. Die periphere ROI sollte ca. 3-mal größer als die zentrale ROI sein. Das Auswerteprogramm erlaubte, dass die in das erste ventrale Szintigramm eingezeichneten ROIs in die nachfolgenden Aufnahmen kopiert werden konnten. Der Penetrationsindex errechnete sich aus der Anzahl der Impulse pro Bildelement in der peripheren ROI geteilt durch die Impulse pro Bildelement zentral. Je zentraler die Aerosoldeposition, umso kleiner ist der Penetrationsindex.

2. Änderung der Impulse pro Bildelement in der zentralen ROI nach 5 weiteren Atemzügen im Vergleich zum ersten Atemzug: Im Idealfall müsste dieser Anstieg um den Faktor 5 erfolgen. Dieser Messwert dient als Maß für die deponierte Masse in der zentralen ROI sowie zur Kontrolle der Zuverlässigkeit der Inhalationsmanöver.

Statistik

Die Ergebnisse wurden als Mittelwerte mit einfacher Standardabweichung angegeben und zwischen den beiden Gruppen mit dem U-Test nach Mann-Whitney für unverbundene Stichproben verglichen (Signifikanz $p < 0,05$). Beim Vergleich des Penetrationsindex nach einem und nach weiteren 5 Atemzügen wurde der Wilcoxon-Test für verbundene Stichproben angewandt.

Ergebnisse

In der Gruppe A wurde eine Patientin von der Auswertung ausgeschlossen, da die Impulse pro Bildelement nur um den Faktor 2 nach weiteren 5 Atemzügen angestiegen waren als Zeichen einer ungenügenden Durchführung der Atemmanöver.

Die biometrischen Daten und das Ausmaß der Lungenfunktionseinschränkung unterschieden sich in den beiden Gruppen nicht (Tab. 1). Die Patienten der Gruppe B zeigten die Tendenz zu einer vermehrt zentralen Aerosoldeposition, die Differenz zu Gruppe A war aber nicht signifikant (Tab. 2, $p = 0,14$).

In beiden Gruppen führten die nachfolgenden 5 Atemzüge über den Vernebler zu einer signifikanten Zunahme der zentralen Aerosoldeposition (Gruppe A $p = 0,04$, Gruppe B $p = 0,02$; Tab. 2). Es bestand aber weiterhin kein signifikanter Unterschied zwischen dem Penetrationsindex in beiden Gruppen (Tab. 2, $p = 0,14$).

Die Impulse pro Bildelement als Maß für die deponierte Aerosolmenge stiegen nach den weiteren 5 Atemzügen um den Faktor

Tab. 2 Ergebnisse

	Gruppe A	p(#)	Gruppe B
n	6		7
PI (nach 1 Atemzug)	0,41 ± 0,07	0,14	0,38 ± 0,11
p (+)	0,04*		0,02*
PI (nach weiteren 5 Atemzügen)	0,38 ± 0,08	0,14	0,34 ± 0,11
I/P (5 Atemzüge/1 Atemzug)	4,91 ± 0,90	0,32	4,45 ± 1,38

PI = Penetrationsindex, I/P = Impulse/Pixel

Die Werte sind als MW ± SD angegeben, P(+) Wilcoxon-Test für verbundene Stichproben, p(#) U-Test (Mann-Whitney), *signifikant < 0,05

4,91 ± 0,90 (Gruppe A) und um 4,45 ± 1,38 (Gruppe B) an ohne signifikante Differenz (p = 0,32). Gleichzeitig unterstreicht dies die korrekte und reproduzierbare Inhalation aus dem Düsenvernebler.

Diskussion

Die Anwendung des oszillierenden Physiotherapiegerätes RC-Cornet® (Position 1) im Expirationsschenkel des Verneblers PARI Vector ändert weder das Ausmaß der Aerosoldeposition in den zentralen Lungenabschnitten noch das Verhältnis zwischen zentraler und peripherer Deposition im Vergleich zur biomechanisch und lungenfunktionell identischen Kontrollgruppe.

Es handelt sich dabei um die erste kontrollierte Studie überhaupt, die nuklearmedizinisch den Einfluss eines oszillierenden PEP-Systems auf die pulmonale Aerosoldeposition misst.

In der in der Einleitung erwähnten Untersuchung hatten Cegla et al. [7] gefunden, dass die Verwendung des RC-Cornet® (ebenfalls Position 1) im Ausatemschkel des Verneblers PARI LC Plus bei der Inhalation von Ipratropiumbromid zu einer signifikanten Abnahme der Bronchialobstruktion im Vergleich zur Kontrollgruppe führte.

Bisherige Untersuchungen des Einflusses von Physiotherapiegeräten auf Lungenfunktionsparameter ergaben widersprüchliche Resultate. Christensen et al. [10] verglichen in einer randomisierten Cross-over-Studie die Wirkung unterschiedlicher Dosisstärken von Terbutalin (appliziert mittels Dosieraerosol) auf die FRC und den zentralen Atemwegswiderstand (RAW) einmal mit und einmal ohne PEP-Maske. Nur in der Niedrigdosisgruppe von 0,125 mg Terbutalin und in der Placebogruppe führte die Verwendung des PEP zu einem signifikanten Abfall des RAW, der aber insgesamt geringer als bei Verwendung der höheren Terbutalindosen (0,5 und 1,5 mg) ausfiel. Da in den höheren Terbutalindosen bereits die Schwellendosis für die antiobstruktive Wirkung erreicht sein kann, bleibt daher kein Raum zur Verbesserung durch die PEP-Maske zur Verfügung. Die Ergebnisse weisen damit auf eine Bronchodilatation alleine durch den PEP hin und nicht auf eine verbesserte pulmonale Terbutalindeposition.

Die alleinige Anwendung des RC-Cornet® bei Patienten mit chronisch obstruktiver Bronchitis und tracheobronchialer Instabilität zeigte im Verlauf von 7 Tagen keine Änderung des FEV₁, der Vital-

kapazität und des zentralen Atemwegswiderstandes [11]. An den 3 Untersuchungstagen konnte nur an Tag 1 eine signifikante Reduktion des Residualvolumens gemessen werden. Allerdings ergab sich nach 7 Tagen eine signifikante Verbesserung des Allgemeinbefindens und eine Abnahme der Auswurfmenge, gemessen mittels visueller Analogskala. In einer ähnlichen Studie (Physiotherapie mit dem VRP1 oder mit autogener Drainage) an 17 Patienten mit einer zystischen Fibrose fanden App et al. während einer 9-wöchigen Therapiedauer zwar eine Tendenz, aber keine signifikante Änderung der Vitalkapazität und des FEV₁ [12].

Andererseits führte die Anwendung des VRP1 bei 28 Patienten mit chronisch obstruktiver Atemwegserkrankung über 14 Tage zur signifikanten Abnahme der Bronchialobstruktion [13]. Voshaar führte bei 12 Patienten mit chronisch obstruktiver Bronchitis vor und direkt nach Benutzung des VRP1 in Verbindung mit Hustenmanövern („huffing“) eine Bodyplethysmographie sowie eine Ventilationsszintigraphie durch. Lediglich die inspiratorische Vitalkapazität stieg signifikant an, dabei zeigte sich aber keine Korrelation zur expektorierten Sputummenge. [14]. Gleichzeitig nahm die zentral deponierte Radioaktivität signifikant um 25% ab als Zeichen der wirkungsvollen bronchialen Clearance. Allerdings fehlte in dieser Studie eine Kontrollgruppe.

In einer vergleichbaren kontrollierten Studie bestätigte Orde-mann diese Ergebnisse. Bei 9 Patienten mit chronisch obstruktiver Bronchitis steigerte eine oszillierende Physiotherapie mit dem VRP1 die mukoziliäre Clearance pro Stunde um 26%, aber ohne signifikanten Unterschied zur Kontrollgruppe (VRP1 ohne Metallkugel), d. h. alleiniger PEP ohne Oszillation [15]. Ebenso ergab sich keine Differenz für die Hustenclearance. Der Abstand zwischen den Messungen betrug 1–3 Tage. Lungenfunktionell zeigte sich ein gerade signifikanter Anstieg alleine beim Quotienten FEV₁/IVC. Nach diesen Resultaten wäre die Oszillation im Vergleich zum PEP von nachrangiger Bedeutung.

Die genannten Studien berücksichtigen überwiegend Lungenfunktionsänderungen im Verlauf von Tagen. Der von Cegla [7] beobachtete Kurzzeiteffekt einer Bronchodilatation muss sich nicht zwangsläufig in einer Langzeitwirkung niederschlagen. Die Ergebnisse der vorliegenden Studien legen den Schluss nahe, dass der von Cegla et al. beobachtete Effekt nicht auf eine erhöhte bzw. veränderte Lungendeposition des Ipratropiumbromids zurückzuführen ist, d. h. medikamentenunabhängig ist.

Daher kann spekuliert werden, dass in erster Linie durch den positiven expiratorischen Druck der Physiotherapiegeräte über eine kollaterale Ventilation Luft hinter die festsitzenden Pröpfe gelangt. In Kombination mit der Oszillation, die Sekret von der Bronchialwand absichert und die Viskoelastizität des Sputums reduziert [12], führt dies in erster Linie zur verbesserten Sekretelimination. Die erhöhte bronchiale Clearance muss nicht unbedingt zu einer Abnahme der Bronchialobstruktion führen, zumal diese beim Großteil der untersuchten Patienten fixiert sein dürfte.

Bei einer Verbesserung der bronchialen Clearance wäre bei unserer Untersuchung eine Abnahme der Radioaktivität pro Bildelement in der zentralen ROI nach den 5 Atemzügen mit dem RC-Cornet® (Gruppe A) zu erwarten gewesen. Diese ist aber sogar angestiegen (Tab. 2). Das Ergebnis muss keinen Widerspruch be-

deuten, da die zentrale ROI bei einer Verbesserung der bronchialen Clearance sowohl Aktivitätszugänge aus der Peripherie als auch Abgänge in Richtung Trachea verzeichnet. Bildsequenzen wie bei der Messung der mukoziliären Clearance waren nicht aufgenommen worden.

Als weiteres Ergebnis unserer Studie stellte sich heraus, dass in beiden Untersuchungsgruppen der Penetrationsindex signifikant abfiel (Tab. 2), d. h. die regionale Verteilung verschob sich in Richtung einer stärker zentralen Lungendeposition. Diskutiert werden kann eine überproportionale Zunahme der Impaktion im Bereich der zentralen Carinen als Folge einer sukzessiven Änderung des Atemmusters. Da die Zahl der Atemzüge mit 6 festgelegt war, kann die zentrale Deposition in beiden Gruppen in erster Linie durch eine Zunahme des Inspirationsflusses bzw. des -volumens entstehen (Trainingseffekt?).

Limitationen

Im Vergleich zur Studie von Cegla [7] wurde ein anderes Inhalationssystem verwendet mit einem kleineren Partikelspektrum (mittlerer aerodynamischer Massendurchmesser 1,1 μm für den VECTOR[®]; 3,8 μm für den PARI Boy mit LC Plus Vernebler). Um eine optimale Bronchodilatation zu erreichen, sollte die Größe bei monodispersen Partikeln für Ipratropiumbromid bei ca. 3 μm liegen [16]. Die kleinere Partikelgröße des VECTOR[®] führt zu einer Zunahme der peripheren Deposition, welche die Vergleichbarkeit einschränkt. Der Unterschied wird aber durch das hygroskopische Wachstum der zuvor getrockneten Partikel und den polydispersen Charakter der Aerosolwolke wieder reduziert. Der konventionelle Düsenvernebler PARI Boy ist auch für die routinemäßige Ventilationsszintigraphie nicht geeignet, da nur ca. 10–15% der eingefüllten Menge in der Lunge deponiert werden. Dadurch nimmt die Inhalationsdauer des Radioaerosols und folglich die Strahlenbelastung zu, um eine gute Bildgebung zu erreichen. Daher entschieden wir uns für das letztgenannte Inhalationssystem trotz der methodischen Einschränkungen.

Zusammenfassend änderte das RC-Cornet[®] in Position 1 in unserem Versuchsaufbau nicht das pulmonale Verteilungsmuster bzw. das Ausmaß der zentralen Lungendeposition des Radioaerosols im Vergleich zur Kontrollgruppe bei Patienten mit chronisch obstruktiver Lungenerkrankung und peripherem Atemwegskollaps. Die in beiden Gruppen beobachtete signifikante Zunahme der zentralen Deposition könnte durch eine Zunahme des Inspirationsflusses bzw. des -volumens mit steigender Zahl der Atemmanöver bedingt sein. Soweit die kleine Fallzahl die Aussage erlaubt, scheint der von Cegla beobachtete erhöhte

bronchodilatatorische Effekt der Inhalation von Ipratropiumbromid mittels Düsenvernebler gemeinsam mit dem RC-Cornet[®] auf die physiotherapeutisch induzierten Veränderungen des Sekrettransportes zurückzuführen sein und nicht auf eine erhöhte zentrale Deposition des Medikamentes.

Literatur

- Seemungal TAR, Donaldson GC, Bhowmik A et al. Time course and recovery of exacerbations in patients with chronic obstructive pulmonary disease. *Am J Respir Crit Care Med* 2000; 161: 1608–1613
- Barnes PJ. Chronic obstructive pulmonary disease. *N Engl J Med* 2000; 343: 269–280
- Van der Schans CP, Postma DS, Koeter GH et al. Physiotherapy and bronchial mucus transport. *Eur Respir J* 1999; 13: 1477–1486
- Köhler D, Vastag E. Bronchiale Clearance. *Pneumologie* 1991; 45: 314–332
- App EM, Wunderlich MO, Lohse P et al. Oszillierende Physiotherapie bei Bronchialerkrankungen – rheologischer und antientzündlicher Effekt. *Pneumologie* 1999; 53: 348–359
- Cegla UH. Physiotherapie mit oszillierenden PEP-Systemen (RC-Cornet[®], VRP1[®]) bei COPD. *Pneumologie* 2000; 54: 440–446
- Cegla UH, Jost JH, Harten A et al. RC-Cornet[®] verbessert den Effekt einer Inhalationstherapie mit Ipratropiumbromid (Atrovent[®]) bei COPD-Patienten. *Pneumologie* 2001; 55: 465–469
- Schnabel-Blaaha A, Knoch M, Jaser S. A new dosimetric device for accurate and effective aerosol delivery. *J Aerosol Med* 1995; 8: 99
- Andrew JE, Pavia D, Clarke SW. Airways penetration of inhaled radioaerosol: an index to small airways function? *Eur J Respir Dis* 1981; 62: 239–255
- Christensen EK, Norregaard O, Jensen LW et al. Inhaled β_2 -Agonist and positive expiratory pressure in bronchial asthma. *Chest* 1993; 104: 1108–1113
- Cegla UH, Bautz M, Fröde G et al. Physiotherapie bei Patienten mit COAD und tracheobronchialer Instabilität – Vergleich zweier oszillierender PEP-Systeme (RC-Cornet[®], VRP1 Desitin). *Pneumologie* 1997; 51: 129–136
- App EM, Kieselmann R, Reinhardt D et al. Sputum rheology changes in cystic fibrosis lung disease following two different types of physiotherapy. *Chest* 1998; 114: 171–177
- Cegla UH, Retzow A. Physiotherapie mit dem VRP1 bei chronisch obstruktiven Atemwegserkrankungen – Ergebnisse einer Multizentrischen Vergleichsstudie. *Pneumologie* 1993; 47: 636–639
- Voshaar T, Köhler D. Effects of physiotherapy with the VRP1 Desitin and huffing on lung function and bronchial clearance. *Stud Pneumol Phtiseol* 1996; 56: 147–152
- Ordemann J. Randomisierte cross-over Untersuchung zur Wirksamkeit des VRP1 Desitin mittels Messung der mukoziliären und tussiven Clearance – Promotionsarbeit. Freiburg im Breisgau: Zentrum Innere Medizin Abteilung Pneumologie der Albert-Ludwigs-Universität, 1993
- Zanen P, Go LT, Lammers JW. Optimal particle size for β_2 agonist and anticholinergic aerosols in patients with severe airflow obstruction. *Thorax* 1997; 52: 586–587