

### Zusammenfassung

Primäre kutane T-Zell Lymphome (CTCL) sind gekennzeichnet durch einen Tropismus maligner T-Zellen in das Hautorgan und besonders die Epidermis. Die klassischen und häufigsten Formen des CTCL stellen die Mycosis fungoides (MF) und das Sézary-Syndrom (SS). Der Verlauf der Erkrankung ist zu Beginn über viele Jahre indolent, jedoch ist insgesamt eine Progression der Erkrankung mit sukzessivem Befall der Lymphknoten, des Blutes oder der viszeralen Organe zu erwarten. Bei Patienten in den frühen Stadien IA, IB (T1, T2) liegt die 10-Jahres-Überlebensrate zwischen 100 und 67,4% [1,2]. Entwickelt sich jedoch eine Transformation des Tumors von einer kleinzelligen in eine großzellige Variante, sinkt die mittlere Lebenserwartung auf 19,4 Monate; sind die Rezirkulationsorgane Lymphknoten (mittlere Lebenserwartung = 4,2 Jahre), Blut oder viszerale Organe (2-Jahres-Überlebensrate = 66%) befallen, ist die Lebenserwartung deutlich erniedrigt. Häufig führen initial eingeleitete Standardtherapie-maßnahmen zu Remissionen, jedoch kommt es in der Regel zu Rezidiven. Die Therapie bleibt somit palliativ. Im Folgenden wird das Standardvorgehen bei der Behandlung von kutanen T-Zell-Lymphomen dargelegt, das z.B. die Photochemotherapie, Interferone und Retinoide umfasst; darüber hinaus werden neue Therapieoptionen diskutiert.

### Abstract

Primary cutaneous T-cell lymphomas (CTCL) are characterized by homing of malignant T-cells into the skin and especially into the epidermis. The classical and most common forms of CTCL are mycosis fungoides (MF) and Sézary syndrome (SS). The course of the disease is usually indolent for several years; progression of the disease, however, occurs slowly in every patient and involves the recirculation compartments, i.e. lymph nodes and peripheral blood, and finally spreads to the visceral organs. Early stage MF patients (stage IA/IB) have a 10-year survival rate of about 100%/67% [1]. Patients, however, who undergo transformation to large-cell lymphoma have a poor prognosis (medium time of survival: 19.4 months). Once lymph nodes (medium time of survival: 4.2 years) or blood and visceral organs (2-year survival rate: 66%) are involved the survival rate also drops considerably. Although there is an initial response to standard therapy, all patients relapse and therefore treatment for CTCL continues to be palliative. In this review, we present the current therapeutic concepts for treatment of CTCL including photochemotherapy, interferons, and retinoids and discuss novel treatment options.

### Institutsangaben

Klinik für Dermatologie, Venerologie and Allergologie, Universitätsklinikum Mannheim,  
Ruprecht-Karls-Universität Heidelberg, Mannheim

### Widmung

Herrn Prof. Dr. E. G. Jung zum 70. Geburtstag gewidmet.

### Korrespondenzadresse

PD Dr. E. Dippel · Klinik für Dermatologie, Venerologie und Allergologie · Universitätsklinikum Mannheim ·  
Theodor-Kutzer-Ufer 1–3 · 68135 Mannheim · E-mail: edgar.dippel@haut.ma.uni-heidelberg.de

### Bibliografie

Akt Dermatol 2002; 28: 111–117 © Georg Thieme Verlag Stuttgart · New York · ISSN 0340-2541

**Diagnostische Voraussetzungen vor Einleitung der Therapie**

Eine klare Diagnose und eine ausführliche Ausbreitungsdiagnostik sind Voraussetzungen für eine adäquate prognose- und symptomorientierte Therapie. Häufig gehen entzündliche Hauterkrankungen wie Kontaktdermatitis, atopische Dermatitis oder Parapsoriasis der Entwicklung kutaner T-Zell-Lymphome voraus. Bei Frühformen kutaner T-Zell-Lymphome können sich differenzialdiagnostische Unsicherheiten ergeben, die durch klinische, histologische oder immunhistologische Untersuchungen nicht beseitigt werden können. Die molekulare Diagnostik ist hier mit Hilfe der T-Zellrezeptor Rearrangement (TCR)-Untersuchung zu einem wichtigen ergänzenden diagnostischen Kriterium geworden.

Insbesondere die PCR-basierten TCR-Untersuchungen, gefolgt von hochauflösenden Gel- oder GeneScan-Analysen mit automatischen DNS-Sequenzern, erleichtern die Unterscheidung zwischen einer monoklonalen und polyklonalen T-Zell-Population. Hierbei muss besonderer Wert auf ein methodisch wohldefiniertes und exaktes Vorgehen gelegt werden, um falsch positive Ergebnisse sicher zu erkennen und auszuschließen (Abb. 1). Dies gilt nicht nur für molekularbiologische Untersuchungen des Hautorgans sondern auch für die Rezirkulationsorgane [3–5].

Die Klassifikation der kutanen T-Zell-Lymphome sollte nach der *European Organisation for Research and Treatment of Cancer (EORTC) classification* (Tab. 1) [6] und das formale Staging nach der TNM-Klassifikation erfolgen (Tab. 2 u. 3) [7]. Zu Studienzwecken wird darüber hinaus die Tumormasse mit dem von uns entwickelten CTCL-Schweregradindex (CTCL-SI) bestimmt (Tab. 4) [8,9].

**Pathogenetische Überlegungen**

Das kutane T-Zell-Lymphom ist eine autonome T-Zellproliferation, die zunächst die Haut und später die Rezirkulationskompartimente Lymphknoten, Blut und viszerale Organe befällt. Die T-Zellen zeigen eine atypische Morphologie, den Verlust von

Tab. 1 EORTC-Klassifikation der kutanen Lymphome (1997)

<i>kutane T-Zell-Lymphome</i>	<i>kutane B-Zell-Lymphome</i>
<i>indolent</i> Mycosis fungoides (MF) MF+Mucinosis follicularis pagetoide Retikulose großzelliges T-Zell-Lymphom, CD30+ (anaplastisch, immunoblastisch, pleomorph) lymphomatoide Papulose	<i>indolent</i> Keimzentrumslymphom Immunozytom (Marginalzonen-B-Zell-Lymphom)
<i>aggressiv</i> Sézary-Syndrom großzelliges T-Zell-Lymphom, CD30- (immunoblastisch, pleomorph)	<i>intermediär</i> großzelliges B-Zell Lymphom des Unterschenkels
<i>provisorisch</i> granulomatous slack skin pleomorphes T-Zell-Lymphom, (klein-mittelgroßzellig) subkutanes pannikulitisähnliches T-Zell- Lymphom	<i>provisorisch</i> Plasmozytom intravaskuläres B-Zell-Lymphom

Oberflächenantigenen und sind monoklonal. Eine Reihe von Befunden deuten daraufhin, dass die Pathogenese multifaktoriell ist. Zwei Hauptaspekte charakterisieren dabei die Art der Malignität, zum einen die geringe Proliferationsrate mit Akkumulation von genetischen Veränderungen und zum anderen immunopathologische Phänomene [10–12].

Im weiteren Verlauf der Erkrankung entstehen Mutationen, die Onkogene, Tumorsuppressor-Gene, zellzyklusregulierende Gene und Faktoren der Signaltransduktion betreffen.

In frühen Stadien kutaner T-Zell-Lymphome finden sich im Tumorfiltrat nur wenige proliferierende T-Zellen, d.h. der maligne Prozess ist am ehesten als eine Konsequenz verlängerten Zellüberlebens bzw. einer verminderten Apoptoseaktivität aufzufassen. Ein solcher Apoptoseinhibitor bzw. Viabilitätsfaktor ist z. B. bcl-2, das in frühen und späten Stadien beim kutanen T-Zell Lym-

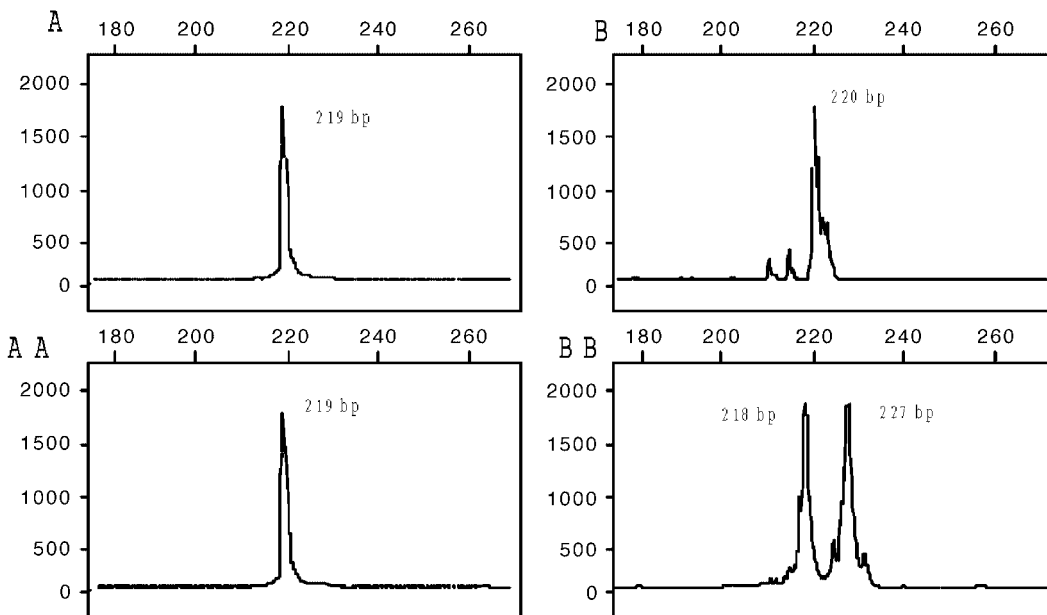


Abb. 1 Ergebnisse wiederholter TCR $\gamma$ -PCR-GeneScan-Analysen bei kutanem T-Zell-Lymphom (monoklonal) (A/AA) und Psoriasis (pseudomonoklonal bzw. polyklonal) (B/BB).

Tab. 2 Stadieneinteilung des kutanen T-Zell-Lymphoms (TNM-Klassifikation)

Stadium I a, b (T1, T2, N0, M0)
Hautbefall allein mit Erythem, Papeln, Plaques; lymphomspezifische Histologie
I a Hautbefall < 10% Körperoberfläche (T1, N0, M0)
I b Hautbefall > 10% Körperoberfläche (T1, N0, M0)
Stadium IIa (T1/2, N1, M0)
Hautbefall allein mit unspez. Lymphadenopathie
Stadium IIb (T3, N0 – 1, M0)
Hautbefall allein mit Übergang in das Tumorstadium
Stadium III (T4, N0 – 1, M0)
Erythrodermie
Stadium IVa (T1 – 4, N2, 3, M0)
Haut + histologisch gesicherter Befall der hautnahen Lymphknoten
Stadium IV b (T1 – 4, N0 – N3, M1)
Haut + viszeraler Befall, z. B. Knochenmark, innere Lymphknoten, andere Organe

Bei Befall des peripheren Blutes (> 5% atyp. Zellen/ $\mu$ l) wird das entsprechende Stadium mit einem „B“ gekennzeichnet.

Tab. 3 TNM-Klassifikation der kutanen T-Zell-Lymphome

T0 unspezifische lymphoide Infiltrate
T1 spezifische Papeln/Plaques <10% der Körperoberfläche
T2 spezifische Papeln/Plaques >10% der Körperoberfläche
T3 Tumor(en)
T4 Erythrodermie
M0 kein viszeraler Befall
M1 spezifischer viszeraler Befall
N0 unauffällig
N1 LK vergrößert aber unspezifisch, dermatopathische Lymphadenopathie
N2 nicht vergrößert, spezifischer Befall der Lymphknoten
N3 vergrößert, spezifischer Befall der Lymphknoten

phom deutlich überexprimiert ist [13]. Bei fortgeschrittenen kutanen T-Zell-Lymphomen kommen Mutationen und genetische Veränderungen in Genen wie z.B. ras, c-myc, junD, NF $\kappa$ B, und den STAT-Faktoren hinzu, die einen onkogenen Charakter entwickeln und die Zellproliferation erhöhen können. Ein weiterer potenziell wichtiger Faktor ist das c-myb-Protoonkogen. Zum einen unterdrückt c-myb die p53-induzierte Aktivierung des WAF-1-Promotors und verhindert damit die Einleitung von Apoptosemechanismen, zum anderen kann eine Überexpression von c-myb den Promotor des Apoptoseinhibitors/Viabilitätsfaktors bcl-2 aktivieren [14]. Bcl-2 verhindert durch Wechselwirkungen mit dem BAX-Protein die Homodimerisierung von BAX und damit die Apoptoseeinleitung (Abb. 2). Das Protoonkogen c-myb ist deutlich in der Haut und im Blut bei Patienten mit Sézary-Syndrom überexprimiert.

Aber auch die Immunitätslage ist beim kutanen T-Zell-Lymphom verändert. Dies zeigt sich in der Imbalance des Th1/Th2-Systems [10, 15 – 17]. Während der Progression der Mycosis fungoides findet sich z.B. eine Hochregulation des immunsuppressiven Zytokins Interleukin 10 und eine Herabregulation von Interferon- $\gamma$ .

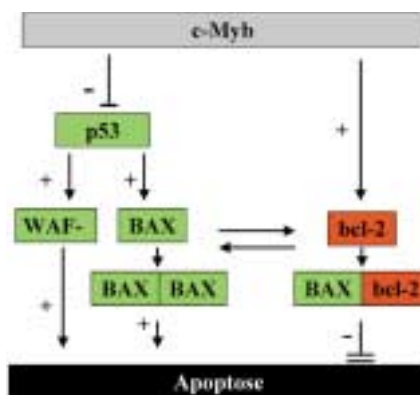


Abb. 2 Modell zur antiapoptotischen Regulierung durch c-Myb.

Die Dominanz eines Th2-Zytokinprofils wird besonders beim Sézary-Syndrom durch die herabgesetzte Typ-IV-Hypersensitivitätsreaktion, die Eosinophilie und den erhöhten IgE-Spiegel deutlich. Bemerkenswert ist auch das erhöhte Risiko von Zweitmalignomen, vermutlich bedingt durch die herabgesetzte „natural killer cell“-Aktivität. Hieraus folgt, dass in demselben Maße, wie sich der klinische, immunologische und genetische Charakter der Erkrankung ändert, die therapeutischen Interventionen angepasst werden sollten.

### Stadiengerechte Behandlung kutaner T-Zell-Lymphome

Das therapeutische Vorgehen bei den kutanen T-Zell-Lymphomen der Haut unterscheidet sich deutlich von der Therapie der primär nodalen Lymphome, da Biologie und Prognose sehr unterschiedlich sind. Da zur Zeit keine kurative Behandlungsmodalität für kutane T-Zell-Lymphome etabliert ist [18], ist das therapeutische Vorgehen in jedem Fall sequenziell und stadienabhängig. So wird durch eine frühzeitige intensive Chemotherapie keine Verbesserung der Prognose erreicht, sondern die Morbidität erhöht und zudem wird das Spektrum weiterer therapeutischer Optionen bei Progression der Erkrankung minimiert.

Die Ziele einer palliativen Therapie sollten 3 wichtige konzeptionelle Überlegungen einschließen:

- effektive Induktion einer Remission durch eine stadienorientierte Therapie,
- effektive Verlängerung der Remissionsdauer und der Überlebenszeit,
- Lebensqualität.

Vor allem die leichte Erreichbarkeit des Hautorgans und die relative Empfindlichkeit der lymphoiden Zellen auf Strahlen (UV, Röntgenstrahlen, schnelle Elektronen) lassen bei initialen Stadien der kutanen Lymphome die therapeutische Beeinflussung durch lokale Maßnahmen zu. Dazu gehören neben der an erster Stelle einzusetzenden Photo(chemo)therapie, die topische Applikation von Kortikosteroiden und – vor allem in der USA – die lokale Anwendung von Zytostatika oder toxischen Agentien (Carmustin, Stickstofflost). Reichen diese Maßnahmen nicht aus oder sind neben der Haut weitere Organe befallen, können zusätzliche Behandlungsmaßnahmen wie Immunmodulatoren (Interferone, Retinoide), die extrakorporale Photopherese oder – als Ultima Ratio – Chemotherapeutika angewandt werden.

Tab. 4 CTCL-Schweregradindex (CTCL-SI)

Fläche %	Haut Punkte	Punkte	Lymphknoten Punkte	Blut Punkte	visz. Organe Punkte	
0:	0	Tumor(e)	nicht vergrößert	0	nicht betroffen	
1–10:	3	+ 1: 6	vergrößert	atyp. Zellen	0:0	
11–20:	6	+ 2–10: 8		0–99/μl: 0	betroffen	
21–40:	9	+ > 10: 10	nicht spezifisch: 5	100–1000 /μl: 5	1 Organ: 15	
41–60:	12		spezifisch: 15	> 1000/μl: 10	> 1 Organ: 25	
SE:	14					
E:	15					
Summe			+	+	+	
CTCL-SI =						

SE = Suberythrodermie, E = Erythrodermie

Die klinischen *Stadien I und IIa* sind die Domäne der Phototherapie (Heliotherapie, SUP, PUVA); im *Stadium IIb* wird zusätzlich die lokale Bestrahlung mit schnellen Elektronen eingesetzt. Bei nicht ausreichendem Ansprechen bzw. ausgedehntem Befall können klassische orale Retinoide (ReSUP, RePUVA) und IFN- $\alpha$  ( $\alpha$ -PUVA) hinzugenommen werden. Auch im *Stadium III* (Erythrodermie) ist ein schrittweises Vorgehen zu empfehlen. Initial kommt eine Phototherapie allein (PUVA) bzw. in Kombination mit Retinoiden (RePUVA) oder IFN- $\alpha$  ( $\alpha$ -PUVA) infrage. In der zweiten Stufe wird als weitere Standardtherapie die extrakorporale Photopherese (ECP) eingesetzt, die sehr gute Remissionsraten insbesondere in Kombination mit Interferon- $\alpha$  zeigt. Als effektiv hat sich auch die Ganzkörperstrahlentherapie mit schnellen Elektronen erwiesen [19, 20]; das rezidivfreie Intervall ist jedoch im Mittel kurz (0,5 Jahre).

Bei den *Stadien IVa und IVb* (Befall der hautnahen Lymphknoten bzw. innere Organe) sind je nach Befund und Erfahrung des Therapeuten eine Kombinationsbehandlung aus ECP, RePUVA und/oder IFN- $\alpha$  zu empfehlen [21]. Als Ultima Ratio kommen Polychemotherapieschemata (z. B. Knospeschema, CHOP, CVP, COP-BLAM) oder Purinanaloga wie Deoxycoformycin (DCF), Fludarabine und 2-CDA infrage [22–28]. Neue Substanzen wie das Gemcitabine werden derzeit in klinischen Studien Phase III geprüft.

### Phototherapie

Als Basistherapie für das kutane T-Zell-Lymphom ist die Phototherapie (z. B. SUP, PUVA) anzusehen. Die orale PUVA (Psoralen + UVA) ist eine seit über 20 Jahren etablierte, effiziente Therapieform insbesondere in den früheren Stadien der Mycosis fungoides (Stadium Ia, Ib) [29]. Bei der oralen PUVA-Therapie nimmt der Patient den Photosensibilisator 8-Methoxy-psoralen ca. 2 Stunden vor Beginn der UVA-Phototherapie ein. Noch 8 Stunden nach Einnahme sind wirksame Konzentrationen des Photosensibilisators im Körper vorhanden, so dass eine akzidenzielle UV-Exposition durch Sonnenlicht strikt vermieden werden muss. Insbesondere ein Augenschutz durch eine UV-dichte Brille mit Seitenschutz ist für diesen Zeitraum unerlässlich. Bei der topischen PUVA-Therapie, d. h. bei der Bade- oder Dusch-PUVA, ist die Vorsichtsmaßnahme des Augenschutzes nicht nötig, da keine ausreichenden Serumspiegel erreicht werden. Ausreichende Erfahrungen der Bade- bzw. Dusch-PUVA-Therapie im Vergleich zur oralen PUVA-Therapie bezüglich der Wirksamkeit beim ku-

tanen T-Zell-Lymphom bestehen noch nicht. Nachteile der PUVA-Therapie sind das deutlich erhöhte Risiko epidermaler Neoplasien oberhalb einer kumulativen Dosis von 1000 J/cm<sup>2</sup> und der hohe zeitliche Aufwand täglicher Bestrahlungen. Schwerwiegender ist jedoch, dass die PUVA-Therapie nicht in der Lage ist, die rezirkulierenden malignen Lymphozyten im peripheren Blut und in den Lymphknoten mit zu erfassen [30]. Neben der systemischen und lokalen PUVA-Therapie [31], zeigte sich auch die Hochdosis UVA<sub>1</sub>-Therapie als effektiv [32]. Vergleichende Studien fehlen jedoch bislang.

### Extrakorporale Photopherese (ECP)

Um die Rezirkulationskompartimente therapeutisch erreichen zu können, entwickelten Edelson u. Mitarb. 1987 das PUVA-Verfahren weiter, indem sie nach oraler Gabe von 8-MOP zirkulierende Lymphozyten mittels Leukapherese aus dem Blut separierten, außerhalb des Körpers mit UVA bestrahlten und anschließend in den Blutkreislauf zurückführten [33]. Diese Behandlungskombination, bestehend aus der oralen Gabe von Psoralen einerseits und direkter Bestrahlung der T-Lymphozyten in vitro andererseits, bildete das ursprüngliche Konzept der extrakorporalen Photopherese (ECP).

Bei der praktischen Durchführung der ECP werden nach Vollheparinisierung des Patienten heute üblicherweise aus dem venösen Kreislauf mit einer Dialysekanüle in jeweils 6 aufeinander folgenden Zyklen je ca. 250 ml Blut entnommen und der ECP-Maschine zugeführt. Dort erfolgt ein Zentrifugationsschritt zur Trennung der Erythrozyten, Leukozyten (buffy coat) und der Plasmafraktion, wobei ein Teil der Plasmafraktion und der Erythrozytenfraktion nach jedem Entnahmezyklus dem Patienten zurückgeführt wird. Anschließend wird 8-MOP (200 ng/ml) der Gesamtmenge des buffy coats (250 ml) zugefügt, d. h. nicht mehr oral verabreicht (beträchtliche Senkung der 8-MOP-Gesamtdosis für den Pat.!), diese Zellsuspension durch ein Kapillarsystem geleitet und mit einer durchschnittlichen UVA-Dosis von 2 J/cm<sup>2</sup> bestrahlt. Die Bestrahlungszeit beträgt ca. 1–3 h. Danach wird die bestrahlte Zellsuspension dem Patienten reinfundiert. Dieser Vorgang erfolgt jeweils 1 × an zwei aufeinander folgenden Tagen (= 1 Behandlungszyklus) im Abstand von 2–6 Wochen. Je nach Ausprägung des Krankheitsbildes ist ein Ansprechen auf die ECP-Therapie häufig erst nach 4–6 Behandlungszyklen zu erwarten [34]. Kombinationstherapien, insbesondere mit IFN- $\alpha$  haben die Effektivität der ECP-Therapie weiter erhöht (siehe unten).

Eine neue Generation von ECP-Maschinen, die derzeit erprobt wird, verkürzt die Behandlungsdauer und bietet technische Möglichkeiten einer verbesserten Patientenüberwachung, wobei das Verfahrensprinzip unverändert bleibt.

Kontraindikationen für die Durchführung der ECP sind latente oder floride Infektionen, Schwangerschaft und Erkrankungen, die eine Vollheparinisierung verbieten. Hypertoniephasen während der Reinfusion sind selten und transient. Die Gefahr einer Sepsis ist bei fachgerechter Anwendung des Verfahrens gering.

### Interferon- $\alpha$

Im Verlauf des Krankheitsprogresses, insbesondere bei Patienten mit Sézary-Syndrom, kommt es zu einer herabgesetzten zellulären Immunität. Die Kapazität, Zytokine zu produzieren, die zur Aktivierung und Differenzierung der zellulären Immunität führen, nimmt mit fortschreitender Erkrankung ab. Zu nennen sind hier allen voran Interleukin-2 und Interferon- $\alpha$ , die vorwiegend von Typ-1-Helferzellen (Th1) produziert werden. Hinzu kommt, dass maligne T-Zellen, die die immunsuppressiven Zytokine IL-4 und IL-10 produzieren, die biologischen Effekte der Th1-Zytokine aufheben können [35–37].

Die therapeutische Applikation von Th1-Zytokinen zur Entwicklung einer effektiven Antitumorimmunität beim kutanen T-Zell-Lymphom erfuhr aufgrund der guten Ansprechraten am Beispiel des rekombinanten Interferon- $\alpha$  eine breite Anwendung [38–43]. IFN- $\alpha$  wird bei der systemischen Therapie überwiegend subkutan appliziert. Die Dosierung liegt zwischen 3–9 Mio. IE/3  $\times$ /Woche. Die Ansprechraten liegen zwischen 50–80%. Häufigste Nebenwirkungen sind grippale Symptome wie z. B. Fieber, Kopfschmerzen, Mattigkeit und Myalgien. Seltener sind neurologische und psychische Störungen, Myopathien und Leukopenien [44]. Bewährt haben sich auch Kombinationen aus Interferon- $\alpha$ , mit PUVA [45–47] und Retinoiden [48,49]. Unklar war bislang, ob die Ansprechraten der ECP durch eine Kombination mit IFN- $\alpha$  insbesondere bei fortgeschrittenen kutanen T-Zell-Lymphomen verbessert werden können [50]. Erste Pilotstudien fanden hier ein deutlich erhöhtes Ansprechen für die Kombinationsbehandlung im Vergleich zur ECP-Monotherapie [9]. Die Synergie zwischen den ECP-Effekten und der biologischen Wirkungsweise von IFN- $\alpha$  liegt möglicherweise darin begründet, dass IFN- $\alpha$  die IL-2- und die IFN- $\gamma$ -Produktion stimuliert und damit die zelluläre T-Zell- und NK-Zell-Zytotoxizität erhöht. Diese Verstärkung der Th1-Immunantwort durch IFN- $\alpha$ , die auch nach ECP-Langzeittherapie beobachtet wurde [51], ist ein Erklärungsansatz für den günstigen Einfluss der Kombinationstherapie ECP plus IFN- $\alpha$ . Ein weiterer Ausblick ist der Einsatz von pegylierten Interferonen, die nur einmal pro Woche verabreicht werden. Vergleichende Studien zu bisher eingesetzten Interferonen liegen jedoch noch nicht vor.

### Retinoide

Für die Retinoide konnte gezeigt werden, dass sie nicht nur Zellwachstum, Zellteilung und Differenzierung beeinflussen, sondern dass sie auch eine biologische Wirkung auf das Immunsystem haben. In mehreren Studien wurde die Wirksamkeit von Retinoiden (13-cis-Retinsäure, Etretinat und Arotinoid-ethylester) nachgewiesen. Zum Teil konnten Ansprechraten bis zu 58% erzielt werden. Neben der Wirksamkeit als Monotherapie haben sich Retinoide auch in Kombination mit Interferon- $\alpha$  und

der PUVA-Therapie bewährt, allerdings wirken diese klassischen Retinoide deutlich schwächer als Interferon- $\alpha$  [52].

Herausragende Bedeutung wird jetzt das RXR-selektive Retinoid, Bexaroten gewinnen. Es ist für kutane T-Zell-Lymphome in Deutschland kürzlich zugelassen worden (Targretin®). Bexaroten wurde erfolgreich bei Patienten mit therapierefraktären, fortgeschrittenen kutanen T-Zell-Lymphomen eingesetzt (n = 94) [53]. Dabei zeigte sich eine Ansprechraten von 45% (24/56 Pat.) bei einer Dosis von 300 mg/m<sup>2</sup>/d. Bei einer Dosis von über 300 mg/m<sup>2</sup>/d lag das Ansprechen bei 55% (21/38 Pat.). Das rezidivfreie Intervall betrug im Durchschnitt 299 Tage. Die häufigsten Nebenwirkungen waren Hypertriglyceridämie, Hypercholesterinämie, Hypothyroidismus und Kopfschmerzen. Auch für dieses Retinoidderivat sind derzeit vergleichende internationale Studien zur Wirksamkeit der Kombinationsbehandlung mit der PUVA-Therapie geplant.

### Ausblick auf neue therapeutische Entwicklungen

Eine Reihe von interessanten neuen Therapeutika sind in jüngerer Zeit getestet und in initialen Studien bei kutanen T-Zell-Lymphomen erprobt worden. Besondere Bedeutung hat hier die rezeptorgerichtete Therapie mit Hilfe von Fusionstoxinen oder humanisierten Antikörpern erlangt. In ersten Phase-III-Studien wurde bereits erfolgreich das Fusionstoxin DAB<sub>389</sub>IL-2 (ONTAK®) eingesetzt [54]. Es handelt sich dabei um ein Fusionsprotein aus Interleukin-2 und Diphtherietoxin. Die Substanz wird unter der Vorstellung verabreicht, dass das Fusionstoxin an den IL-2-Rezeptor auf Tumorzellen bindet, internalisiert wird und das freigegebene Diphtherietoxin vorwiegend die Proteinbiosynthese der Tumorzelle hemmt. Voraussetzung ist jedoch, dass das T-Zell-Lymphom den IL-2-Rezeptor exprimiert. Die bisherigen Daten zeigen eine Ansprechraten von 30% für Patienten mit therapierefraktären oder fortgeschrittenen T-Zell-Lymphomen. Das rezidivfreie Intervall liegt bei 4,4 Monaten. Um die Wirkung von ONTAK® zu erhöhen, werden zur Zeit Kombinationstherapien mit z. B. Kortikosteroiden oder auch Bexaroten durchgeführt. Untersuchungen werden zur Zeit auch mit dem humanisierten Antikörper anti-CD52 (CAMPATH 1-H®) durchgeführt [55]. Erste erfolgreiche Resultate bei der Behandlung einiger weniger Patienten mit Sézary-Syndrom sind hier ermutigend.

Einen weiteren Ausblick auf eine möglicherweise kurative Therapie bieten zur Zeit zwei unterschiedliche Ansätze, zum einen die Entwicklung von Vakzinierungsstrategien und zum anderen die Hochdosischemotherapie mit nachfolgender Knochenmarkstransplantation.

Unterschiedliche experimentelle Therapieansätze werden zur Zeit bei der Vakzinierungsbehandlung entwickelt. Eine wichtige Zielstruktur für eine Aktivierung einer Antitumorimmunität ist der klonotypische T-Zell-Rezeptor. Hier gibt es Versuche einer DNS-Vakzinierung mit Hilfe von DNS-Sequenzen der variablen V $\alpha$ /V $\beta$ -Region oder einer Peptidvakzinierung unter Verwendung von spezifischen Nonapeptidsequenzen aus der hochvariablen CDR-3-Region. Weitere Untersuchungen werden auch mit Tumorzelllysaten oder mit so genannten Mimotop-Peptiden durchgeführt. Die ermutigenden ersten Ergebnisse der In-vitro- und In-vivo Untersuchungen deuten daraufhin, dass das kutane T-Zell-

Lymphom sich für Vakzinierungsstrategien eignet. Studien liegen bislang noch nicht vor.

Zwei Pilotstudien zur autologen Knochenmark-/Stammzell-Transplantation mit insgesamt 15 Patienten zeigten, dass Rezidive häufig sind [56, 57]. Nur 2 von 15 Patienten zeigten bisher eine Rezidivfreiheit und 5 von 15 verstarben im Beobachtungszeitraum. Hier gilt es, die Transplantationsprotokolle in Zukunft weiter zu optimieren, um die Mortalität zu senken und durch verfeinerte Separationsverfahren die Transplantation von Tumorzellen zu verhindern. Zur allogenen Knochenmarkstransplantation bei kutanen T-Zell-Lymphomen liegen bislang keine Studien sondern nur Fallberichte vor. Hier bleibt abzuwarten, ob die Graft-versus-Tumor-Reaktion einen zusätzlichen positiven Effekt auf den Therapieerfolg hat.

## Literatur

- 1 Kim YH, Chow S, Varghese A, Hoppe RT. Clinical characteristics and long-term outcome of patients with generalized patch and/or plaque (T2) mycosis fungoides. *Arch Dermatol* 1999; 135: 26–32
- 2 Kim YH, Jensen RA, Watanabe GL, Varghese A, Hoppe RT. Clinical stage IA (limited patch and plaque) mycosis fungoides. A long-term outcome analysis. *Arch Dermatol* 1996; 132: 1309–1313
- 3 Dippel E, Assaf C, Hummel M et al. Clonal T-cell receptor gamma-chain gene rearrangement by PCR-based GeneScan analysis in advanced cutaneous T-cell lymphoma: a critical evaluation. *J Pathol* 1999; 188: 146–154
- 4 Klemke CD, Dippel E, Dembinski A, Poenitz N, Assaf C, Hummel M, Stein H, Orfanos CE, Goerdts S. Clonal T-cell receptor gamma-chain gene rearrangement by PCR-based GeneScan analysis in the skin and the blood of patients with parapsoriasis and early stage mycosis fungoides. *J Pathol* 2002: in press
- 5 Assaf C, Hummel M, Dippel E, Goerdts S, Müller HH, Anagnostopoulos I, Orfanos CE, Stein H. High detection rate of T cell receptor-beta chain rearrangements in T-cell lymphoproliferations by family specific polymerase chain reaction in combination with GeneScan technique and DNA sequencing. *Blood* 2000; 96: 640–646
- 6 Willemze R, Kerl H, Sterry W et al. EORTC classification for primary cutaneous lymphomas: a proposal from the cutaneous lymphomas study group of the European organisation for research and treatment of cancer. *Blood* 1997; 90: 354–371
- 7 Lamberg SI, Green SB, Byar DP et al. Clinical staging for cutaneous T-cell lymphoma. *Ann Intern Med* 1984; 100: 187–192
- 8 Dippel E, Goerdts S, Assaf C, Stein H, Orfanos CE. Cutaneous T-cell lymphoma severity index and T-cell gene rearrangement. *Lancet* 1997; 350: 1776–1777
- 9 Dippel E, Schrag H, Goerdts S, Orfanos CE. Extracorporeal photopheresis and interferon-alpha in advanced cutaneous T-cell lymphoma. *Lancet* 1997; 350: 32–33
- 10 Dummer R, Willers J, Dobbeling U, Burg G. Current pathogenetic aspects of Sézary syndrome and mycosis fungoides. *Hautarzt* 2001; 52: 189–192
- 11 Rook AH, Heald P. The immunopathogenesis of cutaneous T-cell lymphoma. *Hematol Oncol Clin North Am* 1995; 9: 997–1010
- 12 Heald P, Edelson R. Immunology of cutaneous T-cell lymphoma. *J Natl Cancer Inst* 1991; 83: 400–404
- 13 Dummer R, Michie SA, Kell D et al. Expression of bcl-2 protein and Ki-67 nuclear proliferation antigen in benign and malignant cutaneous T-cell infiltrates. *J Cutan Pathol* 1995; 22: 11–17
- 14 Sala A, Casella I, Grasso L et al. Apoptotic response to oncogenic stimuli: cooperative and antagonistic interactions between c-myc and the growth suppressor p53. *Cancer Res* 1996; 56: 1991–1996
- 15 Brugnoni D, Airo P, Tosoni C et al. CD3-CD4+ cells with a Th2-like pattern of cytokine production in the peripheral blood of a patient with cutaneous T cell lymphoma. *Leukemia* 1997; 11: 1983–1985
- 16 Buhl L, Sogaard H. Immunohistochemical expression of IL-10 in mycosis fungoides. *Exp Dermatol* 1997; 6: 195–198
- 17 Dummer R, Heald PW, Nestle FO et al. Sézary syndrome T-cell clones display T-helper 2 cytokines and express the accessory factor-1 (interferon-gamma receptor beta-chain). *Blood* 1996; 88: 1383–1389
- 18 Siegel RS, Pandolfino T, Guitart J, Rosen S, Kuzel TM. Primary cutaneous T-cell lymphoma: review and current concepts. *J Clin Oncol* 2000; 18: 2908–2925
- 19 Nisce LZ, Safai B, Kim JH. Effectiveness of once-weekly total skin electron irradiation in the treatment of mycosis fungoides. *Cancer* 1981; 47: 870–876
- 20 Wilson LD, Quiros PA, Kolenik SA et al. Additional courses of total skin electron beam therapy in the treatment of patients with recurrent cutaneous T-cell lymphoma. *J Am Acad Dermatol* 1996; 35: 69–73
- 21 Bisaccia E, Gonzalez J, Palangio M, Schwartz J, Klainer AS. Extracorporeal photochemotherapy alone or with adjuvant therapy in the treatment of cutaneous T-cell lymphoma: a 9-year retrospective study at a single institution. *J Am Acad Dermatol* 2000; 43: 263–271
- 22 Bryson HM, Sorkin EM. Cladribine. A review of its pharmacodynamic and pharmacokinetic properties and therapeutic potential in haematological malignancies. *Drugs* 1993; 46: 872–894
- 23 Brogden RN, Sorkin EM. Pentostatin. A review of its pharmacodynamic and pharmacokinetic properties, and therapeutic potential in lymphoproliferative disorders. *Drugs* 1993; 46: 652–677
- 24 Case DC. Combination chemotherapy for mycosis fungoides with cyclophosphamide, vincristine, methotrexate, and prednisolone. *Am J Clin Oncol* 1984; 4: 453–461
- 25 Detmar M, Kreuser ED, Gollnick H et al. Primary cutaneous Ki-1/CD30-positive anaplastic large cell lymphoma: complete remission after COP-BLAM regimen with GM-CSF. *Eur J Dermatol* 1992; 35–38
- 26 Orfanos CE, Garbe C. Pseudolymphome, Praelymphome und Lymphome der Haut. In: *Therapie der Hautkrankheiten*. Orfanos CE (ed.) Springer-Verlag Berlin, Heidelberg, 1995: 987–1020
- 27 Wilson LD, Licata AL, Braverman IM et al. Systemic chemotherapy and extracorporeal photochemotherapy for T3 and T4 cutaneous T-cell lymphoma patients who have achieved a complete response to total skin electron beam therapy. *Int J Radiat Oncol Biol Phys* 1995; 32: 987–995
- 28 Winkelmann RK, Diaz-Perez JL, Buechner SA. The treatment of Sézary syndrome. *J Am Acad Dermatol* 1984; 10: 1000–1008
- 29 Briffa DV, Warin AP, Harrington CI, Bleeen SS. Photochemotherapy in mycosis fungoides. *Lancet* 1980; 2: 49–53
- 30 Dippel E, Orfanos CE. Indikationen und therapeutischer Nutzen der extrakorporalen Photopherese. *Z Hautkr* 1996; 71: 723–725
- 31 Kersch M, Lehmann P, Plewig G. PUVA bath therapy. Indications and practical implementation. *Hautarzt* 1994; 45: 526–528
- 32 Plettenberg H, Stege H, Megahed M et al. Ultraviolet A1 (340–400 nm) phototherapy for cutaneous T-cell lymphoma. *J Am Acad Dermatol* 1999; 41: 47–50
- 33 Edelson R, Berger C, Gasparro F et al. Treatment of cutaneous T-cell lymphoma by extracorporeal photochemotherapy. Preliminary results. *N Engl J Med* 1987; 316: 297–303
- 34 Owsianowski M, Garbe C, Ramaker J, Orfanos CE, Gollnick H. Therapeutic experiences with extracorporeal photopheresis. Technical procedure, follow-up and clinical outcome in 31 skin diseases. *Hautarzt* 1996; 47: 114–123
- 35 Asadullah K, Docke WD, Haeussler A, Sterry W, Volk HD. Progression of mycosis fungoides is associated with increasing cutaneous expression of interleukin-10 mRNA. *J Invest Dermatol* 1996; 107: 833–837
- 36 Asadullah K, Friedrich M, Haeubeler A, Sterry W, Docke WD, Volk HD. Granzyme A mRNA expression in mycosis fungoides progression. *Blood* 1997; 90: 3810–3811
- 37 Asadullah K, Friedrich M, Docke WD, Jahn S, Volk HD, Sterry W. Enhanced expression of T-cell activation and natural killer cell antigens indicates systemic anti-tumor response in early primary cutaneous T-cell lymphoma. *J Invest Dermatol* 1997; 108: 743–747
- 38 Bunn PAJ, Norris DA. The therapeutic role of interferons and monoclonal antibodies in cutaneous T-cell lymphomas. *J Invest Dermatol* 1990; 95: 209S–212S
- 39 Bunn PA, Foon KA, Ihde DC et al. Recombinant leukocyte A interferon: an active agent in advanced cutaneous T-cell lymphoma. *Ann Intern Med* 1984; 101: 484–487
- 40 Stadler R, Ruszczak Z. Interferons. New additions and indications for use. *Dermatol Clin* 1993; 11: 187–199
- 41 Stadler R. Interferons in dermatology Present-day standard. *Dermatol Clin* 1998; 16: 377–398
- 42 Stadler R., Mayer da-Silva A, Bratzke B, Garbe C, Orfanos CE. Interferons in Dermatology. *J Am Acad Dermatol* 1989; 20: 650–656

- <sup>43</sup> Stadler R, Otte HG. Combination therapy of cutaneous T cell lymphoma with interferon alpha- 2a and photochemotherapy. *Recent Results Cancer Res* 1995; 139: 391 – 401
- <sup>44</sup> Dippel E, Zouboulis CC, Tebbe B, Orfanos CE. Myopathic syndrome associated with long-term recombinant interferon-alpha treatment in 4 patients with skin disorders. *Arch Dermatol* 1998; 134: 880 – 881
- <sup>45</sup> Kuzel TM, Gilyon K, Springer E et al. Interferon alfa-2a combined with phototherapy in the treatment of cutaneous T-cell lymphoma. *J Natl Cancer Inst* 1990; 82: 203 – 207
- <sup>46</sup> Otte HG, Herges A, Stadler R. Combination therapy with interferon alfa 2a and PUVA in cutaneous T-cell lymphoma. *Hautarzt* 1992; 43: 695 – 699
- <sup>47</sup> Roenigk HH, Kuzel T, Rosen S. Interferons for cutaneous T-cell lymphoma monotherapy or combination with PUVA. *Australas J Dermatol* 1993; 34: 13 – 15
- <sup>48</sup> Orfanos CE, Zouboulis CC, Almond-Roesler B, Geilen CC. Current use and future potential role of retinoids in dermatology. *Drugs* 1997; 53: 358 – 388
- <sup>49</sup> Thomson K, Hammar SP, Molin L, Volden G. Retinoids plus PUVA (Re-PUVA) and PUVA in mycosis fungoides, plaque stage. *Acta Derm Venereol* 1989; 69: 536 – 540
- <sup>50</sup> Rook AH, Prystowsky MB, Cassin M, Boufal M, Lessin SR. Combined therapy for Sézary syndrome with extracorporeal photochemotherapy and low-dose interferon alfa therapy. Clinical, molecular, and immunologic observations. *Arch Dermatol* 1991; 127: 1535 – 1540
- <sup>51</sup> DiRenzo A, Rubegni P, De Aloe G et al. Extracorporeal photochemotherapy restores Th1/Th2 imbalance in patients with early stage cutaneous T-cell lymphoma. *Immunology* 1997; 92: 99 – 103
- <sup>52</sup> Stadler R, Otte HG, Luger T, Henz BM, Kuhl P, Zwingers T, Sterry W. Prospective randomized multicenter clinical trial on the use of interferon-2a plus acitretin versus interferon-2a plus PUVA in patients with cutaneous T-cell lymphoma stages I and II. *Blood* 1998; 92: 3578 – 3581
- <sup>53</sup> Duvic M, Hymes K, Heald P et al. Bexarotene is effective and safe for treatment of refractory advanced-stage cutaneous T-cell lymphoma: multinational phase II–III trial results. *J Clin Oncol* 2001; 19: 2456 – 2471
- <sup>54</sup> Duvic M, Cather J, Maize J, Frankel AE. DAB389IL2 diphtheria fusion toxin produces clinical responses in tumor stage cutaneous T-cell lymphoma. *Am J Hematol* 1998; 58: 87 – 90
- <sup>55</sup> Lundin J, Osterborg A, Brittinger G et al. CAMPATH-1H monoclonal antibody in therapy for previously treated low-grade non-Hodgkin's lymphomas: a phase II multicenter study. *European Study Group of CAMPATH-1H Treatment in Low-Grade Non-Hodgkin's Lymphoma. J Clin Oncol* 1998; 16: 3257 – 3263
- <sup>56</sup> Bigler RD, Crilley P, Micaily B et al. Autologous bone marrow transplantation for advanced stage mycosis fungoides. *Bone Marrow Transplant* 1991; 7: 133 – 137
- <sup>57</sup> Olavarria E, Child FJ, Woolford A et al. T-cell depletion and autologous stem cell transplantation in the management of tumor stage mycosis fungoides with peripheral blood involvement. *Br J Haematol* 2001; 114: 624 – 631

## Buchbesprechungen

### Die Hautklinik der Charité und die Dermatologie in Berlin (1710 – 1999)

K. Harnack

192 Seiten, zahlreiche Abb., BMV, Berlin 2000. Brosch.  
ISBN 3 – 88 040 – 208 – 6

K. Harnack hat hier unter Zusammenarbeit mit W. Lehnert, E. D. Schulze, H. J. Tietz und H. Winter eine umfassende Geschichte der Hautklinik der Charité und der Dermatologie insgesamt in Berlin von 1710 bis 1999 verfasst. Angefangen vom Pesthaus, welches König Friedrich I. 1710 gründete, aus dem dann die Charité und eine Station für venerisch Kranke entstand, entwickelten sich daneben im Laufe der Zeit zahlreiche über ganz Berlin verstreute Dermatologische Kliniken oder Abteilungen, die z. T. heute noch bestehen aber auch aufgegeben wurden. Genannt seien die Hautklinik im Rudolf Virchow Krankenhaus, Britz/Neukölln, Westend, Am Urban Spandau, Buch, Friedrichshain, Kaulsdorf aber auch das Bundeswehrkrankenhaus und das Zentralinstitut f. Arbeitsmedizin der DDR. Kurzbiographien der maßgebenden Dermatologen, die als Ordinarien oder Chefärzte aber auch nur während ihrer Ausbildung in Berlin tätig waren, zeigen die Vielzahl bedeutender Vertreter unseres Faches. Interessant auch ein Kapitel über bedeutende Privatgelehrte die in Berlin tätig waren, so z. B. Max Joseph, O. Lasar, O. Rosenthal, C. Siebert, E. Kromayer, u. a. Insgesamt ein gut recherchiertes und geschriebenes Buch zur Berliner aber auch gesamtdeutschen Geschichte der Dermatologie, welches allen Interessierten aufs wärmste empfohlen werden kann.

G. Brehm, Ludwigshafen

### Springer Lexikon Kosmetik und Körperpflege

Bährle-Rapp, M.

458 Seiten. Springer, Berlin 2001. Geb. 24,95.  
ISBN 3 – 540 – 67 888 – 3

Als Neuerscheinung wird dieses Lexikon der Kosmetik und Körperpflege mit über 10 000 Stichworten zu medizinischen Begriffen, kosmetischen Störungen und Erkrankungen sowie Inhaltsstoffen kosmetischer Produkte präsentiert. Für sämtliche Inhaltsstoffe werden die INCI-Bezeichnungen angegeben. Besonders hervorzuheben ist die übersichtliche und sehr detaillierte Information zu sämtlichen pflanzlichen Bestandteilen kosmetischer Produkte, die einschließlich botanischer Angaben zu Familie und Vorkommen sowie deren Hauptbestandteilen auch den allergologisch interessierten Leser ansprechen dürften. Ansonsten richtet sich das Werk der gelernten Kosmetikerin primär an medizinische Laien aus dem Bereich der Kosmetik und angrenzender Fachgebiete. Für diese Leser ist die Erläuterung wie auch Übersetzung wichtiger medizinischer Fachtermini aus dem Englischen und Französischen sicher hilfreich, wobei die Übersetzung medizinischer Fachtermini häufig etwas umgangssprachlich erscheint. Insgesamt besticht das Lexikon durch seine Ausführlichkeit und Übersichtlichkeit und stellt bei gutem Preis-Leistungsverhältnis ein wertvolles Nachschlagewerk insbesondere für medizinische Laien aus den Bereichen Kosmetik und Körperpflege, unter Berücksichtigung der zahlreichen kosmetischen und pflanzlichen Wirkstoffe aber auch für den kosmetologisch und allergologisch interessierten Dermatologen dar.

S. Schliemann-Willers, Jena