

Franca Noack-Wiemers¹
M. Rytter¹
Christina Rogalski¹
H. Stepan²
J. Winkler³
H. Achenbach⁴
P. Nenoff¹

ANCA-assoziierte kutane Vaskulitis in der Schwangerschaft

ANCA-Associated Cutaneous Vasculitis in Pregnancy

Zusammenfassung

Bericht über eine 28-jährige Patientin, bei der in der 26. Schwangerschaftswoche (SSW) bullös-hämorrhagische Läsionen an den Oberarmen und Beinen auftraten, die histologisch Zeichen einer leukozytoklastischen Vaskulitis aufwiesen. Unter einer kurzzeitigen intravenösen Prednisolontherapie bildeten sich die Hauterscheinungen völlig zurück. In der 33. SSW erneute Krankheitszeichen mit Ausbildung multipler nekrotischer Hautbezirke an den Extremitäten. Zusätzlich fielen eine Thrombozytose (721 Gpt/l) und stark erhöhte Werte für ANA, c-ANCA (Proteinase 3), p-ANCA (Myeloperoxidase) sowie für ds-DNA und n-DNA auf. Es bestand jedoch keine Organbeteiligung. Die Behandlung erfolgte initial mit 175 mg Prednisolon pro Tag. In der 38. Schwangerschaftswoche Geburt eines gesunden Mädchens nach vorzeitiger Weheneinleitung. Die Abheilung der Läsionen erfolgte innerhalb eines halben Jahres post partum unter ausschleichender Glukokortikoidbehandlung. Zur Erklärung der Pathogenese dieser Vaskulitis wurde die „ANCA-Zytokin-Sequenztheorie“ herangezogen.

Abstract

Report about a 28-year-old woman developing blistering haemorrhagic skin eruptions on her upper arms and legs in the 26th week of her first pregnancy. The skin biopsy revealed a leukocytoclastic vasculitis. The lesions resolved completely under systemic corticosteroids. A burst of the disease reappeared in the 33th week of pregnancy. On her legs and arms necrotizing ulcerated lesions erupted. In addition, blood test showed thrombocytosis (721 gpt/l) and elevated levels of ANA, c-ANCA, p-ANCA, ds-DNA and n-DNA. There was no systemic involvement. Therapy with prednisolone 175 mg daily was initiated. At week 38 of pregnancy a female infant was delivered after induction of premature labor. The lesions resolved within half a year under tapering steroids. Pathogenesis of the vasculitis may be explained by the ANCA-cytokine sequence theory.

Einleitung

Eine international verbindliche Klassifikation entzündlicher Gefäßerkrankungen hat sich bis heute weder klinisch noch histologisch durchgesetzt. Die Einteilung in primäre und sekundäre Vaskulitiden ist eher als willkürlich anzusehen, da der Beginn und die Ursache der Erkrankung in vielen Fällen nicht bekannt sind.

Während das Einteilungsschema nach Chapel-Hill den überwiegend betroffenen Gefäßtyp berücksichtigt [1], gestattet die Analyse des histologischen Substrates die Abgrenzung der leukozytoklastischen von einer lymphozytären oder granulomatösen Vaskulitis. Darüber hinaus unterscheidet eine immunpathogenetische Einteilung zwischen ANCA- (anti-neutrophil cytoplasmic antibodies-) assoziierter Vaskulitis, komplementverbrau-

Institutsangaben

¹Klinik und Poliklinik für Haut- und Geschlechtskrankheiten (Direktor: Prof. Dr. med. U.-F. Haustein)

²Frauenklinik (Direktor: Prof. Dr. Dr. med. M. Höckel)

³Medizinische Klinik & Poliklinik I (Direktor: Prof. Dr. med. J. Schauer)

⁴Medizinische Klinik & Poliklinik III (Direktor: Prof. Dr. med. R. Paschke)

Widmung

Herrn Prof. Dr. med. Uwe-Frithjof Haustein zum 65. Geburtstag gewidmet.

Korrespondenzadresse

Franca Noack-Wiemers · Klinik und Poliklinik für Haut- und Geschlechtskrankheiten der Universität Leipzig · Stephanstraße 11 · 04103 Leipzig · Tel. 0341/9718715 · E-mail: francanoack@web.de

Bibliografie

Akt Dermatol 2002; 28: 35–39 © Georg Thieme Verlag Stuttgart · New York · ISSN 0340-2541

chender Immunkomplexvaskulitis und granulomatöser T-Zell-vermittelter Riesenzellvaskulitis [3].

ANCA sind Autoantikörper, die gegen zytoplasmatische Proteine in den azurophilen oder spezifischen Granula von Neutrophilen, oder selten auch von Monozyten, gerichtet sind. Gegenwärtig werden zwei gut definierte ANCA-Fluoreszenzmuster an neutrophilen Granulozyten unterschieden: die c-ANCA mit einer diffusen grobgranulären zytoplasmatischen Fluoreszenz, die zwischen der Kernlappung der Neutrophilen akzentuiert ist und ganz überwiegend durch eine Reaktivität der Antikörper mit Proteinase 3 (PR3) verursacht wird, und die p-ANCA mit ihrer homogenen perinukleären Fluoreszenz gegenüber verschiedenen Zielantigenen, überwiegend Myeloperoxidase (MPO), aber auch Cathepsin G, Elastase, Laktoferrin u. a.

Neben diesen beiden sind in den letzten Jahren noch so genannte atypische ANCA, auch als a- oder x-ANCA bezeichnet, beschrieben worden. Ethanolfixierte Granulozyten zeigen eine „diffus-wolkige, schneegestöberartige“ Fluoreszenz des perinukleären Zytoplasmas, die allerdings einer ausschließlich intranukleären Fluoreszenz in der Kernperipherie entspricht. Somit müssten die atypischen p-ANCA korrekterweise als antineutrophile nukleäre Antikörper (ANNA) bezeichnet werden [2].

Die ANCA-assoziierten Vaskulitiden (AAV) stellen eine Untergruppe der systemischen Vaskulitiden dar. Zu den AAV zählt man primäre Vaskulitiden mit vorwiegendem Befall der kleinen (und mittleren) Gefäße: die Wegenersche Granulomatose (WG), die mikroskopische Polyangiitis (MPA) und das Churg-Strauss-Syndrom (CSS). Gemeinsam ist ihnen, dass sie phasenartig verlaufen und immunhistologisch eine pauci-immune Vaskulitis zeigen, d. h. es sind nur wenige oder keine Immunkomplexe in situ nachweisbar. Bei den pauci-immunen Vaskulitiden wird den ANCA eine krankheitsauslösende Rolle zugeschrieben [1, 3].

Kasuistik

Anamnese

Bei einer 28-jährigen Erstpara traten in der 26. Schwangerschaftswoche (SSW) an beiden Oberschenkeln zunächst juckende Erytheme auf, die später bullös-hämorrhagisch wurden und zentral nekrotisierten (Abb. 1). An beiden Armen bildeten sich zusätzlich multiple livid-rot gefärbte Areale mit scharfer Begrenzung aus. Bei stationärer Aufnahme bestanden weiterhin ein Palmarerythem (Abb. 2), gerötete Endphalangen der Finger sowie gelblich verfärbte Nägel (Nikotinabusus).

8 Wochen vor Auftreten der Hautveränderungen war der Patientin ein neues Eisenpräparat (ferro-sanol-duodena[®] Kapseln) verordnet worden. Dieses wurde unter dem klinischen Verdacht der Auslösung einer arzneimittelinduzierten Immunkomplexvaskulitis abgesetzt. Histologisch konnte die leukozytoklastische Vaskulitis bestätigt werden (Abb. 3). Die Therapie erfolgte systemisch mit Prednisolon (initial 60 mg) und lokal antiseptisch mit Octenisept[®]-Lösung. Mit regredientem Hautbefund wurde die Patientin 8 Tage später mit einer Steroiddosis von 20 mg/d entlassen.

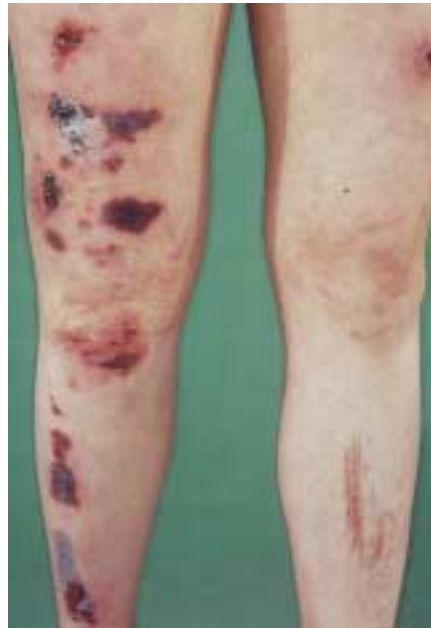

Abb. 1 Bullös hämorrhagische Hautveränderungen am rechten Bein bei ANCA-assoziiierter Vaskulitis in der Schwangerschaft.

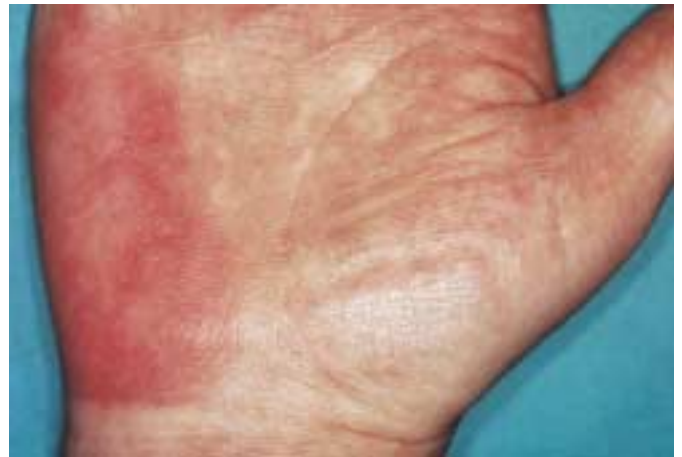

Abb. 2 Palmarerythem.

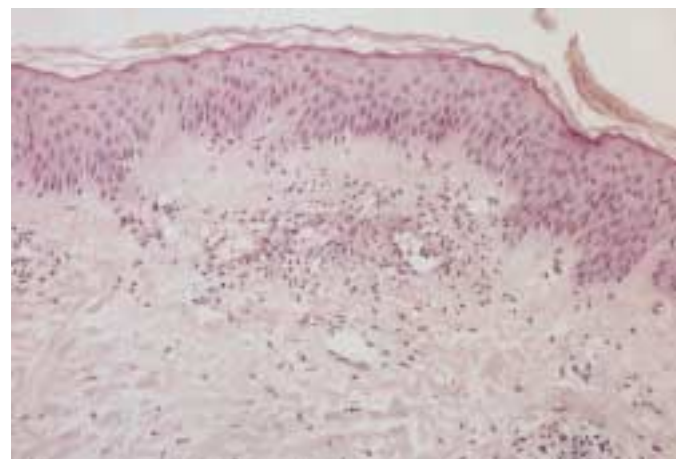


Abb. 3 Leukozytoklastische Vaskulitis: perivaskulär entzündliche Infiltrate aus Neutrophilen und Lymphozyten, Gefäßwandverdickungen und Fibrineinlagerungen, Erythrozytenextravasate und Kernstaub (HE, Vergrößerung 1 : 40).

Unter einer vom Gynäkologen begonnenen Jodsubstitution mit 200 µg Kaliumjodid täglich kam es 10 Tage später zu einer neuerlichen Exazerbation der Erkrankung, die nochmals eine stationäre Behandlung erforderlich machte. An den Ober- und Unterschenkeln fanden sich jetzt stark berührungsempfindliche und scharf begrenzte Nekrosen mit einem lividen Randsaum (Abb. 4).

Laborchemisch fielen jetzt stark erhöhte Titer von ANA (1 : 1280) und ANCA (1 : 320), PR3-Antikörper (70,2 U/ml) sowie erhöhte Anti-ds-DNA-Titer (117,6 U/ml) auf (Tab. 1). Bemerkenswert war weiterhin eine Thrombozytose (bis 721 Gpt/l), bei normaler Plättchenfunktion. Ein Zusammenhang mit der Jodsubstitution schien fraglich.

Es wurde erneut eine intravenöse Prednisolontherapie eingeleitet (1.–4. Tag 100 mg, 5. Tag 75 mg, 6. Tag 50 mg und ab 7. Tag 25 mg). Die externe Therapie erfolgte mit Ungt. emulsificans aquosum cum Dexamethasoni 0,05% SR. Im Urinstatus waren eine Proteinurie sowie Bakteri- und Leukozyturie auffällig. Der Harnwegsinfekt wurde mit Cefuroxim (Elobact®) über eine Woche erfolgreich therapiert.

Der hinzugezogene Nephrologe stellte die Diagnose einer physiologischen Proteinurie in der Schwangerschaft, differenzialdiagnostisch wurde aber auch an eine interstitielle Nephritis sowie an eine bisher nicht bekannte Glomerulonephritis gedacht.

Zur Krankheitsprogression kam es in der 31. SSW. Parallel dazu stiegen die ANA-Titer auf 1 : 2500 und die PR3-Antikörper auf 688 U/ml an (Tab. 1). Die n-DNA-Antikörper, welche eine 99%ige Spezifität für den systemischen Lupus (SLE) besitzen, waren mit 1 : 80 grenzwertig positiv. Außer letzterem Laborwert gab es aber keine weiteren Hinweise für eine solche Erkrankung. In Absprache mit den Gynäkologen wurden nunmehr 175 mg Prednisolol intravenös (morgens 125, abends 50 mg) appliziert und danach die Dosis innerhalb von 10 Tagen auf 125 mg reduziert. In der externen Therapie kamen Oleo-Tüll®, Ultralan®-Milch und Varihesive® zur Anwendung.

Eine Harnwegsinfektion mit Enterobacter amnigenus war schwer zu behandeln, da im Antibiogramm eine Penizillin- und Cephalosporin-Resistenz vorlag. Nur gegenüber Imipenem und

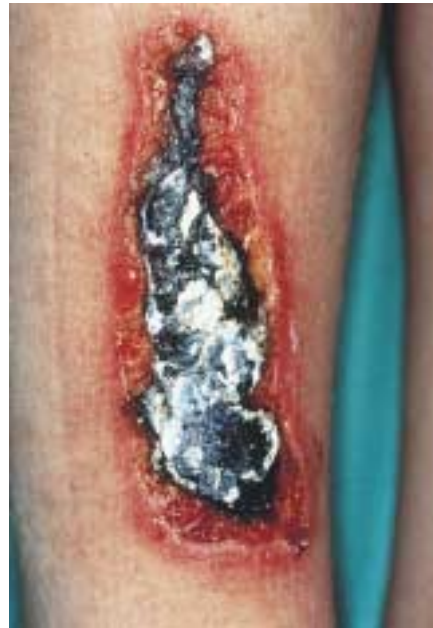

Abb. 4 Scharf begrenzte umschriebene Nekrosen am rechten Unterschenkel.

Ciprofloxacin war der Keim sensibel. Nach Rücksprache mit den bereits erwähnten Fachkollegen wurde intravenös Zienam® (Imipenem) in einer Dosierung von 2 × 0,5 g täglich über 5 Tage gegeben.

Aufgrund der weiterhin stark erhöhten Thrombozytenzahl (721 Gpt/l) erhielt die Patientin zur Antikoagulation MonoEmbolex® NM (Certoparin-Natrium) einmal täglich 0,3 ml subkutan. Die aus geburtshilflicher Sicht normale Erstlingsschwangerschaft wurde engmaschig kontrolliert. Einwände gegen eine Prednisolontherapie bestanden nicht. Eine Entbindung in der 38. SSW sollte angestrebt werden.

Wegen der stark erhöhten c-ANCA (PR3-Antikörper) wurde differenzialdiagnostisch auch an eine WG gedacht. Die HNO-ärztliche Untersuchung blieb aber ohne pathologischen Befund und auch die Spirometrie zeigte eine normale Lungenfunktion. Da die pulmonale Beteiligung beim Morbus Wegener häufig im Vordergrund steht, wurde ungeachtet der Schwangerschaft eine Thorax-Röntgenaufnahme veranlasst, die jedoch regelrecht aus-

Tab. 1 Autoantikörper: Verlauf bei ANCA-assoziiierter Vaskulitis in der Schwangerschaft

	26. SSW 17. 12. 1999	29. SSW 4. 1. 2000	31. SSW 19. 1. 2000	33. SSW 31. 1. 2000	post partum 12. 4. 2000	7. 9. 2000	9. 7. 2001
ANA	1:1280	1:1280	1:2500	1:640	1:2500	1:2500	1:2500
IIF			homogen	homogen	homogen	homogen	homogen
ds-DNS-Ak IU/ml < 35 – 50	117,6		95,3	105,8	118,0		13,9
n-DNS-Ak (Crithidia lucilia)				1:80			neg.
Histon-Ak IU/ml < 15 – 30	13,6		3,7	12,7	4,0		5,4
ANCA	1:80	1:320	1:80	1:320	1:1280	1:640	1:1280
MPO-Ak U/ml < 5	12,6	4,7	4,3	4,0	neg.	135,0	58,2
PR3-Ak U/ml < 5	> 50	70,2	688	567,2	500,0	513,6	> 200,0
Cardiolipin-AK							
IgM U/ml < 6 – 10	9,6	2,1	3,3	2,7			1,7
IgG < 12 – 18	6,1	neg.	9,3	3,3			5,1
IgA < 10 – 13	1,4	4,9	0,5	1,5			2,3

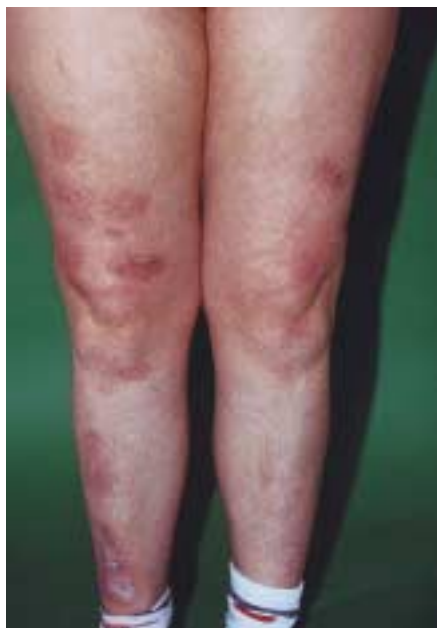

Abb. 5 Nach Abheilung Ausbildung atropher Narben.

fiel. Für eine glomeruläre Filtrationsstörung oder eine Nephritis bestanden keinerlei Anhaltspunkte. Auch andere klinische Untersuchungen (Echokardiographie, EEG, Abdomensonographie, ophthalmologische Untersuchung) waren unauffällig. Insgesamt gab es somit keinerlei Hinweise für das Vorliegen einer systemischen Vasculitis.

Ab der 33. SSW wurde die Patientin intensiv in der Universitätsfrauenklinik betreut. Sonographische und kardioto-kographische Untersuchungen ergaben einen unauffälligen Schwangerschaftsverlauf. Die Prednisolondosis wurde deshalb auf 60 mg pro die reduziert. Einen Tag nach dem vorzeitigen Blasensprung kam es in der 38. SSW nach Wehenanregung mit Prostaglandinen zur Spontangeburt eines gesunden Mädchens.

2 Monate nach der Entbindung lagen die ds-DNS-Antikörper wieder im Normbereich. Die anderen Antikörper-Titer wurden in folgender Höhe bestimmt: ANA 1:1280, ANCA 1:320 und c-ANCA (PR3) 1:320.

Post partum kam es unter ausschleichender Glukokortikoidtherapie innerhalb eines halben Jahres zur vollständigen Abheilung der Hautläsionen (Abb. 5). Aufgrund der Hauterscheinungsfreiheit, fehlender Hinweise für einen Morbus Wegener und der inzwischen regelrechten Urinbefunde wurde auf die ursprünglich vorgesehene Nierenbiopsie verzichtet.

Seit 1½ Jahren ist die Patientin frei von Haut- und allgemeinen Symptomen. Allerdings ist ein Teil der Autoantikörper immer noch hochtitrig nachweisbar.

Diskussion

Bei der vorgestellten Patientin entwickelte sich während ihrer ersten Schwangerschaft eine ANCA-assoziierte, ausschließlich kutane Vasculitis. Zunächst wurde aufgrund der histologisch bestätigten leukozytoklastischen Gefäßentzündung an eine arzneimittelinduzierte Immunkomplexvasculitis gedacht. Nach Abset-

zen der angeschuldigten Medikamente (Eisen, Kaliumjodid) und intravenöser Prednisolongabe kam es nur vorübergehend zur Befundbesserung, später jedoch zu einer massiven Krankheitsprogression. Die Autoantikörperdiagnostik mit stark erhöhten Werten für ANA, c-ANCA, p-ANCA, ds-DNA- und n-DNA-Antikörper deutete jetzt auf das Vorliegen einer gravierenden Autoimmunerkrankung hin.

C-ANCA werden bei 80–95% der Patienten mit WG gefunden und reagieren mit Proteinase 3 als Antigen. Weiterhin können sie auch in 20% beim CSS und in 10% bei der MPA vorkommen [1]. Falsch-positive ANCA treten nur ausnahmsweise bei entzündlich-gastrointestinalen, infektiösen und rheumatischen Erkrankungen auf [4]. Im Gegensatz zu anderen Autoantikörpern lassen sich c-ANCA (anti-PR3) bei Gesunden praktisch nicht nachweisen, Gleiches trifft auch auf ältere Menschen zu [1].

Außer der bakteriell verursachten Harnwegsentzündung gab es bei unserer Patientin keine Hinweise für andere Erkrankungen. Allerdings deuteten die ds-DNA- und die n-DNA-Antikörper auf einen systemischen Lupus erythematodes (SLE) hin. Hinzu kamen die lividen Erytheme palmoplantar, perionychial sowie an den Finger- und Zehenballen. Auch die als Schwangerschaftsproteinurie gedeutete Proteinurie hätte Ausdruck einer beginnenden Nierenbeteiligung beim SLE sein können. Gleiches trifft auf die histologisch gesicherte nekrotisierende Vasculitis zu [9], zumal eine Verschlechterung bzw. Erstmanifestation eines SLE während der Schwangerschaft wiederholt beschrieben worden sind. Erklärt wurde dies durch die erhöhten Progesteronspiegel, die zu einer Stimulation von TH₂-Zellen führen sollen [8]. Zum anderen wies aber kein weiteres ARA- (American Rheumatoid Association-) Kriterium in diese Richtung. Auf eine beweisende Nierenbiopsie musste aufgrund der vorliegenden Schwangerschaft verzichtet werden.

Die mit Myeloperoxidase reagierenden p-ANCA finden sich in 60–80% bei Patienten mit MPA. Häufig steht bei der MPA die nekrotisierende Glomerulonephritis im Vordergrund, die von weiteren vaskulitischen Läsionen begleitet sein kann (palpable Purpura, periphere Polyneuropathie, Episkleritis). Oft treten HNO- und pulmonale Symptome (hämorrhagisch-nekrotisierende Kapillaritis der Alveolen) auf. Im Gegensatz zur WG kommt es zur „Kleingefäßvasculitis“ ohne Granulombildung [2]. Außer den vaskulitischen Hautläsionen fanden sich keine weiteren Befunde, die auf eine systemische Manifestation der Erkrankung hingewiesen hätten. Klinisch ist ein phasenartiger Verlauf für ANCA-assoziierte Vasculitiden typisch. Er lässt eine Initialphase und eine später folgende Generalisation erkennen. Auch sind klinische Verläufe mit jahrelanger symptomarmer Vorlaufphase bis zum klinischen Vollbild beschrieben [3].

Aufgrund fehlender weiterer Symptome konnte bei unserer Patientin keine Zuordnung zu einer der bisher beschriebenen ANCA-positiven Vasculitiden vorgenommen werden.

Eventuell wurde durch die zeitig durchgeführte immunsuppressive Therapie der Übergang in die systemische Erkrankung verhindert. Auch wenn erhöhte ANCA fast pathognomisch für eine Vasculitis mit Organbeteiligung sind, konnte trotz umfangreicher Untersuchungen eine solche nicht entdeckt werden. Zu den nach Chapel-Hill klassifizierten ANCA-assoziierten Vasculi-

tiden in WG, CSS und MPA war demzufolge keine Zuordnung möglich.

Die „ANCA-Zytokin-Sequenztheorie“ könnte die Pathogenese der von uns beobachteten Vaskulitis erklären. So konnte durch In-vitro-Studien gezeigt werden, dass die ANCAs TNF α vorstimulierte polymorphkernige Neutrophile und Monozyten zur Produktion und Freisetzung von Sauerstoffradikalen sowie zu einer Degranulation der azurophilen Granula und Sekretion von proinflammatorischen Zytokinen anregen können [7]. PR3 und MPO gelangen so aus den intrazytoplasmatisch gelagerten Granula an die Oberfläche von Neutrophilen, wo unter Zytokineinfluss (IL-8, TNF α) die ANCA-Bindung möglich wird. Auf den Membranen von Neutrophilen und Endothelzellen werden Adhäsionsmoleküle (ICAM 1, LFA 1, ELAM 1) exprimiert, über die die Adhäsion von Neutrophilen an Endothelzellen erfolgt [5, 6].

Im Blut zirkulierende ANCA, die nach antigeninduzierter B-Zellaktivierung gebildet wurden, binden über den Fc γ II-Rezeptor an ihr spezifisches Antigen auf der Neutrophilenoberfläche und führen zur Degranulation, Radikalbildung und durch die unmittelbare Nähe zum Gefäßendothel zur direkten Endothelzellschädigung. Dies führt zur intravaskulären Lyse von Neutrophilen, zur Entzündung im perivaskulären Gewebe und letztlich zur nekrotisierenden Vaskulitis [6], die als leukozytoklastische Vaskulitis ihr Korrelat im histologischen Bild findet.

In der Schwangerschaft bewirken hohe Progesteron- und Östrogenspiegel eine verstärkte Stimulation der TH₂-Zellen, die mittelbar über Zytokine (IL-4, IL-5, IL-6, IL-10, TGF- β) die Autoantikörperproduktion stimulieren [88]. Auch beim SLE gibt es Charakteristika für eine TH₂-vermittelte Immunantwort, so erklärt man sich letztlich die Befundverschlechterung während einer Schwangerschaft. Patientinnen mit einer Erstmanifestation eines SLE während der Schwangerschaft haben sehr häufig schwere Organbeteiligungen. Allerdings kommt es in mehr als $\frac{2}{3}$ der Fälle

post partum zur Remission. Die kutane Beteiligung ist die häufigste Manifestation eines SLE während der Gravidität, gefolgt von Arthritis und schmerzhaften vaskulitischen Läsionen an den Extremitäten [10].

Zusammenfassend lässt sich feststellen, dass sich trotz positiver ds-DNA und n-DNA-Antikörper klinisch keine weiteren Anhaltspunkte für das Vorliegen eines SLE fanden. Aufgrund der richtungweisenden c- und p-ANCA formulierten wir als Diagnose eine ANCA-assoziierte, ausschließlich kutane Vaskulitis in der Schwangerschaft, die erfolgreich mit Prednisolon behandelt werden konnte.

Literatur

- ¹ Schmitt WH, Paulsen J, Rudert H, Gross WL. ANCA-assoziierte Vaskulitiden. HNO 1997; 45: 477–491
- ² Terjung B, Spengler U, Sauerbruch T. Antineutrophile zytoplasmatische Antikörper und ihre diagnostische Bedeutung als Seromarker. Dtsch med Wschr 1999; 124: 1314–1320
- ³ Gross WL, Reinhold-Keller E. ANCA-assoziierte Vaskulitiden. Z Rheumatol 1995; 54: 279–290
- ⁴ Koderisch J, Andrassy K, Rasmussen N, Hartmann M, Tilgen W. „False-positive“ anti-neutrophil cytoplasmic antibodies in HIV infection. Lancet 1990; 9: 1227–1228
- ⁵ Cserok E, Gross WL. Primary vasculitides and vasculitis confined to skin: clinical features and new pathogenic aspects. Arch Dermatol Res 2000; 292: 427–436
- ⁶ Gross WL, Cserok E. Immunodiagnostic and pathophysiologic aspects of antineutrophil cytoplasmic antibodies in vasculitis. Curr Opin Rheumatol 1995; 7: 11–19
- ⁷ Harper L, Savage COS. Pathogenesis of ANCA-associated systemic vasculitis. J Pathol 2000; 190: 349–359
- ⁸ Rautenstrauch J. Autoimmunerkrankungen: die Rolle des Geschlechts. DMW 1999; 124: 11–12
- ⁹ Fritsch P. Dermatologie und Venerologie. 1. Auflage. Berlin, Heidelberg: Springer, 1998: 445–461
- ¹⁰ Kroumpouzos G, Cohen LM. Dermatoses of pregnancy. J Am Acad Dermatol 2001; 45: 6–19