

M. Thomas, Münster (federführend)  
M. Baumann, Dresden  
M. Deppermann, Berlin  
L. Freitag, Hermer  
U. Gatzemeier, Großhansdorf  
R. Huber, München  
B. Passlick, München-Gauting  
M. Serke, Berlin  
D. Ukena, Homburg

# Empfehlungen zur Therapie des Bronchialkarzinoms

Gemeinsame Empfehlung  
der Deutschen Gesellschaft für Pneumologie (DGP),  
der Deutschen Gesellschaft für Radioonkologie (DEGRO),  
der Deutschen Gesellschaft für Thoraxchirurgie (DGT)  
und der Arbeitsgemeinschaft Internistische Onkologie  
in der Deutschen Krebsgesellschaft (AIO)

## Recommendations on the Therapy of Bronchial Carcinoma

### Zusammenfassung

Zur Festlegung der Therapiestrategie wird beim kleinzelligen wie nicht-kleinzelligen Bronchialkarzinom die Stadieneinteilung nach dem internationalen Staging-System empfohlen. Beim kleinzelligen Bronchialkarzinom sollte möglichst immer mit einer Polychemotherapie (4–6 Zyklen) behandelt und bei fehlendem Ansprechen umgehend auf eine nicht kreuzresistente Alternativkombination gewechselt werden. Im Stadium I–III umfasst das therapeutische Vorgehen darüber hinaus Maßnahmen zur lokalen Tumorkontrolle. Neben der Möglichkeit der Operation in den Stadien I–IIIA ist dies in der Regel die thorakale Radiotherapie. Im Falle der alleinigen Radiotherapie, sollte diese möglichst frühzeitig simultan zur Chemotherapie erfolgen. Nach Erreichen einer Vollremission wird eine adjuvante Ganzschädelbestrahlung empfohlen. Im Stadium I–IIIA des nicht-kleinzelligen Bronchialkarzinoms ist die komplette Resektion des Primärtumors und umfassende mediastinale Lymphadenektomie grundlegend für eine kurative Therapieoption. Der Stellenwert einer zusätzlichen systemischen Therapie wird derzeit in randomisierten Studien überprüft. Im Stadium III sind die Therapiekonzepte derzeit im Fluss und daher eine Behandlung im Rahmen von randomisierten Studien sinnvoll. Außerhalb von Studien wird für inoperable Patienten eine Sequenz aus einer Platin-haltigen Polychemotherapie und nachfolgenden Radiotherapie empfohlen. Bei inoperablen Patienten, die keine Kandidaten für eine Chemoradiotherapie sind, wird eine alleinige, kurativ intendierte Radiotherapie empfohlen. Für Patienten mit Fernmetastasen – und hinreichendem Allgemeinzustand sowie fehlender einer solchen Behandlung ausschließender Komorbidität – werden zunächst zwei Zyklen einer Platin-haltigen Polychemotherapie und symptomorientiert ggf. zusätzliche strahlentherapeutische oder chirurgische Maßnahmen empfohlen. Im Falle eines Ansprechens

(Symptomenreduktion; Tumorverkleinerung über 50%) sollte die Chemotherapie auf vier bis sechs Behandlungszyklen ausgedehnt werden. Nach abgeschlossener kurativer Behandlung wird in den ersten beiden Jahren zu 3-monatigen und dann für weitere drei Jahre zu 6-monatigen Nachsorgeintervallen geraten.

### Einleitung

Für die Prognose sowie die therapeutische Strategie ist die Differenzierung zwischen kleinzelligen (SCLC) Bronchialkarzinomen (Häufigkeit 20%) und nicht-kleinzelligen (NSCLC) Bronchialkarzinomen (Häufigkeit 80%) wesentlich. Zudem sind neben der Histologie und der anatomischen Tumorausdehnung eine prätherapeutische Gewichtsabnahme sowie der Leistungsindex des Patienten für die Prognose wie auch die individuelle therapeutische Entscheidung bedeutsam. Das therapeutische Vorgehen erfolgt stadienadaptiert. Sowohl für kleinzellige wie auch nicht-kleinzellige Bronchialkarzinome wird die Stadieneinteilung nach dem Internationalen Staging-System (ISS) empfohlen (vgl. Tab. 1 und 2) [1,2].

### Institutsangaben

Klinik für Hämatologie, Onkologie und Pneumologie, Medizinische Klinik A, Universitätsklinikum Münster

### Korrespondenzadresse

Priv.-Doz. Dr. med. M. Thomas · Klinik für Hämatologie, Onkologie und Pneumologie  
Medizinische Klinik A, Universitätsklinikum Münster · Albert-Schweizer Str. 33 · 48149 Münster  
E-mail: mthomas@uni-muenster.de

### Bibliografie

Pneumologie 2002; 56: 113–131 © Georg Thieme Verlag Stuttgart · New York · ISSN 0934-8387

Tab. 1 TNM-Deskriptoren

T-Status	
<i>TX</i>	Zytologischer Malignomnachweis in Sputum oder bronchialer Spülflüssigkeit (Bronchialsekret; bronchoalveoläre Lavage) ohne Tumornachweis in der Bronchoskopie oder Schnittbilddiagnostik.
<i>T0</i>	Kein Primärtumornachweis.
<i>Tis</i>	Carcinoma in situ.
<i>T1</i>	Tumor ≤ 3 cm, umgeben von Lunge oder viszeraler Pleura. Bronchoskopisch kein Hinweis für eine Infiltration proximal eines Lappenbronchus.
<i>T2</i>	Tumor mit a) einer Größe > 3 cm; b) Befall des Hauptbronchus, jedoch ≥ 2 cm distal der Hauptkarina; c) Infiltration der viszeralen Pleura; d) assoziierter Atelektase, aber nicht der ganzen Lunge.
<i>T3</i>	Tumor a) jeder Größe mit direkter Infiltration von Brustwand, Zwerchfell, parietalem Perikard oder mediastinaler Pleura; b) Hauptbronchusbefall < 2 cm distal der Hauptkarina, jedoch nicht der Hauptkarina selbst; c) mit Atelektase der ganzen Lunge.
<i>T4</i>	Tumor jeder Größe mit Infiltration von Mediastinum, Herz, großen Gefäßen, Trachea, Ösophagus, Wirbelkörper, Hauptkarina oder Tumor mit malignem Pleuraerguss oder Tumor mit Satellitenherden im ipsilateralen tumortragenden Lungenlappen.
N-Status	
<i>NX</i>	Regionale Lymphknoten nicht hinreichend untersucht.
<i>N0</i>	Kein Nachweis regionärer Lymphknotenmetastasen.
<i>N1</i>	Ipsilateral peribronchial/hilär Lymphknotenmetastasen.
<i>N2</i>	Ipsilateral mediastinal und/oder subkarinal Lymphknotenmetastasen.
<i>N3</i>	Kontralateral mediastinal/hilär Lymphknotenmetastasen und/oder in ipsi-/kontralateralen Skalenus- oder supraclavikularen Lymphknoten.
M-Status	
<i>MX</i>	Untersuchungen zum Ausschluss von Fernmetastasen nicht hinreichend durchgeführt.
<i>M0</i>	Keine Fernmetastasen.
<i>M1</i>	Fernmetastasen.

modifiziert nach [1]

Tab. 2 5-Jahres-Überlebensraten von Patienten mit nicht-kleinzelligem Bronchialkarzinom gemäß Zuordnung zum Internationalen Staging-System (ISS) nach TNM-Deskriptoren (nach [1])

ISS-Stadium	TNM				5-Jahres-Überlebensrate	
					klinisches Staging	chirurgisches* Staging
Stadium IA	T1	N0	M0		61 %	67 %
	T2	N0	M0		38 %	57 %
Stadium IIA	T1	N1	M0		34 %	55 %
	T2	N1	M0		24 %	39 %
Stadium IIB	T3	N0	M0		22 %	38 %
	T1–3	N2	M0		13 %	23 %
Stadium IIIA	T3	N1	M0		9 %	25 %
	T1–3	N2	M0		13 %	23 %
Stadium IIIB	T4	N0–2	M0		7 %	–
	T1–4	N3	M0		3 %	–
Stadium IV	T1–4	N0–3	M1		1 %	–

\* Überlebensraten nach operativer Behandlung mit chirurgischer Verifikation des Stadiums und histomorphologischer Bestätigung

## Stadienabhängige Therapie des kleinzelligen Bronchialkarzinoms

### Stadium I–III

Das therapeutische Vorgehen umfasst (vgl. Tab. 3)

- die Durchführung einer zytostatischen **Polychemotherapie über 4–6 Zyklen**.
- die Durchführung einer **lokoregionären Radiotherapie** unter Einschluss von Primärtumor und mediastinalem sowie ggf. supraclavikulärem Lymphabflussgebiet. In der Regel erfolgt diese bisher nach Abschluss der Chemotherapie. In Metaanalysen randomisierter Studien ist für dieses sequenzielle Vorgehen im Vergleich zur alleinigen Chemotherapie eine Steigerung der 2- bzw. 3-Jahres-Überlebensrate von 5 % belegt [3,4]. Drei von fünf randomisierten Studien [5–10] lassen für den frühzeitigen Einsatz einer Radiotherapie simultan zur Chemotherapie eine weitere Verbesserung der 3-Jahres-Überlebensrate von 8–10 % im Vergleich zu dem sequenziellen Vorgehen erkennen (29,7 % vs. 21,5 %; 48 % vs. 39 %; 30,9 % vs. 20,7 %) [5–7]. Daher kann die frühzeitige Radiotherapie simultan zur Chemotherapie empfohlen werden. Darüber hinaus scheint, zumindest nach den Daten einer randomisierten Studie, durch eine akzelerierte Hyperfraktionierung der Radiotherapie, mit Beginn simultan zum 1. Zyklus der Chemotherapie, eine weitere Verbesserung der Langzeitüberlebensrate möglich (5-Jahres-Überlebensrate 26 % vs. 16 %) [11].
- nach Erreichen einer Vollremission die Durchführung einer **adjuvanten Ganzschädelbestrahlung**. Diese führt gemäß einer Metaanalyse randomisierter Studien nach 3 Jahren zu einer signifikanten Senkung der kumulativen Inzidenz von Hirnmetastasen (58,6 % vs. 33,3 %), sowie einem signifikanten Überlebensvorteil (3-Jahres-Überlebensrate 20,7 % vs. 15,3 %) [12].
- die **anatomische Resektion mit nachfolgender Chemotherapie**, wenn sich bei der operativen Abklärung eines Rundherdes unklarer Ätiologie im Schnellschnitt Anteile eines kleinzelligen Karzinoms zeigen. Bei einem Rundherd mit vergrößerten mediastinalen Lymphknoten wird die diagnostische Mediastinoskopie durchgeführt.

Im Falle einer **chirurgischen Resektion** zur lokoregionären Tumorkontrolle werden im Stadium I bzw. II gemäß ISS in Sammelstatistiken 5-Jahres-Überlebensraten von 50 bzw. 35 % angegeben [13–15]. Ein operatives Vorgehen in diesen Stadien – jedoch in Verbindung mit einer neoadjuvanten oder adjuvanten Chemotherapie und ggf. Radiotherapie – kann daher empfohlen werden [16].

Bei intendierter Operation sollte prätherapeutisch eine eindeutige Festlegung des Stadiums unter Einschluss von Mediastinoskopie und Knochenmarkbiopsie (neben Schädel-, Thorax-, Abdomen-CT und Skelettszintigramm) erfolgen. Zur Festlegung des Biopsieortes der Knochenmarkbiopsie kann die Knochenmarkszintigraphie hilfreich sein. Der Stellenwert der mediastinalen **Nachbestrahlung** nach chirurgischer Resektion im Stadium I/II ist derzeit offen. Die Ergebnisse der postoperativen Radiotherapie beim NSCLC können aufgrund der unterschiedlichen Tumorbilologie nicht direkt auf das SCLC übertragen werden. Bis zum Vorliegen valider Daten wird außerhalb von Studien die postoperative Strahlentherapie ab einer N2-Situation oder im Falle einer inkompletten Tumorsektion empfohlen.

Tab. 3 Kleinzelliges Bronchialkarzinom: Therapie gemäß Stadium

Stadium	derzeit überwiegend praktizierte Therapie	Empfehlung	Möglichkeiten zur prognoserelevanten Verbesserung der Therapie
I	OP → CT → PCI bzw. CT → TRT + PCI (falls CR)	OP → CT → PCI bzw. CT/TRT + PCI (falls CR) Behandlung in Studien*	Therapieoptimierung in multimodalen Konzepten
II	OP → CT → TRT → PCI bzw. CT → TRT + PCI (falls CR)	OP → CT → TRT → PCI bzw. CT/TRT + PCI (falls CR) Behandlung in Studien*	Verbesserung der lokalen Kontrolle durch: a) Überprüfung des Stellenwertes der Resektion im Stadium I–IIIA b) Überprüfung von Bestrahlungskonzepten (Fraktionierung, Zielvolumen, Gesamtdosis) im Stadium I–IIIB
IIIA	CT → TRT + PCI (falls CR)	CT/TRT + PCI (falls CR) Behandlung in Studien*	Verbesserung der systemischen Kontrolle durch: a) Überprüfung des Stellenwertes der Hochdosischemotherapie im Stadium I–IIIB b) Überprüfung des Stellenwertes „biologischer Therapieprinzipien“ (Metalloproteinaseinhibitoren; Angiogeneseinhibitoren)
IIIB	CT → TRT + PCI (falls CR)	CT/TRT + PCI (falls CR) Behandlung in Studien*	
IV	Chemotherapie/palliative Therapie am „Ort der Not“	Chemotherapie bzw. Behandlung in Studien*	Überprüfung neuer Chemotherapiekombinationen bzw. Tyrosinkinase-/Angiogeneseinhibitoren

\* Für geeignete Patienten möglichst Teilnahme in Phase-III-Studien mit dem Ziel der Therapieoptimierung. CT: Chemotherapie; TRT: Thorakale Radiotherapie; OP: Operation; PCI: (prophylactic cranial irradiation) adjuvante Ganzschädelbestrahlung; CR: Vollremission

#### Stadium IV

Bereits bei Diagnosestellung zeigen  $\frac{2}{3}$  der Patienten mit einem kleinzelligen Bronchialkarzinom (SCLC) Fernmetastasen (Stadium IV gemäß ISS). Ohne Behandlung liegt die mediane Lebenserwartung für diese Patienten bei 6 Wochen; mit einer **Polychemotherapie** (Cis- bzw. Carboplatin/Etoposid; Adriamycin bzw. Epirubicin/Cyclophosphamid/Vincristin; Ifosfamid/Etoposid) hingegen bei 6–9 Monaten. Diese ist das zentrale Therapieelement und orientiert sich am Ansprechen der klinischen Symptomatik (Abnahme von Dyspnoe/Husten, Besserung des Allgemeinbefindens). Der palliative Charakter der Behandlung im Stadium IV wird allerdings in der geringen 2-Jahres-Überlebensrate < 5% deutlich.

Ebenfalls unter palliativen Gesichtspunkten wird die Strahlentherapie bei frakturgefährdeten oder schmerzhaften Skelettmastasen, Hirnmetastasen, tumorbedingter Rückenmarkskompression oder einer behandlungsbedürftigen Symptomatik als Folge der pulmonalen Tumorausbreitung eingesetzt.

Darüber hinaus wurde in einer randomisierten Studie deutlich, dass mit Erreichen einer Vollremission bzw. einer kompletten Remission der Fernmetastasen kombiniert mit einer partiellen Remission im Bereich des Primärtumors nach 3 Chemotherapiekursen im Stadium IV durch eine zusätzliche lokoregionäre Radiotherapie simultan zur weiteren Chemotherapie im Vergleich zur alleinigen Chemotherapie eine signifikante Verbesserung der medianen Überlebenszeit (17 vs. 11 Monate) wie auch Langzeitüberlebensrate (5-Jahres-Überlebensrate 9% vs. 4%) erreicht werden kann [17]. Eine generelle Empfehlung dieses Vorgehens bedarf allerdings weiterer randomisierter Studien.

#### Stadienabhängige Therapie des nicht-kleinzelligen Bronchialkarzinoms

Bei ca. 30% der Patienten mit einem nicht-kleinzelligen Bronchialkarzinom (NSCLC) liegt zum Diagnosezeitpunkt noch ein lokal begrenztes Tumorstadium I oder II vor. Demgegenüber weisen 40% der Patienten bereits Fernmetastasen auf (Stadium IV). Die verbleibenden 30% haben lokal fortgeschrittene, aber noch nicht fernmetastasierte Tumoren. Bei den letzteren ist zu bedenken, dass trotz technisch resektabler Tumorausdehnungen die Operation allein oder auch in Kombination mit einer postoperativen Bestrahlung nicht immer zu befriedigenden Langzeitergebnissen führt. So liegen im Stadium IIIA mit präoperativ histologisch gesichertem Befall mediastinaler Lymphknoten die 5-Jahres-Überlebensraten nach Operation und Radiotherapie unter 10% [18].

#### Stadium I/II

Basis für eine kurative Behandlung ist in diesen Stadien die Resektion des Primärtumors mit umfassender mediastinaler Lymphadenektomie. Für das Stadium I werden so 5-Jahres-Überlebensraten (5-Jahres-Überlebensrate) von 60–70% und für das Stadium II von 40–60% erreicht [1]. Im Falle der Inoperabilität ist die kurativ intendierte Strahlentherapie etablierter Behandlungsstandard (Tab. 4).

Für die Gruppe der Patienten mit alleiniger Tumorinvasion der Brustwand (T3 N0 M0) hat sich die radikale En-bloc-Operation als günstig erwiesen [19, 20]. Die postoperative Strahlentherapie wird aufgrund klinischer Erfahrungen durchgeführt; Ergebnisse zur Wirksamkeit dieser Strahlentherapie sind durch kontrollierte Studien nicht eindeutig definiert [19]. Insgesamt werden lokale Kontrollraten von 80–90% und 5-Jahres-Überlebensrate von 30–50% erreicht [19–21]. Im Falle der Inoperabilität ist auch hier die kurativ intendierte Strahlentherapie etablierter Behandlungsstandard [22].

Bei Tumoren mit Infiltration der oberen Thoraxapertur („Pan-coast-Tumor“) ist die präoperative Strahlentherapie zur Verbesserung der Resektabilität üblich [23,24]. Nach R0-Resektion (etwa 60%) kann eine 5-Jahres-Überlebensrate von 45% erreicht werden [25]. In randomisierten Studien wurde dieses Vorgehen bisher nicht geprüft; eine individuelle interdisziplinäre Indikationsstellung wird deshalb empfohlen [26,27].

In der Rezidivsituation nach kurativer Resektion dominieren in den Stadien I/II Fernmetastasen. Isolierte Lokalrezidive sind allenfalls in 10–30% der Rezidivmanifestationen zu erwarten [28,29]. Ferner können bei 30–50% der Patienten bereits zum Operationszeitpunkt isolierte disseminierte Tumorzellen nachgewiesen werden [30,31]. Dies legt nahe, dass durch eine effektive systemische Kontrolle der Erkrankung eine Prognoseverbesserung erwartet werden kann [32]. Daher wird der mögliche Stellenwert einer adjuvanten oder neoadjuvanten Chemotherapie im Stadium I bzw. II in randomisierten Studien geprüft (Tab. 4).

Die PORT-Metaanalyse zeigt, dass eine postoperative Strahlentherapie in den Stadien I und II zu einer Verschlechterung des Überlebens führen kann, so dass in diesen Stadien bei R0-Resektion eine routinemäßige Nachbestrahlung nicht indiziert ist [33]. Kritisch anzumerken ist jedoch, dass die der PORT-Metaanalyse zugrunde liegenden strahlentherapeutischen Techniken heutigen Standards zum größten Teil nicht mehr genügen [34].

### Stadium III

Im Stadium III sind bei kurativem Ansatz die Operation (gegebenenfalls mit nachfolgender Strahlentherapie) und die radikale Strahlentherapie bzw. Chemo-/Radiotherapie etablierte Standardverfahren. Im Stadium IIIA zeigt sich nach kurativer Resektion, dass das Auftreten von Fernmetastasen (in 70–80% der Rezidivfälle) der wesentliche, die Prognose bestimmende Faktor ist. Diese Patienten könnten von einer neoadjuvanten, d. h. präoperativen Chemotherapie profitieren. Von den Studien, die diesen Therapieansatz im randomisierten Vergleich zur alleinigen Ope-

ration prüfen, zeigen zwei kleine mit jeweils 60 Patienten eine signifikante Verlängerung der Überlebenszeiten für die neoadjuvante Behandelten [35,36]. Möglicherweise führt der Einsatz einer präoperativen Radiotherapie zusätzlich zur Chemotherapie zu noch günstigeren Remissions- und Resektionsraten und damit auch Langzeitüberlebensraten und kann zudem auch im Stadium IIIB noch eine Operation ermöglichen [37–39]. Der Stellenwert der präoperativen Radiotherapie in der neoadjuvanten multimodalen Behandlung wird derzeit in einer randomisierten Studie geprüft [40].

Für inoperable Patienten mit gutem Allgemeinzustand im Stadium III zeigen drei randomisierte Studien, dass die Sequenz aus Chemotherapie und Radiotherapie signifikant günstigere Überlebensraten als die alleinige Standardradiotherapie erbringt [41–46]. Daher wird für solche Patienten diese Therapiesequenz empfohlen (Tab. 4) [47].

Allerdings findet sich auch im sequenziellen Therapieansatz innerhalb eines Jahres eine Rate der lokalen Erkrankungsprogression von 80% [42]. Daran wird die Bedeutung einer effektiven lokalen Kontrolle für das Überleben deutlich [48]. In randomisierten Studien zeichnen sich hierfür im Vergleich zur alleinigen Radiotherapie Möglichkeiten in Form einer intensivierten, akzeleriert-hyperfraktionierten Radiotherapie [49] oder einer Verstärkung des Effektes der Radiotherapie durch eine niedrig dosierte simultane Chemotherapie ab [50–52].

Darüber hinaus zeigt, im Vergleich zu dem sequenziellen Therapieansatz, eine randomisierte Studie für eine normal dosierte Chemotherapie (im Abstand von 3–4 Wochen) simultan zur Radiotherapie eine Verbesserung der 5-Jahres-Überlebensrate um 7% (8,9% vs. 15,8%) [53]. In einer weiteren randomisierten Studie wird dies im Trend bestätigt [54]. Daher kann für inoperable Patienten mit gutem Allgemeinzustand im Stadium III auch ein solch simultaner Ansatz mit normal dosierter Chemotherapie im Abstand von 3–4 Wochen empfohlen werden. Allerdings ist hier mit einem deutlich höheren Maß an Hämatotoxizität wie auch nicht-hämatologischen Toxizitäten zu rechnen. Bei der Pla-

Tab. 4 Nicht-kleinzelliges Bronchialkarzinom: Therapie gemäß Stadium

Stadium	derzeit überwiegend praktizierte Therapie	Empfehlung	Möglichkeiten zur prognoserelevanten Verbesserung der Therapie
IA	Operation falls inoperabel: Radiotherapie	Operation falls inoperabel: Radiotherapie	Neoadjuvante bzw. adjuvante systemische Therapie. Optimierung der Radiotherapie
IB/II	Operation falls inoperabel: Radiotherapie	Behandlung in Studien*	Neoadjuvante bzw. adjuvante systemische Therapie. Optimierung der Radiotherapie
III			
operabel (zumeist IIIA)	Operation + Radiotherapie	Behandlung in Studien*	Multimodale Konzepte.
inoperabel (zumeist IIIB)	Radiotherapie	Chemotherapie (platinbasiert) – gefolgt von Radiotherapie – simultan zur Radiotherapie bzw. Behandlung in Studien*	Multimodale Konzepte. Optimierung der Radiotherapie
IV	Chemotherapie palliative Therapie am „Ort der Not“	Chemotherapie bzw. Behandlung in Studien*	Überprüfung neuer Chemotherapie-kombinationen bzw. Tyrosinkinase-/Angiogeneseinhibitoren

\* Für geeignete Patienten möglichst Teilnahme in Phase-III-Studien mit dem Ziel der Therapieoptimierung. Insbesondere für die Stadien I–III ist dies zu empfehlen, da hier die Therapiekonzepte im Fluss sind. In ganz besonders hohem Maß ist dies im Stadium III der Fall. So ist z. B. im Stadium IIIA nach Operation + Radiotherapie im besten Fall eine 5-Jahres-Überlebensrate von 20–25% zu erwarten. Im Rezidiv dominieren in 80% Fernmetastasen, so dass in Studienkonzepten unter Integration einer systemischen Therapie eine Prognoseverbesserung erwartet werden kann. Daher wird hier eine Therapie außerhalb von Studien auch nur eingeschränkt empfohlen.

nung einer sequenziellen oder simultanen Chemoradiotherapie ist die Auswahl der eingesetzten Zytostatika von besonderer Bedeutung, da z.B. Mitomycin und, bei simultaner Gabe, Gemcitabin mit einem höheren Risiko schwerer Strahlennebenwirkungen verbunden sind. Substanzen wie Cisplatin, Etoposid und Vinorelbine sind in dieser Hinsicht geprüft und weniger kritisch.

Für Patienten, die keine Kandidaten für eine sequenzielle oder simultane Chemoradiotherapie sind, ist die alleinige hochdosierte Strahlenbehandlung die Therapie der Wahl. Die akzeleriert-hyperfraktionierte CHART (Continuous Hyperfractionated Accelerated Radiotherapy)-Bestrahlung konnte in einer randomisierten Studie das 2-Jahres-Überleben gegenüber einer konventionell fraktionierten Strahlentherapie bis 60 Gy von 20% auf 29% signifikant verbessern. Diese Behandlung kann in geeigneten Fällen als optimierte Möglichkeit der Bestrahlung angesehen werden [49,55–57]. Ob eine dosisesskalierte Modifikation des CHART-Schemas die Ergebnisse der Bestrahlung weiter steigern kann, wird derzeit in einer randomisierten Studie geprüft [58]. Die alleinige Hyperfraktionierung ohne Akzelerierung hat im randomisierten Vergleich mit einer konventionellen Bestrahlung keinen Vorteil ergeben [44,57]. Der Wert einer Dosisesskalation über 60–70 Gy hinaus unter Einsatz 3D-konformaler Bestrahlungstechniken wird derzeit von mehreren Studiengruppen geprüft.

Zur weiteren Optimierung der Therapiekonzepte im Stadium III sind randomisierte Studien notwendig. Daher ist die Behandlung von Patienten im Rahmen solcher Phase-III-Studien, die auch einen Fortschritt in der Therapieoptimierung erwarten lassen, wünschenswert. Darüber hinaus gewinnt angesichts der Effektivität, aber auch Toxizität solcher Therapieansätze die prätherapeutische Charakterisierung von Patientensubgruppen, die besonders profitieren oder aber denen wegen zu geringer Erfolgsaussicht eine solche Behandlung nicht zugemutet werden sollte, an Bedeutung [59,60].

#### Stadium IV

Im randomisierten Vergleich zur bestmöglichen supportiven Behandlung führen cisplatinhaltige zytostatische Kombinationen in diesem Tumorstadium zu einer in Metaanalysen bestätigten signifikanten Verlängerung der medianen Überlebenszeit von 6 auf 8 Monate [61]. Solche Patienten, die auf eine Chemotherapie mit einer partiellen Remission ansprechen (20–30%), profitieren mit medianen Überlebenszeiten von 12–14 Monaten [62]. Insgesamt geben 60% der mit einer Chemotherapie behandelten Patienten eine Besserung subjektiver Beschwerden wie Schmerzen, Reizhusten oder Hämoptysen an [63,64]. Faktoren, die für einen zytostatischen Behandlungsversuch sprechen, sind das Vorliegen tumorassoziierter Beschwerden oder ein Erkrankungsprogress in einem eng definierten Zeitraum (3 Monate).

Für Patienten mit Fernmetastasen und (a) hinreichendem Allgemeinzustand (Karnofsky-Index  $\geq 70$ ) sowie (b) fehlender, eine solche Behandlung ausschließende Komorbidität, werden zwei Zyklen einer Platin-haltigen Polychemotherapie empfohlen (Cisplatin/Etoposid; Cisplatin/Vincaalkaloid; Mitomycin/Ifosamid/Cisplatin bzw. Mitomycin/Vincaalkaloid/Cisplatin; Cisplatin/Paclitaxel; Cisplatin/Gemcitabin). Werden die vorgenannten Protokolle bei relevant eingeschränkter Organfunktion (z.B. Nierenin-

suffizienz) in Erwägung gezogen, sollte Cisplatin gegen Carboplatin ausgetauscht werden. Im Falle eines Ansprechens (Symptomenreduktion; Tumorverkleinerung über 50%) sollte die Chemotherapie auf vier bis sechs Behandlungszyklen ausgedehnt werden. Die Evidenz zur Behandlung von Patienten mit einem Karnofsky-Index  $\leq 60$  mit einer Platin-haltigen Polychemotherapie ist eingeschränkt, da in den entsprechenden Studien allenfalls 10–20% der eingeschlossenen Patienten diesen Allgemeinzustand (ECOG 2) hatten.

Bei Patienten (a) in eingeschränktem Allgemeinzustand (Karnofsky-Index  $\leq 60$ , jedoch so hinreichend, dass zusätzlich zum Nachtschlaf kein weiterer Ruhebedarf von mehr als 6 Stunden pro Tag besteht) oder (b) mit einer Platin-haltigen Chemotherapie ausschließende Komorbidität kann eine zytostatische Monotherapie (z.B. Vinorelbine; z.B. Gemcitabin) erwogen werden. Diese Behandlung sollte nur fortgeführt werden, solange sie (a) gut verträglich ist und (b) ein Ansprechen der Erkrankung (Symptomenreduktion) dokumentiert werden kann.

Im Falle einer erneuten Progression der Erkrankung nach Platinhaltiger Vorbehandlung kann bei Patienten in gutem Allgemeinzustand (Karnofsky-Index  $\geq 70$ ) eine Zweitlinientherapie (z.B. Docetaxel) erwogen werden.

Bei bronchial okkludierendem Tumorwachstum haben sowohl die kleinvolumige, palliativ intendierte externe Strahlentherapie, die intraluminale Brachytherapie wie auch die endobronchiale Laser- und Stentbehandlung ihren Stellenwert. Die perkutane palliative Strahlentherapie ist zudem bei schmerzhaften und/oder frakturgefährdeten Skelettmetastasen, Hirnmetastasen, tumorbedingter Rückenmarkskompression oder einer behandlungsbedürftigen Symptomatik im Bereich des Primärtumors indiziert.

#### Palliative Therapiemaßnahmen

Für alle im Folgenden dargestellten tumorspezifischen Komplikationen und Präsentationen inklusive ihrer palliativ-therapeutischen Maßnahmen gilt, dass die Therapie der Grundkrankheit bzw. die tumorspezifische Therapie die Basis im Gesamtbehandlungskonzept darstellt.

**Skelettmetastasen.** Skelettmetastasen, die zu einer Frakturgefahr oder Schmerzsymptomatik führen, erfordern eine palliative Radiotherapie oder eine chirurgische Stabilisierung [65–67] (vgl. Abschnitt: Radiotherapie aus palliativer Indikation). Indikationen für eine primäre chirurgische Versorgung einer Knochenmetastase sind die pathologische Fraktur eines tragenden Knochens, die dadurch erreichbare Besserung einer Immobilität und in Ausnahmefällen die gleichzeitige histologische Diagnosesicherung. Des Weiteren ist die Indikation zur chirurgischen Versorgung bei hochgradiger Frakturgefahr eines tragenden Röhrenknochens bzw. eines Wirbelkörpers zu prüfen. Erwächst angesichts eines hochgradig frakturgefährdeten Wirbelkörpers das Risiko einer drohenden Querschnittssymptomatik ist die Indikation zur operativen Stabilisierung umgehend zu stellen [65]. Der günstige Effekt einer Bisphosphonattherapie auf die Frakturrate

und auf die Schmerzsymptomatik wurde beim multiplen Myelom und beim Mammakarzinom gezeigt [68–70].

**Hirnmetastasen.** Die Standardtherapie ist die perkutane Ganzhirn-Bestrahlung. Das perifokale Ödem wird erfolgreich mit Dexamethason (Initialdosis z. B.  $4 \times 4$ –8 mg/die) behandelt. Durch diese Maßnahmen wird in ca. 70–90% der Fälle eine signifikante Besserung der neurologischen Symptomatik erzielt [71,72].

Bei Vorliegen einer solitären Hirnmetastase werden hinsichtlich der Verlängerung der medianen Überlebenszeit sowie der lokalen Tumorkontrolle und Symptombesserung durch die chirurgische Resektion, gefolgt von einer Ganzhirn-Bestrahlung, signifikant günstigere Ergebnisse, als durch die alleinige Radiotherapie, erreicht [72,73]. Daher sollte im Falle einer solitären Hirnmetastase die Stellungnahme eines erfahrenen Neurochirurgen eingeholt werden. Allerdings ist diese bimodale Therapie für weniger als 50% der Patienten mit solitärer Hirnmetastase geeignet (Inoperabilität aus neurochirurgischer Sicht aufgrund der Metastasenlokalisation; im Hirn singuläre Metastase, jedoch weitere sonstige Metastasen) [72,73]. Möglicherweise ist dann die stereotaktische Radiochirurgie eine sinnvolle Alternative zur chirurgischen Resektion bei solitärer Hirnmetastasierung [74,75].

**Vena-cava-superior-Syndrom (VCSS).** Dem VCSS, bedingt durch eine Kompression, Infiltration oder Thrombosierung der V. cava superior mit Behinderung des Blutabstromes aus den oberen Körperpartien, liegt in über 80% der Fälle ein maligner Tumor zugrunde [76]. Ein akut auftretendes VCSS stellt einen onkologischen Notfall dar. Vor jeder therapeutischen Intervention sollte der Versuch der histologischen Diagnosesicherung unternommen werden [77,78]. Allerdings darf dies nicht zu einer Verzögerung der dringend notwendigen Behandlung führen. Eine Antikoagulation mit niedrig-dosiertem Heparin sollte umgehend eingeleitet werden. Beim NSCLC ist die perkutane Radiatio, beim SCLC die systemische Chemotherapie oder ebenfalls die Radiatio die jeweilige Standardtherapie mit in der Regel guten Erfolgsaussichten und Rückbildung der Symptomatik innerhalb von 3–5 Tagen. Bei tumorbedingter Kompression ohne Thrombenbildung kann eine rasche Beschwerdeminderung durch perkutane Angioplastieverfahren wie Ballondilatation mit Stent-Implantation erzielt werden [79,78]. Die chirurgische Behandlung des VCSS ist in ausgewählten Fällen möglich [80].

**Thoraxwandmetastase.** Im Falle einer isolierten Thoraxwandmetastase ist die chirurgische Resektion Therapie der Wahl. Ist die chirurgische Therapie nicht möglich, ist, insbesondere bei medikamentös nicht zu beherrschenden Lokalschmerzen die perkutane Radiotherapie – beim SCLC eventuell in Kombination mit einer zytostatischen Chemotherapie – das zu empfehlende Therapieverfahren (vgl. Abschnitt: Radiotherapie aus palliativer Indikation).

**Rückenmarkskompression.** Die drohende Querschnittslähmung infolge einer Infiltration des Spinalkanals oder eine Wirbelkörperkompression ist ein onkologischer Notfall. In 70% der Fälle liegt die Kompression im thorakalen, in 20% der Fälle im lumbalen und in 10% der Fälle im zervikalen WS-Bereich [81]. Als Sofortmaßnahme wird eine antiödematöse Therapie mit hochdosiertem Dexamethason durchgeführt (40–100 mg/d; in der einzigen randomisierten Studie zum Stellenwert von Steroiden in

dieser Situation wurden 96 mg Dexamethason geprüft [82]). Da der Erhalt der neurologischen Funktionen wesentlich vom Schweregrad der Ausfälle und vom Zeitintervall zwischen Beginn und Therapiebeginn abhängt, ist die umgehende Einleitung einer Operation oder einer palliativen perkutanen Radiatio das Standardtherapieverfahren [67]. Im Falle eines SCLC mit ausgedehnter lokaler Tumorausbreitung kann eine zytostatische Chemotherapie indiziert sein.

Chirurgische Interventionen, gefolgt von einer perkutanen Radiatio, gewinnen an Bedeutung [83]. Eine chirurgische Intervention kann z. B. bei knöcherner Kompression, bei statischer Instabilität, bei Progress während Strahlentherapie, bei der Notwendigkeit zur histologischen Diagnosesicherung, bei plötzlich progredienten neurologischen Ausfällen, einem bestrahlungsresistenten Primärtumor oder bei einer Tumorausbreitung im vorbestrahlten Areal indiziert sein [84]. Bei einer intraspinalen Metastase oder Infiltration des Spinalkanals ist eine Laminektomie indiziert. Bei metastatischem Befall eines Wirbelkörpers ist die Ausräumung des Wirbelkörpers mit anschließender Wirbelkörperersatzoperation einschließlich von Verbundosteosynthesen erforderlich. Grundsätzlich sollte das therapeutische Vorgehen interdisziplinär zwischen Neurochirurgen, Wirbelsäulenchirurgen und Radioonkologen abgestimmt werden. Bei frühzeitiger therapeutischer Intervention wird in der überwiegenden Zahl einer tumorbedingten spinalen Kompression eine gute Palliation erzielt [86]. Liegt bei Therapieeinleitung bereits eine Einschränkung der Gehfähigkeit oder eine Paraplegie vor, sinkt die Chance auf Erhalt bzw. Wiederherstellung der Gehfähigkeit auf etwa 60% bzw. 10% [85].

**Pleuraerguss.** Der maligne Pleuraerguss wird insbesondere bei Auftreten typischer Symptome wie Dyspnoe als Folge der Kompression vitalen Lungengewebes, Husten oder Thoraxschmerzen therapiebedürftig. Die Sonografie ist für den Nachweis und die Lokalisation eines Pleuraergusses die sensitivste Methode. Die Therapie der Wahl ist die Thorakozentese und Entlastung der Pleurahöhle von maximal 2000 ml Flüssigkeit pro Tag (bei größeren Volumina besteht die Gefahr eines unilateralen Lungenödems als Reexpansionsphänomen). Bei rascher Neubildung des Pleuraergusses und fortbestehender klinischer Symptomatik ist die Anlage einer Pleuradrainage und der Versuch der Pleurodese durch Instillation lokal sklerosierender Substanzen indiziert. Das wirksamste Pleurodese-Verfahren mit einer Erfolgsquote von 75–100% ist die thorakoskopische Applikation von Talkum-Puder [87,88]. Alternativ kann mit geringeren Erfolgsaussichten die Instillation einer Talkum-Emulsion über einen doppellumigen Drainageschlauch erfolgen. Erfolgsraten von 50–80% werden für Tetracyclin (500–1000 mg, max. 20 mg/kg KG), Bleomycin (60 mg), Mitoxantron (30 mg) und ggf. Fibrinkleber beschrieben [89,88]. Es ist zu beachten, dass die medikamentöse Pleurodese wegen des Verdünnungseffektes bei noch vorhandenem Resterguss nur bei vollständig entleerter Pleurahöhle versucht werden kann. Bleibt die Pleurodese trotz dieser Maßnahmen erfolglos, kann, in Abhängigkeit vom Allgemeinzustand des Patienten, auch eine chirurgische Intervention zur Pleurektomie sinnvoll sein [90]. Bei einer „gefesselten“ Lunge, z. B. durch ausgedehnten Tumorbefall der viszeralen Pleura oder bei persistierender bronchopleuraler Fistel, ist die Drainage-Therapie nicht erfolgreich. In diesem Fall kann, in Abhängigkeit vom Allgemeinzustand

stand des Patienten, eine Pleurektomie, kombiniert mit einer viszeralen Dekortikation der Lunge, erfolgen.

**Perikarderguss.** Das Spektrum der klinischen Präsentation des malignen Pleuraergusses reicht von fehlender Symptomatik bis zur akuten Herztamponade. Die Perikardiozentese wird sowohl aus diagnostischen als auch aus therapeutischen Gründen durchgeführt. Zur Prävention des Perikardergussrezidivs stehen prinzipiell die gleichen Sklerosierungssubstanzen wie beim malignen Pleuraerguss zur Verfügung. Über die Perikardiozentese hinausgehende mechanische bzw. chirurgische Interventionen wie Perikardiotomie oder Perikardektomie gewinnen hauptsächlich bei Versagen der Sklerosierungsverfahren an Bedeutung [91].

**Schmerzen.** Chronische Schmerzzustände bei Tumorpatienten sind in ca. 70% der Fälle durch den Primärtumor oder seine Metastasen bedingt. In 15% der Fälle treten die Schmerzen als Folge einer antiproliferativen Therapie auf (z. B. Zytostatika-induzierte Polyneuropathie), in 5% sind sie tumorassoziiert (z. B. Pleuraerguss oder Aszites) und in 10% der Fälle stehen die Schmerzen in keinem Zusammenhang mit der Tumorkrankheit (z. B. degenerative Gelenkerkrankungen, Migräne) [92]. Das Prinzip der Therapie des chronischen Tumorschmerzes beruht auf der regelmäßigen Applikation von Analgetika. Zur Pharmakotherapie wurde von der WHO [93] ein Stufenplan entwickelt, welcher Medikamentengruppen ordnet und Anhaltspunkte für sinnvolle Kombinationen gibt. Durch die Gabe des Analgetikums in regelmäßigen, der jeweiligen Wirkdauer des Präparates angepassten Zeitintervallen sollen Schmerzdurchbrüche vermieden werden. Je nach Schmerzart und weiteren gleichzeitig bestehenden Symptomen werden zusätzlich Spasmolytika, Antiemetika, Anxiolytika und Antidepressiva eingesetzt. Bei Umsetzung der WHO-Empfehlungen sind ca. 90% aller Patienten mit Tumorschmerzen zufriedenstellend zu behandeln [94].

Zu prüfen ist immer, ob durch eine palliative perkutane Bestrahlung z. B. bei Knochenmetastasen oder Thoraxwandinfiltrationen der Schmerz ursächlich behandelt werden kann. Eine Bestrahlung schmerzhafter ossärer Metastasen führt in etwa 75% der Fälle zur Schmerzreduktion und bei jedem zweiten Patienten zur Schmerzlosigkeit [95]. Lokale, invasive Analgesieformen wie z. B. Chordotomie oder Neurolyse können im Einzelfall hilfreich sein. Dies gilt auch für die Schmerztherapie von multiplen Knochenmetastasen mit Radiopharmazeutika wie Sr-89, Re-186, Sm-153 [66].

**Hyperkalzämie.** Diese Elektrolytstörung tritt als Folge einer ossären Metastasierung oder im Rahmen einer Paraneoplasie auf. Bei Kalziumkonzentrationen  $>3$  mmol/l besteht die Basistherapie aus einer forcierten NaCl-Diurese (z. B. 4–6 l NaCl 0,9%, Furosemid 20 mg alle 4–6 h entsprechend ZVD und Ausscheidung) und einer Glukokortikoid-Therapie (z. B. 100 mg Prednisolon-äquivalent i. v.) bis zur Normalisierung der Kalziumkonzentration. Bisphosphonate (z. B. Clodronat 5 mg/kg KG täglich für 3–5 Tage oder Pamidronat 60–90 mg über 4–6 h am Tag 1) sind wirksame Therapeutika zur Senkung der erhöhten Kalziumkonzentration mit einem maximalen Effekt zwischen Tag 3 und 6. Wegen der guten Verträglichkeit und Wirksamkeit dieser erwähnten Therapieverfahren wird Calcitonin nur noch selten eingesetzt.

**Hämoptysen.** Intermittierend auftretende, geringgradige Hämoptysen als Folge von Schleimhautblutungen oder Blutungen aus der Tumoroberfläche bedürfen in der Regel keiner Therapie. Bei stärkeren Blutungen aus der Tumoroberfläche lässt sich mit endoskopischen Koagulationsverfahren meistens eine ausreichende Blutstillung erreichen. Geeignet ist entweder ein Nd-YAG-Laser, ein Elektrokauter oder ein Argonplasmakoagulator (APK). Der APK wirkt im Vergleich zum Laser nur sehr oberflächlich, ist aber praktikabler, wenn die Blutungsquelle nicht genau lokalisiert werden kann [96]. Eine perkutane palliative Bestrahlung führt in mehr als der Hälfte der Patienten zum Verschwinden von Hämoptysen [97,98]. Eine endobronchiale Brachytherapie ist ebenfalls innerhalb weniger Tage hämostyptisch wirksam [99]. Bei weiter peripher lokalisierten Blutungsquellen kann temporär ein Bronchusblocker eingelegt werden [100], um Zeit für eine Bronchialarteriografie mit Embolisation [101,102] oder eine Operation zu gewinnen.

**Husten.** Bei chronischem quälendem Husten sollte auch geprüft werden, ob eine Erfordernis zur bronchologischen Intervention, z. B. bei stenosierendem Tumor im zentralen Bronchialsystem, gegeben ist. Bei solchen Patienten führt eine perkutane palliative Strahlentherapie in etwa 50% zur Minderung der Symptome [97,98]. Ist die Ursache auf diese Weise nicht zu beheben, besteht die Indikation zur antitussiven Therapie mit Opioiden. Auch systemische Glukokortikoide können zur Linderung beitragen.

**Dyspnoe.** Bei durch Sauerstoffapplikation therapierbarer Dyspnoe oder respiratorischer Insuffizienz mit  $\text{PaO}_2$ -Werten  $<55$  mmHg besteht die Indikation zur kontinuierlichen Sauerstoffapplikation via Nasensonde. Eine ausgeprägte Dyspnoe und eine Tachypnoe lassen sich wirkungsvoll mit Opioiden behandeln. Bei Kompression der Atemwege durch den Tumor bzw. durch Lymphknoten kann durch eine palliative perkutane Strahlentherapie bei etwa der Hälfte der Patienten eine Symptominderung erreicht werden [98]. Liegt der Dyspnoe eine Tumorobstruktion zugrunde, kann durch endoskopische Maßnahmen eine Besserung erreicht werden.

Vorrangiges Ziel ist die Verbesserung der Lebensqualität mit möglichst kurzer Hospitalisierung des Patienten. Prinzipielle Empfehlungen zur Durchführung der einzelnen Maßnahmen wurden von der Deutschen Gesellschaft für Pneumologie erarbeitet [103]:

- *Exophytisch wachsende Tumoren* in der Trachea und den großen Bronchien kann man endoskopisch verkleinern oder abtragen. Neben der mechanischen Abtragung mit dem starren Bronchoskop (coring out) [104] haben sich verschiedene Verfahren mit gleichzeitiger Blutstillung bewährt (vgl. Abb. 1). Am gezieltesten arbeitet man mit dem Nd-YAG-Laser. In 75% der Fälle ist endoskopisch und klinisch eine Verbesserung zu erwarten [105]. Patienten, bei denen eine Wiedereröffnung gelingt, leben beschwerdefreier und im Mittel 4 Monate länger [106]. Die Kryotherapie [107], die Elektrokoagulation [108,109] und die APK [96,109] sind alternative Methoden mit vergleichbarer Effektivität im Hinblick auf Symptomenlinderung und Lebenszeitverlängerung [96,107,110]. Die photodynamische Therapie (PDT) exophytischer Tumore ist vergleichsweise aufwendig und teuer; zudem sind die Patienten durch eine allgemeine Photosensibilität beeinträchtigt und

## Therapiemodalitäten

### Chirurgische Therapie

#### Funktionelle Voraussetzungen

Die Durchführung einer chirurgischen Resektion ist an bestimmte funktionelle Voraussetzungen gebunden (vgl. „Empfehlungen zur Diagnostik des Bronchialkarzinoms“ der Deutschen Gesellschaft für Pneumologie [2]). Am ehesten ist eine optimale chirurgische Therapie und perioperative Betreuung von Patienten mit Bronchialkarzinomen in entsprechend qualifizierten Zentren gewährleistet [119].

#### Operationsverfahren

Bei peripheren Tumoren (T1, T2) stellt die Lobektomie mit systematischer mediastinaler Lymphknotendisektion den Standard-Eingriff dar, der mit einer Letalität von 1–4% belastet ist [120,121]. Atypische Resektionen sind mit einer signifikant erhöhten Lokalrezidivrate assoziiert und werden daher nur in palliativer Indikation durchgeführt [122]. Bei zentralem oder lapenüberschreitendem Sitz ist eine Pneumonektomie bzw. rechtsseitig eine obere oder untere Bilobektomie erforderlich. Die Operationsletalität der einfachen Pneumonektomie liegt bei 4–6% und steigt bei Erweiterung des Eingriffes sowie in höherem Lebensalter und Vorliegen von Komorbiditäten an [120,123,124]. Die funktionell ungünstigen Folgen einer Pneumonektomie lassen sich ohne Kompromisse in der Radikalität

der Wirkungseintritt (Lumengewinn) ist verzögert [111]. Wegen der relativen Selektivität für Tumorgewebe kann die PDT auch in kritischen postoperativen Situationen nach multimodaler Vorbehandlung eingesetzt werden [112]. Alle vorgenannten Interventionen können mit dem Fieberbronchoskop durchgeführt werden. Schneller und sicherer und mit einer signifikant niedrigeren Interventionsfrequenz [113] verbunden sind diese Maßnahmen mit dem starren Instrumentarium in Allgemeinanästhesie.

- Bei vorwiegend *intramuralem Wachstum nicht-kleinzelliger Karzinome* und zur *Stabilisierung des Rekanalisationserfolges* ist die Brachytherapie, in Form der Kurzzeitbehandlung mit Iridium-192, das Verfahren der Wahl (vgl. Abb. 1). Hierbei sind eine Reihe unterschiedlicher Dosis-Bezugs-Systeme und verschiedene Fraktionierungsschemata etabliert [99,114,115]. Bei palliativ intendierter Bestrahlung eines okkludierenden Tumorwachstums der zentralen Atemwege kann, im Vergleich zur alleinigen externen Radiotherapie, ein zusätzlicher Boost mit endoluminaler Kleinraumbestrahlung den Effekt verbessern [116].
- Dominiert die *extrabronchiale Obstruktion* oder liegt eine weitgehende Wandzerstörung vor, besteht die Indikation zur Stenteinlage (vgl. Abb. 1). Für die Tumorthherapie kommen nur Silikonstents oder ummantelte Metallgitterstents infrage [117]. Durch eine Stenteinlage kann eine sofortige Linderung der Dyspnoe erreicht werden. Auch Patienten mit terminaler Tumorerkrankung können von dieser Maßnahme profitieren [118]. Durch strahlentherapeutische Maßnahmen kann versucht werden, diesen Effekt zu stabilisieren.

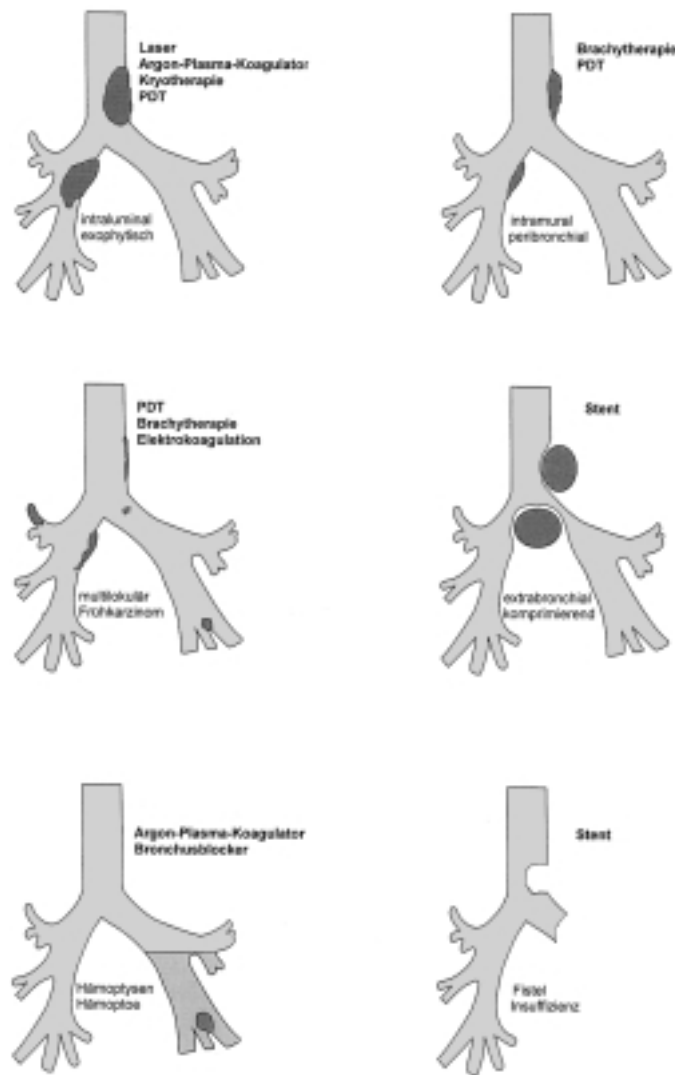


Abb. 1 Maßnahmen der endobronchialen Intervention in Abhängigkeit von der Tumormanifestation.

durch bronchoplastische Verfahren (Sleeve- oder Manschettenresektion), ggf. in Kombination mit angioplastischen Eingriffen, vermeiden [125]. Intraoperativ ist die Schnellschnittuntersuchung der Resektionsgrenzen obligat. In thoraxchirurgischen Zentren liegt die Letalität der aufgeführten Eingriffe im unteren Bereich der angegebenen Spannweiten (Pneumonektomie 4%; Lobektomie 1%). Zudem wurde gezeigt, dass in Zentren, die häufig solche Eingriffe durchführen, die postoperativen Komplikationsraten niedriger und die Überlebensraten höher sind als in Kliniken, in denen nur sporadisch Lungenresektionen erfolgen [126].

Die Weiterentwicklung der Video-Thoraskopie erlaubt inzwischen unter günstigen Verhältnissen und mit ausreichender Sicherheit Lappenresektionen. Allerdings ist die Wahrung der onkologischen Prinzipien bei der Lymphadenektomie technisch schwierig. Aus diesem Grund wird die videoassistierte thorakoskopische Lappenresektion einschließlich systematischer Lymphknotendisektion auch im Frühstadium kontrovers diskutiert [127–130]. Das Verfahren hat sich dagegen zur Abklärung peripherer Lungenherde bewährt [131]. Sofern sich in der Schnellschnittdiagnostik ein Bronchialkarzinom herausstellt,



wird die Standardresektion als offene Thorakotomie angeschlossen.

Um eine Eröffnung des Tumors im Situs zu vermeiden, sind sogenannte erweiterte Eingriffe notwendig, wenn der Lunge benachbarte Strukturen per continuitatem infiltriert sind (T3, T4) oder wenn eng benachbarte Strukturen reseziert werden müssen. Bei ausgedehnten Thoraxwandresektionen ist eine Rekonstruktion der Brustwand zur Vermeidung einer paradoxen Atmung oder auch zum mechanischen Schutz der Mediastinalorgane erforderlich. Größere Perikarddefekte, insbesondere nach Pneumonektomien, müssen plastisch gedeckt werden, um einer Herzluxation vorzubeugen. Nach Zwerchfellresektionen ist ein luft- und wasserdichter Abschluss zwischen Pleura- und Peritonealhöhle erforderlich. Schließlich beinhalten erweiterte Eingriffe auch die gelegentlich erforderliche tangentielle oder Kontinuitätsresektion der V. cava superior, Resektionen im Tracheal- und Bifurkationsbereich (Karinaplastik) oder eine simultane Ösophagektomie. Im Einzelfall kann selbst eine En-bloc-Resektion der Aorta thoracica und des Ösophagus sinnvoll sein, wenn dadurch in einer T4 NO-Situation eine R0-Resektion erreicht wird. Wird ein Eingriff mit einer inkompletten Resektion abgeschlossen, ist grundsätzlich die Indikation zur Nachresektion zu prüfen.

Die hiläre und mediastinale Lymphknotendisektion wird unabhängig von der Art des Resektionsverfahrens standardmäßig möglichst en-bloc durchgeführt. Bei einer rechtsseitigen Thorakotomie sollten die hoch- (Level 2) und tief- (Level 4) paratrachealen Lymphknoten, die subkarinalen (Level 7) Lymphknoten, sowie die tief mediastinalen (Level 8 und 9) Lymphknoten reseziert werden. Bei einer linksseitigen Thorakotomie sollte die Lymphadenektomie die Stationen tief-paratracheal (Level 4), subaortal (Level 5), paraaortal (Level 6), sowie subkarinal (Level 7) und tief-mediastinal (Level 8 und 9) beinhalten. Die hochparatracheal gelegenen linksseitigen Lymphknoten (Level 2) sollten möglichst bereits durch eine präoperative Mediastinoskopie abgeklärt sein, so dass auf eine Mobilisation des Aortenbogens verzichtet werden kann (Bezeichnung der Lymphknotenstationen nach Mountain und Dresler [132]). Die entnommenen Lymphknoten sollten entsprechend ihrer Lokalisation exakt bezeichnet in ein Dokumentationsblatt eingetragen werden [133]. Nur die exakte topographische Zuordnung und die quantitative Erfassung des Anteils befallener Lymphknoten ermöglicht ein präzises und prognostisch aussagekräftiges Lymphknoten-Staging (vgl. „Empfehlungen zur Diagnostik des Bronchialkarzinoms“ der Deutschen Gesellschaft für Pneumologie [2]). Inwieweit eine systematische mediastinale Lymphadenektomie zur Verbesserung der Prognose beiträgt, ist gegenwärtig nicht eindeutig gesichert [134]. Es gibt jedoch Hinweise, dass Patienten mit einem limitierten mediastinalen Lymphknotenbefall von einer ausgedehnten Lymphadenektomie ohne signifikante Zunahme der Häufigkeit perioperativer Komplikationen profitieren [135,136].

#### **Nicht-kleinzelliges Bronchialkarzinom**

Für die kurative Behandlung eines nicht-kleinzelligen Bronchialkarzinoms ist die komplette Tumorentfernung von zentraler Bedeutung. Bei der Mehrzahl der Patienten liegen jedoch zum Diagnosezeitpunkt Fernmetastasen oder fortgeschrittene Tumorstadien mit lokaler Inoperabilität vor. Letztlich kommt die kurative Resektion bei etwa 30% der Erkrankten infrage, wobei

die Stadien IA–IIB die günstigsten Voraussetzungen für eine komplette Tumorentfernung bieten. Im Stadium IV sind in der Regel lediglich palliative Eingriffe möglich. Eine Ausnahme stellen allenfalls Patienten mit isolierten Hirn- oder Nebennierenmetastasen dar, bei denen im Einzelfall nach sequenzieller oder simultaner Metastasektomie die Resektion des Primärtumors angezeigt ist [137–139].

Das Stadium III umfasst prognostisch sehr unterschiedliche Formen der lokal fortgeschrittenen Tumorausbreitung. Bei einer karinanahen Lokalisation, einem hilusnahen Befall der Gefäße, einer Infiltration des Vorhofes oder Infiltration benachbarter Organe können potenziell kurative Eingriffe in Form einer erweiterten Resektion noch möglich sein, sofern eine komplette Resektion gelingt. Die Prognose wird dabei wesentlich vom Lymphknotenstatus und weniger von der T-Kategorie bestimmt [140–142]. Es muss individuell geprüft werden, ob ein N3-Lymphknotenbefall einer kurativen Resektion zugeführt werden kann oder ob andere alternative Therapieverfahren angewendet werden müssen. Während bei kontralateralem mediastinalen Lymphknoten-Befall (N3, Stadium IIIB) technisch durchführbare Eingriffe in der Regel prognostisch nicht sinnvoll sind, wird auch der Erfolg der chirurgischen Therapie im Stadium IIIA (N2) im Wesentlichen von der Ausdehnung des mediastinalen Lymphknotenbefalls bestimmt [143].

#### **Kleinzelliges Bronchialkarzinom**

Zum Zeitpunkt der Diagnosestellung liegt bei Patienten mit kleinzelligen Bronchialkarzinomen meist ein fortgeschrittenes Tumorstadium vor, so dass operative Eingriffe ausgeschlossen sind. Im Stadium I–II hingegen wird die Diagnose auch im Rahmen der diagnostischen Resektion eines peripheren Rundherdes gestellt [144]. Dann erfolgt die Resektion von Tumor und Lymphknoten nach onkologischen Gesichtspunkten, gefolgt von einer Kombinationschemotherapie. Auch nach primärer Chemotherapie mit nachfolgender chirurgischer Resektion werden im Stadium I–IIIA gute lokale Kontrollraten und Langzeitüberlebensraten erreicht [13,14,145]. Angesichts einer Rate der lokalen Tumorrogression von etwa 50% nach einer Sequenz aus Chemo- und Radiotherapie [146] und von ca. 30% selbst nach hyperfraktionierter Radiotherapie simultan zur Chemotherapie [11], stellt sich die Frage nach dem Stellenwert der Operation zur Verbesserung der lokalen Tumorkontrolle. Klinische Studien der 70er und 80er Jahre, die jedoch aufgrund ihres Designs nur eine begrenzte Aussagekraft haben [147–149], haben zu einer Zurückhaltung hinsichtlich der Operation im Stadium I–IIIA beigetragen. Eine solche Zurückhaltung scheint jedoch aufgrund der ermutigenden Ergebnisse verschiedener Zentren nicht gerechtfertigt [16,150,151]. Nach multimodaler Therapie einschließlich der Operation können 5-Jahres-Überlebensraten von 46% nach R0-Resektion in Stadium I–IIIB erreicht werden [151]. Eine randomisierte Studie, die den Stellenwert der Operation im multimodalen Therapiekonzept erneut prüft, ist daher wünschenswert.

#### **Chirurgische Maßnahmen aus palliativer Indikation**

Unabhängig vom Stadium der Erkrankung oder der Histologie des Primärtumors kann die Indikation zur palliativen Resektion bei Tumorzerfall mit zentraler Nekrose und Aspirationsgefahr oder bei anderweitig nicht beherrschbarer Tumorblutung bestehen. Weiterhin kann eine Operation bei tumorbedingter Atelek-

tase mit Abszedierung oder bei Schmerzen infolge einer Thoraxwandinfiltration sinnvoll sein. Die Frage der chirurgischen Therapie unter palliativen Gesichtspunkten sollte frühzeitig gestellt werden, noch bevor strahlentherapeutische oder sonstige Maßnahmen durchgeführt werden. Durch Fortschritte auf dem Gebiet der interventionellen Bronchoskopie (Laser, Stent, endoluminale Bestrahlung) sind palliative chirurgische Eingriffe selten geworden.

## Radiotherapie

### Therapieplanung und Applikation

Bei einer kurativ intendierten Strahlentherapie bzw. Chemoradiotherapie ist heute eine CT-gestützte Bestrahlungsplanung, eine Kontrolle des Plans am Therapiesimulator, der Einsatz sekundärer Kollimatoren und die Bestrahlung am Linearbeschleuniger Standard. Eine 3D-konformale Strahlentherapie bietet wesentliche Vorteile bei der Definition der Zielvolumina und der Schonung von Risikoorganen und ist als Standard zu empfehlen [152,42]. In der Palliativtherapie können auch einfachere Bestrahlungstechniken und Telekobaltgeräte zum Einsatz kommen.

### Funktionelle Voraussetzungen

Für eine kurative Strahlentherapie gelten ähnliche funktionelle Voraussetzungen wie für eine chirurgische Resektion [2]. Das Risiko einer klinisch relevanten Pneumonitis bzw. Fibrose korreliert mit dem Lungenvolumen, das bei konventionell fraktionierter Bestrahlung mit mehr als 20–30 Gy belastet wird ( $V_{20}$  bzw.  $V_{30}$ ) [153,154]. Ein weiterer sinnvoller Parameter ist die mittlere Lungendosis. Diese Werte können bei 3D-Planung vor Therapiebeginn aus den Dosis-Volumen-Histogrammen bestimmt werden. Als einfacher singulärer Parameter zur Abschätzung des Risikos kann das  $V_{25}$  empfohlen werden [155]. Bei prätherapeutisch ausreichender Lungenfunktion ( $FEV_1$  und  $DL_{CO} > 70\%$  des Sollwerts) sollte das  $V_{25}$  im Regelfall unter 30% des Gesamtlungenvolumens liegen [155]. In Zweifelsfällen kann eine genauere Abschätzung des posttherapeutisch verbleibenden funktionellen Lungenvolumens unter Berücksichtigung der Lungenperfusionsszintigraphie erfolgen.

### Kleinzelliges Bronchialkarzinom

In **Krankheitsstadien ohne Fernmetastasen** wird durch die Sequenz Chemotherapie – lokoregionäre Strahlentherapie die Lokalrezidivrate signifikant gesenkt und die Gesamtüberlebensrate signifikant verbessert [3,4]. Randomisierte Studien belegen darüber hinaus, dass mit dem frühzeitigen Einsatz der Radiotherapie simultan zur Chemotherapie die Gesamtüberlebensrate noch weiter gesteigert werden kann (5-Jahres-Überlebensraten 20–30%) [5–7]. Da im Vergleich zur sequenziellen Therapie in höherem Maß Toxizitäten auftreten, sollte vor Einleiten einer solchen Behandlung beachtet werden, dass Komorbiditäten und Allgemeinzustand auch diese Behandlung ermöglichen.

Die Festlegung des optimalen Zielvolumens, der optimalen Strahlendosis und des optimalen Fraktionierungsschemas der Radiotherapie sind im Fluss [156]. Bei konventionell fraktionierter Strahlentherapie (1,8–2,0 Gy per Fraktion, 5 Fraktionen pro Woche) sollte die Gesamtdosis mindestens 45 Gy betragen. Auf-

grund der nach wie vor hohen Lokalrezidivraten sind bei entsprechender Therapieplanung im sequenziellen Therapieansatz auch Dosen zwischen 50 und 66 Gy gebräuchlich (zumeist im Sinne einer Shrinking-field-Technik appliziert). Eine Bestrahlung der ipsilateralen supraklavikulären Lymphknoten kann bei Tumorsitz im Oberlappen und bei hochmediastinalem Lymphknotenbefall sinnvoll sein.

In einer randomisierten Studie mit früher Radiotherapie, simultan zum 1. Zyklus der Chemotherapie, ist im Vergleich zur konventionellen Fraktionierung eine signifikante Verbesserung des Überlebens für eine beschleunigte, akzeleriert-hyperfraktionierte Strahlentherapie gezeigt worden [11]. Die akzelerierte Hyperfraktionierung ist derzeit noch nicht als Standard etabliert, kann aber im Rahmen kontrollierter klinischer Studien zur Therapieoptimierung bzw. in begründeten Einzelfällen empfohlen werden.

Nach Erreichen einer kompletten Remission ist eine adjuvante Ganzschädelbestrahlung indiziert [12]. Zur Vermeidung von Spätnebenwirkungen sollten niedrige Einzeldosen von 2,0 Gy pro Tag 5 × pro Woche bis zu einer Gesamtdosis von 30 Gy appliziert werden.

Im Stadium I/II ist der Stellenwert der Strahlentherapie nach Operation und Chemotherapie nicht gesichert. **Nach chirurgischer Resektion** ist außerhalb von Studien eine Indikation zur Strahlentherapie im Falle einer inkompletten Resektion oder einer pN2-Situation gegeben. Wird die Indikation zur konsolidierenden Mediastinalbestrahlung gestellt, so sollten nach einer R0-Resektion mindestens 45 Gy (1,8–2,0 Gy pro Fraktion, 5 Fraktionen pro Woche) appliziert werden. Im Falle einer inkompletten Resektion (R1/R2) ist eine Boostbestrahlung zu erwägen. Bezüglich der prophylaktischen Ganzschädelbestrahlung gelten die gleichen Empfehlungen wie vorstehend.

### Nicht-kleinzelliges Bronchialkarzinom

Bei **inoperablen Patienten ohne Fernmetastasen** wird bei kurativer Zielsetzung und gutem Allgemeinzustand eine Therapiesequenz aus 2–3 Zyklen einer platinhaltigen Chemotherapie und nachfolgender Radiotherapie empfohlen (Tab. 4) [41,157]. Im Vergleich zu diesem sequenziellen Ansatz kann ein simultanes Therapiekonzept mit einer konventionellen nicht-dosisreduzierten Chemotherapie (im Abstand von 3–4 Wochen) zeitgleich zur Radiotherapie zu noch günstigeren Überlebensraten führen [47,48]. Allerdings ist hier mit einem deutlich höheren Maß an Hämotoxizität zu rechnen.

Standard der Radiotherapie ist eine Zielvolumendosis von 60 bis 70 Gy in konventioneller Fraktionierung (in aller Regel unter Einsatz einer „Shrinking-field“-Technik) [51,158]. In der Regel werden die mediastinalen Lymphknoten adjuvant bis 50 Gy bestrahlt, danach erfolgt eine Boostbestrahlung auf den Primärtumor und der gemäß den Kriterien der bildgebenden Diagnostik befallenen Lymphknoten. Eine adjuvante Bestrahlung der ipsilateralen supraklavikulären Lymphknoten kann bei Oberlappentumoren oder bei Lymphknotenbefall im oberen Mediastinum erwogen werden.

Im Falle einer eingeschränkten Lungenfunktion sowie bei kleinen Tumoren und cN0-Situation kann individuell eine kleinvolu-

mige Bestrahlung allein des Primärtumors erwogen werden [152].

Für Patienten, die keine Chemoradiotherapie erhalten, aber bei denen dennoch ein kurativer Therapieansatz besteht, ist eine hochdosierte alleinige Strahlentherapie angezeigt. In einer randomisierten Studie hat gegenüber einer konventionellen Fraktionierung eine akzeleriert-hyperfraktionierte Strahlentherapie (CHART; 54 Gy, 3 × 1,5 Gy pro Tag, Zeitintervall 6 Stunden, Gesamtbehandlungszeit 12 Tage [49]) eine signifikante Verbesserung der 2-Jahres-Überlebensrate (20 vs. 29%) ergeben und wurde daher als optimierte Strahlenbehandlung empfohlen [157].

**Nach kompletter Tumorresektion** eines nicht-kleinzelligen Bronchialkarzinoms kann bei histopathologisch nachgewiesenem mediastinalen Lymphknotenbefall (Stadium III) die postoperative konventionell fraktionierte Strahlentherapie mit 50 Gy empfohlen werden [34]. Im Falle einer **R1- bzw. R2-Resektion** ist, falls keine Nachresektion durchgeführt wird, die Nachbestrahlung ebenfalls indiziert. Verabreicht wird dann bei einer N0/N1-Situation i.d.R. eine kleinvolumige Bestrahlung von 60–66 Gy. Bei der Kombination von R1- bzw. R2-Resektion und mediastinalen Lymphknotenmetastasen wird i.d.R. eine konventionell fraktionierte Dosis von 50 Gy auf das Mediastinum, gefolgt von einem Boost von 10–16 Gy auf den residuellen Tumor, dessen Lokalisation intraoperativ mit Metallclips markiert werden sollte, verabreicht. Im Falle einer R1-Situation nach einer Manschettenresektion kann bei geeigneten Fällen mit einem N0-Status in Zentren mit entsprechender Erfahrung auch die endoluminale Brachytherapie eingesetzt werden.

Bei einer **präoperativen Strahlentherapie** von Pancoast-Tumoren (T3 N0 M0) werden konventionell fraktionierte Dosen zwischen 30 und 50 Gy empfohlen [26].

#### **Strahlentherapie aus palliativer Indikation**

Zur **palliativen Bestrahlung** des Primärtumor- oder Metastasenbereiches stehen eine Reihe unterschiedlicher Fraktionierungsschemata von Einzeitbestrahlungen mit z. B. 8 Gy, über typisch hypofraktionierte Schemata wie 5 × 4–5 Gy oder 10 × 3 Gy, bis hin zu hochdosierten konventionellen Fraktionierungsschemata (z. B. 20–25 × 2 Gy) zur Verfügung, ohne dass eindeutige Unterschiede in der Effizienz belegt sind [95,97,98,159,160,163,164]. Bei kurzer Lebenserwartung und bei alleiniger Berücksichtigung der Symptomreduktion können daher Einzeitbestrahlungen bzw. ultrakurze Behandlungsschemata empfohlen werden. Bei längerer Lebenserwartung können, z. B. unter der Zielstellung einer Remineralisation von Knochenmetastasen, stärker fraktionierte Schemata wie 10 × 3 Gy oder 20 × 2 Gy eingesetzt werden [162]. Die Bestrahlung von multiplen Hirnmetastasen erfolgt zumeist mit 10 × 3 Gy. Bei solitären Metastasen sind eine neurochirurgische Intervention oder eine stereotaktische Strahlentherapie zu erwägen [161].

Im Rahmen der Palliativ- oder Rezidivtherapie trägt die **Brachytherapie**, in Form der Hochdosis-Kurzzeittherapie mit Iridium-192, zusammen mit der Laserung und der Stenteinlage durch temporäre Beseitigung tumorbedingter Stenosisierungen zur Verbesserung der Lebensqualität bei. Hierbei sind eine Reihe unterschiedlicher Dosis-Bezugs-Systeme und verschiedene Fraktionierungsschemata etabliert [99,114,115]. Bei palliativ intendier-

ter Bestrahlung eines okkludierenden Tumorwachstums der zentralen Atemwege kann, im Vergleich zur alleinigen externen Radiotherapie, ein Boost mit endoluminaler Kleinraumbestrahlung zusätzlich zur externen Radiotherapie den palliativen Effekt verbessern [116].

## **Chemotherapie**

In den Stadien I–III, sowohl des kleinzelligen wie auch des nicht-kleinzelligen Bronchialkarzinoms, ist die Chemotherapie bei kurativer Indikation im Rahmen der oben diskutierten interdisziplinärer Therapiekonzepte nicht als alleinige Therapieform indiziert. Bereits bei der Therapieplanung einer sequenziellen oder simultanen Chemoradiotherapie sollte berücksichtigt werden, dass einige Zytostatika (z. B. Mitomycin und, bei simultaner Therapie, Gemcitabin) mit einem höheren Risiko schwerer Strahlennebenwirkungen verbunden sind und daher in dieser Indikation nicht eingesetzt werden sollten. Andere Substanzen (z. B. Cisplatin, Etoposid) sind in dieser Indikation in Studien geprüft und weniger kritisch.

#### **Kleinzelliges Bronchialkarzinom**

Standardisiertes therapeutisches Vorgehen **in allen Tumorstadien** ist die Durchführung einer **Polychemotherapie** über 4–6 Zyklen. Etabliert sind Cisplatin bzw. Carboplatin, kombiniert mit Etoposid; Adriamycin bzw. Epirubicin, kombiniert mit Cyclophosphamid und Vincristin; sowie Ifosfamid, kombiniert mit Etoposid. Die initiale Chemotherapiekombination wird bis zum maximalen Ansprechen des Tumors eingesetzt. Sobald in der bildgebenden Diagnostik von einem Chemotherapiezyklus zum nächsten keine weitere Tumorverkleinerung dokumentiert werden kann, sollte umgehend auf ein Alternativprotokoll umgesetzt werden. Dieses sequenzielle Vorgehen ist alternierenden Therapiensequenzen im Stadium IV gleichwertig [165,166] und für Patienten wie Therapeuten besser zu handhaben. Das Alternativprotokoll wird nur dann fortgesetzt, wenn zum jeweils zurückliegenden Kurs ein Ansprechen dokumentiert werden kann. Im idealen Behandlungsablauf wird das Erreichen einer Vollremission nach 4 Therapiezyklen angestrebt. Konsolidierend folgen dann noch 2 weitere Chemotherapiezyklen der gleichen Kombination. Eine weitergehende Erhaltungstherapie nach induzierter Remission hat keinen Stellenwert [167].

Bedeutsam hingegen ist, in den **Tumorstadien ohne Fernmetastasen** die Chemotherapie zeitgerecht und möglichst ohne Dosisreduktion – zumindest nicht in der Initialphase – durchzuführen [168]. Der mögliche Stellenwert einer Intensivierung der Behandlung in Form der Hochdosischemotherapie mit konsekutiver Retransfusion peripherer Stammzellen ist offen und bedarf der Überprüfung in Studien [169]. Aus der großen Anzahl verfügbarer Chemotherapiekombinationen hat bei Patienten ohne Fernmetastasen eine platinhaltige Kombinationschemotherapie (z. B. Cis- bzw. Carboplatin/Etoposid) den günstigsten therapeutischen Index [170] und ist auch gut mit einer frühen simultanen Radiotherapie zu kombinieren [171].

In der **Patientengruppe mit Fernmetastasen** sind zwischen den verschiedenen Chemotherapieprotokollen keine bedeutsamen Aktivitätsunterschiede nachweisbar. Für diese Patienten besteht

nahezu keine Chance auf ein Langzeitüberleben. Daher konzentrieren sich die therapeutischen Ansätze auf eine effektive Palliation unter Erhaltung einer guten Lebensqualität. Empfohlen wird die Durchführung einer intravenösen Polychemotherapie [172]. So wird am besten eine Kontrolle möglicher tumorassoziierter Symptome und damit eine Steigerung der Lebensqualität erreicht. Wahl und Dosierung des Therapieprotokolls sollten nicht schematisch gewählt werden, sondern sich an der Besserung einer klinischen Symptomatik, am Auftreten möglicher Toxizitäten und am Allgemeinzustand des Patienten orientieren. Mit nebenwirkungsarmen Schemata wurden in randomisierten Studien zwar niedrigere Ansprechraten, jedoch der Standardchemotherapie vergleichbare Überlebenszeiten erzielt [173]. Allerdings sollte auch diese Behandlung intravenös und in Form einer Kombinationschemotherapie erfolgen [172].

Im Falle eines **Rezidives** kann bei Patienten in gutem Allgemeinzustand durch eine weitere Chemotherapie eine erneute Remission – die in der Regel für 3–4 Monate anhält – induziert werden. Einige neue Substanzen wie Paclitaxel, Topotecan und Irinotecan haben das therapeutische Spektrum in der Rezidivsituation erweitert [175–177]. Die Rezidivchemotherapie sollte nur solange fortgesetzt werden, wie ein Ansprechen zu dokumentieren ist. Während Patienten mit „chemosensitiven“ Tumoren (Remissionsdauer nach Abschluss der Primärtherapie > 3 Monate) auf eine zur Primärbehandlung nicht-kreuzresistente Chemotherapie in einer Größenordnung von 20–30% ansprechen, sind die Remissionsraten bei Patienten mit „chemorefraktären“ Tumoren (Remissionsdauer nach Abschluss der Primärtherapie < 3 Monate) deutlich ungünstiger [174]. Patienten mit einem Tumorprogress nach länger anhaltender Remission (> 6 Monate) können auch mit der erneuten Primärtherapie wieder eine Remission erreichen.

### **Nicht-kleinzelliges Bronchialkarzinom**

**Wirksame Zytostatika beim nicht-kleinzelligen Bronchialkarzinom.** Als „wirksam“ bewertet werden solche Zytostatika, die in der Monotherapie beim fernmetastasierten Tumorstadium Remissionsraten > 15% erzielen. In den 80er Jahren wurde eine solche Monoaktivität für Cisplatin, Ifosfamid, Vindesin und Mitomycin C (Remissionsraten 18–22%) belegt. Eine ebenfalls noch hinreichende Monoaktivität mit niedrigeren Remissionsraten zeigte sich für Etoposid und Carboplatin [178]. Für weitere Zytostatika konnte in den 90er Jahren ebenfalls eine günstige Monoaktivität gezeigt werden. Hierzu gehören das Pyrimidinanalogon Gemcitabin, die Taxane Paclitaxel und Docetaxel, das hemisynthetische Vinca-Alkaloid Vinorelbin, die bioreduktive Substanz Tirapazamin und der Topoisomerase-I-Hemmer Irinotecan [178].

**Mono- vs. Kombinationstherapie.** Zwei Metaanalysen belegen signifikante Vorteile einer Kombinationschemotherapie im Vergleich zu einer Monotherapie [179,180]. Neben deutlich günstigeren Remissionsraten (20–35%) findet sich nach 6 Monaten eine um 10% höhere Überlebensrate für die Kombinationschemotherapie. Demgegenüber steht eine ausgeprägtere Toxizität der Kombination. So lag die durchschnittliche therapieassoziierte Mortalität in der Monotherapiegruppe < 1% und in der Kombinationstherapiegruppe bei 2–3% [179,180]. Randomisierte Stu-

dien zum Vergleich einer Kombinationstherapie mit einer Monotherapie liegen nur in begrenztem Umfang vor. So wird im Vergleich zu Cisplatin/Etoposid für die Monotherapie mit Gemcitabin in zwei randomisierten Phase-II-Studien eine mediane Überlebenszeit von 30 vs. 26 [181] bzw. von 48 vs. 37 Wochen dokumentiert [182]. Basierend auf den Ergebnissen von Metaanalysen ist die Kombinationsbehandlung die Therapie der Wahl. Auch bei Patienten > 70 Jahre kann eine nicht-platinhaltige Kombinationsbehandlung (Gemcitabin/Vinorelbin) im Vergleich zur Monotherapie (Vinorelbin) zu einem Überlebensvorteil führen [183]. Liegen aufgrund von Komorbidität oder eines eingeschränkten Allgemeinzustandes (Karnofsky-Index ≤ 60) Kontraindikationen gegen eine zytostatische Kombinationsbehandlung vor, kann eine Monotherapie erwogen werden. In einer randomisierten Studie wurde gezeigt, dass im Vergleich zur alleinigen bestmöglichen supportiven Behandlung eine zusätzliche zytostatische Monotherapie (Vinorelbin) zu einem Überlebensvorteil und zu einer besseren Lebensqualität führt [184].

**Therapiedauer.** In der Regel sollte nach 2 Therapiezyklen ein Ansprechen auf die zytostatische Behandlung in Form einer Größenabnahme des Tumors bzw. Besserung der Symptome zu verzeichnen sein. Bei fehlendem Ansprechen nach 4 Therapiezyklen ist von einer Fortsetzung dieser Behandlung kein Vorteil für den Patienten zu erwarten [185]. Daher sollte in diesem Fall spätestens dann die Therapie beendet werden. Im randomisierten Vergleich zwischen 3 und 6 Zyklen einer MVP-Therapie (Mitomycin, Vindesine, Cisplatin) fanden sich weder im Hinblick auf Überlebenszeiten noch Symptomenlinderung signifikante Unterschiede [186]. Demgemäß kann empfohlen werden, bei Ansprechen (Symptombesserung; Remission) nach 2 Chemotherapiezyklen diese Behandlung zur weiteren Stabilisierung dieses Effektes auf zumindest 4 – nicht aber mehr als 6 – Zyklen auszu-dehnen. Bei fehlendem Ansprechen sollte nach 2 – spätestens 4 – Therapiezyklen diese Behandlung beendet werden.

**Standardtherapie.** In Metaanalysen randomisierter Studien wird im Vergleich zur bestmöglichen supportiven Behandlung für die mit einer cisplatinhaltigen Kombinationschemotherapie behandelten Patienten eine signifikante Verlängerung der medianen Überlebenszeit deutlich. Im Vergleich zu nicht-platinhaltigen Kombinationen findet sich dieser Überlebensvorteil nicht [61]. Aufgrund dieser Datenlage wird als „Standardbehandlung“ eine Cisplatin-haltige Kombinationschemotherapie empfohlen. Gut geprüft und im Hinblick auf ihre Effektivität sowie Toxizität validiert sind Kombinationen wie Cisplatin/Etoposid, Cisplatin/Vinca-Alkaloid oder Mitomycin/Ifosfamid/Cisplatin bzw. Mitomycin/Vinca-Alkaloid/Cisplatin. Im randomisierten Vergleich zwischen diesen platinhaltigen Kombinationen findet sich kein signifikanter Überlebensvorteil für ein bestimmtes Therapieregime. Auch im Vergleich von Cisplatin/Teniposid mit Cisplatin/Paclitaxel [187] bzw. Cisplatin/Etoposid mit Cisplatin/Gemcitabin [188] finden sich für die jeweils letztgenannten Kombinationen zwar jeweils günstigere Remissionsraten, jedoch keine signifikanten Überlebensvorteile. Lediglich beim Vergleich von Cisplatin/Vinorelbin mit Cisplatin/Vindesine zeigte sich neben einer günstigeren Remissionsrate auch eine signifikante Verlängerung der medianen Überlebenszeit (40 vs. 32 Wochen) für die erstgenannte Kombination [189].

Im randomisierten Vergleich von Cisplatin (120 mg/m<sup>2</sup>) vs. Carboplatin (325 mg/m<sup>2</sup>), jeweils in der Kombination mit Etoposid, zeigte sich für Cisplatin eine günstigere Remissionsrate (27% vs. 16%) bei allerdings auch ausgeprägterem Toxizitätsprofil (Myelosuppression; Nephrotoxizität). Die medianen Überlebenszeiten (30 vs. 27 Wochen) unterschieden sich nicht signifikant [190]. Im Verhältnis zu Cisplatin wurde das Carboplatin, gemäß der heute üblichen Dosierung nach AUC, relativ niedrig dosiert. Ein Vergleich in äquitoxischer Dosierung beider Platinderivate steht aus. Die vorgenannte Studie belegt – bei unterschiedlichem Toxizitätsspektrum – die Effektivität beider Zytostatika in der Kombinationsbehandlung, wobei für Cisplatin-basierte Kombinationen die Datenlage insgesamt valider ist.

Für Patienten mit Fernmetastasen und (a) hinreichendem Allgemeinzustand (Karnofsky-Index  $\geq 70$ ) sowie (b) fehlender eine solche Behandlung ausschließender Komorbidität, werden zwei Zyklen einer platinhaltigen Polychemotherapie empfohlen. Im Falle eines Ansprechens (Symptomenreduktion; Tumorverkleinerung über 50%) sollte die Chemotherapie auf vier bis sechs Behandlungszyklen ausgedehnt werden. Die Evidenz zur Behandlung von Patienten mit einem Karnofsky-Index  $\leq 60$  mit einer platinhaltigen Polychemotherapie ist eingeschränkt, da in den entsprechenden Studien allenfalls 10–20% der eingeschlossenen Patienten diesen Allgemeinzustand (ECOG 2) hatten.

Bei Patienten (a) in eingeschränktem Allgemeinzustand (Karnofsky-Index  $\leq 60$ ; jedoch so hinreichend, dass zusätzlich zum Nachtschlaf kein weiterer Ruhebedarf von mehr als 6 Stunden pro Tag besteht) oder (b) mit einer platinhaltigen Chemotherapie ausschließender Komorbidität kann eine zytostatische Monotherapie (z.B. Vinorelbin; z.B. Gemcitabin) erwogen werden. Diese Behandlung sollte nur fortgeführt werden, solange sie (a) gut verträglich ist und (b) ein Ansprechen der Erkrankung (Symptomenreduktion) dokumentiert werden kann.

**Zweitlinientherapie.** Bei Patienten mit Fernmetastasen und erneuter Erkrankungsprogression nach platinhaltiger Vorbehandlung können mit einer zytostatischen Mono- oder Kombinationstherapie Remissionsraten in der Größenordnung von 20% erreicht werden [191,192]. In einer randomisierten Studie wurde gezeigt, dass nach platinhaltiger Vorbehandlung für diese Patienten im Vergleich zur alleinigen bestmöglichen supportiven Behandlung der zusätzliche Einsatz des Zytostatikums Docetaxel in der Zweitlinientherapie einen gewissen Überlebensvorteil erbringt (mediane Überlebenszeit 4,6 vs. 7,5 Monate) [193]. Für ausgewählte Patienten in gutem Allgemeinzustand (Karnofsky-Index  $\geq 70$ ) kann eine Zweitlinientherapie empfohlen werden. Diese sollte möglichst in randomisierten Studien erfolgen.

### Endoskopische Therapieverfahren

Die Domäne der therapeutischen Bronchoskopie sind palliative Therapiemaßnahmen (vgl. Abschnitt Palliative Therapiemaßnahmen). Bei funktionell inoperablen oder nur mit höchstem Risiko operablen Patienten mit kleinen, in den zentralen Atemwegen lokalisierten Tumoren können diese Verfahren auch erfolgreich in der Primärtherapie eingesetzt werden [194].

Es ist damit zu rechnen, dass durch neue Screeningtechniken mehr Frühkarzinome und In-situ-Karzinome aufgedeckt werden. In einer Verlaufsstudie mit Autofluoreszenz-Bronchoskopie entwickelten 56% der Patienten aus einem Carcinoma in situ ein invasives Karzinom und bei 44% der Patienten mit einem Carcinoma in situ wurde an mindestens einer weiteren Stelle im Bronchialsystem ein Neoplasma gefunden [195]. Ob ein Carcinoma in situ operativ, lokal oder überhaupt nicht behandelt werden sollte, wird noch kontrovers diskutiert [196]. In einem Kollektiv von 98 Patienten mit Carcinoma in situ oder radiologisch negativem Frühkarzinom lag die 5-Jahres-Überlebensrate nach Resektion bei 81%. In dem Beobachtungszeitraum der Studie wurde bei 13 Patienten ein zweiter Tumor aufgedeckt [197]. Das Risiko, nach kurativer Operation eines Bronchialkarzinoms im Stadium I einen Zweittumor zu entwickeln, liegt für Patienten mit nichtkleinzelligem Karzinom bei 2% pro Patient/Jahr und bei Patienten mit kleinzelligem Karzinom bei 10% pro Jahr [198]. Erneute operative Maßnahmen sind bei derartigen Tumorrezidiven bzw. dem Aufdecken von metachron entstandenen Karzinomen selten möglich. Aus diesen Gründen wird hier die lokale Behandlung von Früh Tumoren als mögliche Alternative diskutiert [199]. Der Erhalt des Parenchyms muss dabei gegen eine möglicherweise schlechtere Prognose abgewogen werden.

Bei funktionell inoperablen Tumoren, die die Bronchuswand nicht überschritten haben, kommen die gleichen endoskopischen Verfahren in Betracht, mit denen in palliativer Absicht die Tumormasse verringert werden kann (Abb. 1). So werden in dieser Situation mit einer endoluminalen Kleinraumbestrahlung (Hochdosis-Brachytherapie bis 35 Gy) histologisch gesicherte, komplette lokale Tumorkontrollraten von 83% erreicht [200]. Ein Jahr nach Brachytherapie lebten noch 78% der Patienten, nach zwei Jahren noch 58%. Auch mit Elektrokauter [201] und Kryotherapie [202] lassen sich solch minimale Tumorausdehnungen in über 80% der Fälle beseitigen. Bei multilokulären kleineren (< 1 cm im Durchmesser) oder flach spreitenden Tumoren, die jeweils nur eine endobronchiale Manifestation zeigen, kann durch die photodynamische Therapie (PDT) mit Photofrin in bis zu 80% der Fälle eine Tumoreradikation erreicht werden [203,204]. In dem Mayo-Clinic-Protokoll für frühe Plattenepithelkarzinome waren mit Einsatz der PDT nach einer mittleren Nachbeobachtungszeit von 68 Monaten 43% der Patienten tumorfrei [205].

### Nachsorge des Bronchialkarzioms

Die Nachsorge eines an einem Bronchialkarzinom erkrankten Patienten dient zum einen der möglichst frühzeitigen Erfassung und Behandlung von therapiebedingten Nebenwirkungen und zum anderen der Kontrolle der Tumorkrankheit. Bei kurativ behandelten Patienten zielt die Nachsorge auf die möglichst frühzeitige Diagnose von Lokalrezidiv oder Zweittumoren, um so durch die Option eines weiteren kurativen chirurgischen Eingriffes die Heilungschance zu erhalten. Bei Patienten mit Fernmetastasen oder nicht-kurativer Behandlung stehen Symptomenkontrolle und der Erhalt der bestmöglichen Lebensqualität im Vordergrund.

Bereits im Stadium II eines nicht-kleinzelligen Bronchialkarzinoms (NSCLC) ist nach primär kurativer Resektion im Verlauf von 5 Jahren in 50% der Fälle mit Rezidiven zu rechnen [206]. Das Rezidivmuster in den frühen Stadien (I/II) des NSCLC verteilt sich wie folgt: Lokalrezidive 10–20%; Fernmetastasen 20–30%; Zweittumoren 2–15% [207–209].

Nach Abschluss eines kurativen Therapiekonzeptes zielt die Nachsorge auf a) die möglichst frühzeitige Diagnose eines Lokalrezidives oder von Zweittumoren sowie b) das möglichst frühzeitige Erfassen von Nebenwirkungen und Komplikationen der Therapie. Daher werden hier in den ersten beiden Jahren nach Abschluss der Behandlung Nachsorgeuntersuchungen im Abstand von 3 Monaten empfohlen und dann alle 6 Monate bis zum 5. Jahr nach Abschluss der Behandlung. Diese Empfehlung basiert auf der Erfahrung der Autoren und publizierten Empfehlungen anderer Institutionen. Durch prospektive Studien validierte Empfehlungen zu Frequenz und Umfang von Nachsorgeuntersuchungen existieren derzeit nicht.

Als kurativ angesehen werden können Behandlungskonzepte, die in den Stadien I–III des nicht-kleinzelligen wie kleinzelligen Bronchialkarzinoms mit einer kompletten Tumorresektion abgeschlossen wurden bzw. bei denen nach Chemo- und Strahlentherapie eine Vollremission erreicht wurde. Darüber hinaus besteht auch mit Erreichen einer partiellen Remission bzw. fehlenden Tumorprogression nach Chemo- und Strahlentherapie sowie nach einer R1-/R2-Resektion – wenn eine adäquate Strahlentherapie zur lokalen Tumorkontrolle erfolgt ist – noch eine kurative Chance.

Demgegenüber ist das Therapiekonzept bei Patienten mit Fernmetastasen oder einer nicht zu kontrollierenden lokalen Progression palliativ. Hier zielt die Nachsorge auf a) eine möglichst gute Symptomenkontrolle und gute Lebensqualität sowie b) das Erfassen von Nebenwirkungen oder Komplikationen der Therapie. Die Nachsorgeintervalle sollten sich an der klinischen Symptomatik orientieren und können zunächst 3 Monate betragen.

Von zentraler Bedeutung bei jedem Nachsorgetermin sind die Anamneseerhebung (Allgemeinbefinden, Gewichtsverlauf, Schluckbeschwerden, Hustencharakteristik und -intensität, Auswurf, Hämoptysen, Atemnot, Schmerzen) und klinische Untersuchung (Herz und Lunge, das Erfassen einer oberen Einflusstauung bzw. von Lymphknotenvergrößerungen, Leber und Skelett als mögliche Orte einer Metastasierung). Darüber hinaus wird jeweils eine Röntgenaufnahme der Thoraxorgane in zwei Ebenen empfohlen. Der weitere Untersuchungsumfang erfolgt symptomorientiert bzw. aufgrund anamnestischer Hinweise.

In den letzten Jahren wurde neben der Spiral-CT die Positronenemissionstomographie und die Fluoreszenzbronchoskopie für den klinischen Einsatz verfügbar. Darüber hinaus bietet die molekularbiologische Analyse des Tumorgewebes nach kurativer Behandlung die Möglichkeit zur Charakterisierung von Patientengruppen mit hohem Rezidivrisiko [2]. Der Stellenwert dieser Verfahren für die Nachsorge von Patienten mit Bronchialkarzinomen bedarf der weiteren Evaluation in klinischen Studien.

## Literatur

- Mountain C. Revisions in the international system for staging lung cancer. *Chest* 1997; 111: 1710–1717
- Thomas M, Gatzemeier U, Goerg R, Matthiessen W, Morr H, Schönfeld N, Ukena D, Stamatis G. Empfehlungen zur Diagnostik des Bronchialkarzinoms. *Pneumologie* 2000; 54: 361–371
- Pignon JP, Arriagada R, Ihde DC, Johnson DH, Perry MC, Souhami RL, Brodin O, Joss RA, Kies MS, Lebeau B et al. A metaanalysis of thoracic radiotherapy for small cell lung cancer. *N Engl J Med* 1992; 327: 1618–1624
- Warde P, Payne D. Does thoracic irradiation improve survival and local control in limited-stage small-cell carcinoma of the lung? A meta-analysis. *J Clin Oncol* 1992; 10: 890–895
- Murray N, Coy P, Pater JL, Hodson I, Arnold A, Zee BC, Payne D, Kostashuk E, Evans W, Dixon P, Sadura A, Feld R, Levitt M, Wierzbicki R, Ayoub J, Maroun J, Wilson K. Importance of timing for thoracic irradiation in the combined modality treatment of limited-stage small-cell lung cancer. *J Clin Oncol* 1993; 11: 336–344
- Jeremic B, Shibamoto Y, Acimovic L, Milisavljevic S. Initial versus delayed accelerated hyperfractionated radiation therapy and concurrent chemotherapy in limited small-cell lung cancer. A randomized study. *J Clin Oncol* 1997; 15: 893–899
- Goto K, Nishiwaki Y, Takada M, Fukuoka M, Kawahara M, Sugiara T, Kurita Y, Watanabe K, Noda K, Yoshimura K, Tamura T, Saijo N. Final results of a phase-III-study of concurrent versus sequential thoracic radiotherapy (TRT) in combination with cisplatin (P) and etoposide (E) for limited-stage small cell lung cancer (LD-SCLC). The Japan Clinical Oncology Group (JCOG) Study. *Proc Am Soc Clin Oncol* 1999; 18: 468a (abs. 1805)
- Work E, Nielsen O, Bentzen S, Fode K, Palshof T. Randomized study of initial versus late chest irradiation combined with chemotherapy in limited-stage small-cell lung cancer. *J Clin Oncol* 1997; 15: 3030–3037
- Perry M, Eaton W, Propert K, Ware J, Zimmer B, Chahinian P, Skarin A, Carey R, Kreisman H, Faulkner C, Comis R, Green M. Chemotherapy with or without radiation therapy in limited small-cell lung cancer. *N Engl J Med* 1987; 316: 912–918
- Perry M, Herndon J, Eaton W, Green M. Thoracic radiation therapy added to chemotherapy in limited small cell lung cancer: an update of cancer and leukemia group B (CALGB) study 8083. *Proc Am Soc Clin Oncol* 1996; 15: 384 (abs. 1150)
- Turrisi A, Kim K, Blum R, Sause WT, Livingston RB, Komaki K, Wagner H, Aisner S, Johnson D. Twice-daily compared with once-daily thoracic radiotherapy in limited small-cell lung cancer treated concurrently with cisplatin and etoposide. *N Engl J Med* 1999; 340: 265–271
- Auperin A, Arriagada R, Pignon JP, Le Pechooux C, Gregor A, Stephens RJ, Kristjansen PEG. Prophylactic cranial irradiation for patients with small-cell lung cancer in complete remission. *N Engl J Med* 1999; 341: 476–484
- Shepherd FA, Ginsberg RJ, Patterson GA, Evans WK, Feld R. A prospective study of adjuvant surgical resection after chemotherapy for limited small-cell lung cancer. A University of Toronto Lung Oncology Group Study. *J Thorac Cardiovasc Surg* 1989; 97: 177–186
- Davis S, Crino L, Tonato M, Darwish S, Pelicci PG. A prospective analysis of chemotherapy following surgical resection of clinical stage I–II small-cell lung cancer. *Am J Clin Oncol* 1993; 16: 93–95
- Karrer K, Shields TW, Denck H, Hrabar B, Vogt-Moykopf I, Salzer GM. The importance of surgical and multimodality treatment for small-cell bronchial carcinoma. *J Thorac Cardiovasc Surg* 1989; 97: 168–176
- Kaiser D, Fritzsche A, Matthiessen W. Operationsindikation beim kleinzelligen Bronchialkarzinom. *Dtsch Med Wochenschr* 1992; 117: 103–106
- Jeremic B, Shibamoto Y, Nicolich N, Milicic B, Milisavljevic S, Dagovic A, Aleksandrovic J, Radosavljevic-Asic G. Role of radiation therapy in the combined-modality treatment of patients with extensive disease small-cell lung cancer: a randomized study. *Journal of Clinical Oncology* 1999; 17: 2092–2099
- Pearson FG, De Larue NC, Ilves R, Todd TR, Cooper JD. Significance of positive superior mediastinal nodes identified at mediastinoscopy in patients with resectable cancer of the lung. *J Thorac Cardiovasc Surg* 1982; 83: 1–11

- <sup>19</sup> Pitz CC, Brutel-de IR, Elbers HR, Westermann CJ, van den Bosch J. Surgical treatment of 125 patients with non-small cell lung cancer and chest wall involvement. *Thorax* 1996; 51: 846–850
- <sup>20</sup> Gould PM, Bonner JA, Sawyer TE, Deschamps C, Lange CM, Li H. Patterns of failure and overall survival in patients with completely resected T3 N0 M0 non-small cell lung cancer. *Int J Radiat Oncol Biol Phys* 1999; 45: 91–95
- <sup>21</sup> Paulson DL. The role of preoperative radiation therapy in the surgical management of carcinoma in the superior pulmonary sulcus. *Front Radiat Ther Oncol* 1970; 5: 177–187
- <sup>22</sup> Ahmad K, Fayos JV, Kirsh MM. Apical lung carcinoma. *Cancer* 1984; 54: 913–917
- <sup>23</sup> Attar S, Krasna MJ, Sonett JR, Hankins JR, Slawson RG, Suter CM, McLaughlin JS. Superior sulcus (Pancoast) tumor: experience with 105 patients [see comments]. *Ann Thorac Surg* 1998; 66: 193–198
- <sup>24</sup> Paulson DL. Carcinomas in the superior pulmonary sulcus. *J Thorac Cardiovasc Surg* 1975; 70: 1095–1104
- <sup>25</sup> Maggi G, Casadio C, Pischedda F, Giobbe R, Cianci R, Ruffini E, Molinatti M, Mancuso M. Combined radiosurgical treatment of Pancoast tumor. *Ann Thorac Surg* 1994; 57: 198–202
- <sup>26</sup> Stuschke M, Heilmann HP. Lunge und Mediastinum. In: Scherer E, Sack H (Hrsg). *Strahlentherapie*, 4. Aufl. Berlin: Springer, 1996: 683–718
- <sup>27</sup> Arcasoy SM, Jett JR. Superior pulmonary sulcus tumors and pancoast syndrome. *N Engl J Med* 1997; 337: 1370–1376
- <sup>28</sup> Ichinose Y, Hara N, Ohta M, Yano T, Maeda K, Asoh H, Katsuda Y. Is T factor of the TNM staging system a predominant prognostic factor in pathologic stage I non-small cell lung cancer? *J Thorac Cardiovasc Surg* 1993; 106: 90–94
- <sup>29</sup> Mountain C. New prognostic factors in lung cancer. *Chest* 1995; 108: 246–254
- <sup>30</sup> Cote RJ, Beattie EJ, Chaiwun B, Shi SR, Harvey J, Chen SC, Sherrod AE, Groshen S, Taylor CR. Detection of occult bone marrow micrometastases in patients with operable lung carcinoma. *Ann Surg* 1995; 222: 415–425
- <sup>31</sup> Passlick B, Kubuschok B, Izbicki JR, Thetter O, Pantel K. Isolated tumor cells in bone marrow predict reduced survival in node-negative non-small cell lung cancer. *Ann Thorac Surg* 1999; 68: 2053–2058
- <sup>32</sup> Thomas M, Macha HN, Rube C, van de Loo J. Stellenwert der Chemotherapie in der Behandlung des nicht-kleinzelligen Bronchialkarzinoms. *Dtsch med Wschr* 1995; 120: 1627–1630
- <sup>33</sup> PORT. Meta-analysis Trialists Group. Postoperative radiotherapy in non-small-cell lung cancer: Systematic review and meta-analysis of individual patient data from 9 randomized controlled trials. *Lancet* 1998; 352: 257–263
- <sup>34</sup> Klages HT, Stuschke M. Postoperative Radiotherapie beim kurativ rezezierten nicht-kleinzelligen Bronchialkarzinom. *Strahlenther Onkol* 1999; 175: 134–138
- <sup>35</sup> Rosell R, Gomez-Codina J, Camps C, Ryan MB, Putnam JB, Lee LS, Dhingra H, De Caro L, Chasen M, McGavran M, Atkinson EN, KiHong W. A randomized trial comparing preoperative chemotherapy plus surgery with surgery alone in patients with non-small-cell lung cancer. *N Engl J Med* 1994; 330: 153–158
- <sup>36</sup> Roth J, Fossella F, Komaki R, Ryan MB, Putnam JB, Lee LS, Dhingra H, De Caro L, Chasen M, McGavran M, Atkinson EN, KiHong W. A randomized trial comparing perioperative chemotherapy and surgery with surgery alone in resectable stage IIIA non-small-cell lung cancer. *J Natl Cancer Inst* 1994; 86: 673–680
- <sup>37</sup> Albain KS, Rusch VW, Crowley JJ, Rice TW, Turrisi AT, Weick JK, Lonchyna VA, Presant CA, McKenna RJ, Gandara DR, Fosmire H, Taylor SA, Stelzer KJ, Beasley KR, Livingston RB. Concurrent cisplatin/etoposide plus chest radiotherapy followed by surgery for stages IIIA (N2) and IIIB non-small cell lung cancer: mature results of Southwest Oncology Group phase II study 8805. *J Clin Oncol* 1995; 13: 1880–1892
- <sup>38</sup> Eberhardt W, Wilke H, Stamatis G, Stuschke M, Harstrick A, Menker H, Krause B, Müller MR, Stahl M, Flasshove M, Budach V, Greschuchna D, Konietzko N, Sack H, Seeber S. Preoperative chemotherapy followed by concurrent chemoradiation therapy based on hyperfractionated accelerated radiotherapy and definitive surgery in locally advanced non-small-cell lung cancer: mature results of a phase II trial. *J Clin Oncol* 1998; 16: 622–634
- <sup>39</sup> Thomas M, Rube C, Semik M, von Eiff M, Freitag L, Macha HN, Wagner W, Klinke F, Sheld HH, Willich N, Berdel WE, Junker H. Chemotherapy and subsequent twice-daily chemoradiation before surgery in stage III non-small cell lung cancer: impact of tumor regression on survival. *J Clin Oncol* 1999 (a); 17: 1185–1193
- <sup>40</sup> Thomas M, Rube C, Semik M, Stepling H, Macha H, Deimling A, Klinke F, Deppermann K, Clemens M, Dornoff W, Weber W, Berdel W. Randomized trial of chemotherapy and twice-daily chemoradiation versus chemotherapy alone before surgery in stage III non-small cell lung cancer: interim of toxicity. *Proc Am Soc Clin Oncol* 1999 (b); 18: 458a (abs. 1769)
- <sup>41</sup> Dillman RO, Seagren SL, Propert KJ, Guerra J, Eaton WL, Perry MC, Carey RW, Frei EF, Green MR. A randomized trial of induction chemotherapy plus high-dose radiation versus radiation alone in stage III non-small-cell lung cancer. *N Engl J Med* 1990; 323: 940–945
- <sup>42</sup> Le Chevalier T, Arriagda R, Quoix E, Ruffie P, Martin M, Tarayre M, Lacombe Terrier MJ, Douillard JY, Laplanche A. Radiotherapy alone versus combined chemotherapy and radiotherapy in nonresectable non-small cell lung cancer: First analysis of a randomized trial in 353 patients. *J Natl Cancer Inst* 1991; 83: 417–423
- <sup>43</sup> Le Chevalier T, Arriagda R, Tarayre M, Lacombe Terrier MJ, Laplanche A, Quoix E, Ruffie P, Martin M, Douillard JY. Significant effect of adjuvant chemotherapy on survival in locally advanced non-small cell lung carcinoma (letter). *J Natl Cancer Inst* 1992; 84: 58
- <sup>44</sup> Sause WT, Scott C, Taylor S, Johnson D, Livingstone R, Komaki R, Emami B, Curran WJ, Byhardt RW, Turrisi AT, Dar AR, Cox JD. Radiation Therapy Oncology Group (RTOG) 80-08 and Eastern Cooperative Oncology Group (ECOG) 4588: preliminary results of a phase III trial in regionally advanced, unresectable non-small cell lung cancer. *J Natl Cancer Inst* 1995; 87: 198–205
- <sup>45</sup> Sause W, Kolesar P, Taylor S, Johnson D, Livingston R, Komaki R, Emami B, Curran W, Byhardt R, Dar A, Turrisi A. Final results of phase III trial in regionally advanced non-small cell lung cancer. RTOG, ECOG and SWOG. *Chest* 2000; 117: 358–364
- <sup>46</sup> Dillman RO, Herndon J, Seagren SL, Eaton WL, Green MR. Improved survival in stage III non-small cell lung cancer: seven year follow up of CALGB 8433 trial. *J Natl Cancer Inst* 1996; 88: 1210–1215
- <sup>47</sup> American Society of Clinical Oncology. Clinical practice guidelines for the treatment of unresectable non-small-cell lung cancer. *J Clin Oncol* 1997; 15: 2996–3018
- <sup>48</sup> Choi N, Baumann M, Flentje M, Kellokumpu-Lehtinen P, Senan S, Zamboglou N, Kosmidis P. Predictive factors of radiation response in non-small cell lung cancer: present status. *Lung Cancer* 2001; 31: 43–56
- <sup>49</sup> Saunders M, Dische S, Barrett A, Harvey A, Gibson D, Parmar M. Continuous hyperfractionated accelerated radiotherapy (CHART) versus conventional radiotherapy in non-small cell lung cancer: a randomized multicenter trial. *Lancet* 1997; 350: 161–165
- <sup>50</sup> Schaake-Konig C, van den Bogaert W, Dalesio O, Festen J, Hoogenhout H, van Houtte P, Kirkpatrick A, Koolen M, Maat B, Nijs A, Renaud A, Rodrigo P, Schuster-Uitterhoeve L, Sculier JP, van Zandwijk N, Bartelink H. Effects of concomitant cisplatin and radiotherapy on inoperable non-small-cell lung cancer. *N Engl J Med* 1992; 326: 524–530
- <sup>51</sup> Jeremic B, Shibamoto L, Acimovic L, Djuric L. Randomized trial of hyperfractionated radiation therapy with or without concurrent chemotherapy for stage III non-small cell lung cancer. *J Clin Oncol* 1995; 13: 452–458
- <sup>52</sup> Jeremic B, Shibamoto L, Acimovic L, Milisavljevic S. Hyperfractionated radiation therapy with or without concurrent low dose daily carboplatin/etoposide for stage III non-small-cell lung cancer: a randomized study. *J Clin Oncol* 1996; 14: 1065–1070
- <sup>53</sup> Furuse K, Fukuoka M, Kawahara M, Nishikawa H, Takada Y, Kudoh S, Katagami N, Ariyoshi Y. Phase III study of concurrent versus sequential thoracic radiotherapy in combination with Mitomycin, Vindesine, and Cisplatin in unresectable stage III non-small lung cancer. *J Clin Oncol* 1999; 17: 2692–2699
- <sup>54</sup> Curran W, Scott C, Langer C, Komaki R, Lee J, Hauser S, Movsas B, Wassermann T, Rosenthal S, Byhardt R, Sause W, Cox J. Phase III comparison of sequential vs concurrent chemoradiation for pts with unresected stage III non-small cell lung cancer: Initial report of Radiation Therapy Oncology Group (RTOG) 9410. *Proc Am Soc Clin Oncol* 2000; 19: 484a (abs. 1891)
- <sup>55</sup> Saunders M, Dische S, Barrett A, Harvey A, Griffiths G, Parmar M (on behalf of the CHART steering committee). Continuous hyperfractionated accelerated radiotherapy (CHART) versus conventional radiotherapy in non-small-cell lung cancer: mature data from the randomized multicentre trial. *Radiother Oncol* 1999; 52: 137–148
- <sup>56</sup> Baumann M. Accelerated radiation therapy in non-small cell lung cancer. *Radiother Oncol* 1999; 52: 97–99

- <sup>57</sup> Baumann M, Appold S, Zips D, Nestele U, Petersen C, Herrmann Th. Modified fractionation in the radical treatment of non-small cell lung cancer. *Front Radiat Ther Oncol* 2000; 34: 80–88
- <sup>58</sup> Baumann M, Herrmann T, Matthiessen W, Koch R, Strelocke K, Paul U für das CHARTWEL-Bronchus Protokollkomitee (1997) CHARTWEL-Bronchus (ARO 97-1). Eine randomisiert-multizentrische Studie zum Vergleich einer konventionell fraktionierten Strahlentherapie mit CHARTWEL-Bestrahlung bei inoperablen nicht-kleinzelligen Bronchialkarzinomen. *Strahlenther Onkol* 1997; 173: 663–667
- <sup>59</sup> Thomas M. Tumorassoziierte Prognoseparameter beim nicht-kleinzelligen Bronchialkarzinom. *Pneumologie* 1997; 51: 669–677
- <sup>60</sup> Thomas M, Rube C, Semik M, von Eiff M, Klinke F, Macha HN, Freitag L, Scheld HH, Willich N, Berdel WE, Junker K. Trimodality therapy in stage III non-small cell lung cancer: prediction of recurrence by pretherapeutic assessment of p185neu. *Eur Respir J* 1999(c); 13: 424–429
- <sup>61</sup> Non-small cell lung cancer collaborative group. Chemotherapy in non-small cell lung cancer: a meta-analysis using updated data on individual patients from 52 randomized clinical trials. *BMJ* 1995; 311: 899–909
- <sup>62</sup> Le Chevalier T. Chemotherapy for advanced non-small cell lung cancer. *Chest* 1996; 109: 107s–109s
- <sup>63</sup> Ellis PA, Smith I, Hardy J, Nicolson M, Talbot D, Ashley S, Priest K. Symptom relief with MVP (mitomycin C, vinblastin and cisplatin) chemotherapy in advanced non-small cell lung cancer. *Br J Cancer* 1995; 71: 366–370
- <sup>64</sup> Thatcher N, Niven RM, Anderson H. Aggressive versus nonaggressive therapy for metastatic non-small cell lung cancer. *Chest* 1996; 109: 87s–92s
- <sup>65</sup> Wirbel RJ, Mutschler WE. Die chirurgische Therapie von Knochenmetastasen. *Zentralbl Chir* 1995; 120: 707–715
- <sup>66</sup> Janjan NA. Radiation for bone metastases: conventional techniques and the role of systemic radiopharmaceuticals. *Cancer* 1997; 80: 1628–1645
- <sup>67</sup> Sullivan FJ. Palliative radiotherapy for lung cancer. In: Pass HI, Mitchell JB, Johnson DH, Turrissi AT (ed). *Lung Cancer. Principles and Practice*. Philadelphia-New York: Lippincott-Raven, 1996: 775–789
- <sup>68</sup> Berenson JR, Lichtenstein A, Porter L, Dimopoulos MA, Bordoni R, George S, Lipton A, Keller A, Ballester O, Kovacs M, Blacklock H, Bell R, Simeone J, Reitsma D, Heffernan M, Seaman J, Knight R. Efficacy of pamidronate in reducing skeletal events in patients with advanced multiple myeloma. *N Engl J Med* 1996; 334: 488–493
- <sup>69</sup> Hortobagyi GN, Theriault RL, Porter L, Blayney D, Lipton A, Sinoff C, Wheeler H, Simeone JF, Seaman J, Knight RD. Efficacy of pamidronate in reducing skeletal complications in patients with breast cancer and lytic bone metastases. *N Engl J Med* 1996; 335: 1785–1791
- <sup>70</sup> Theriault RL, Lipton A, Hortobagyi GN, Leff R, Glück S, Stewart JF, Costello S, Kennedy I, Simeone J, Seaman JJ, Knight RD, Mellars K, Heffernan M, Reitsma DJ. Pamidronate reduces skeletal morbidity in women with advanced breast cancer and lytic bone lesions: A randomized, placebo-controlled trial. *J Clin Oncol* 1999; 17: 846–854
- <sup>71</sup> Ryan GF, Ball DL, Smith JG. Treatment of brain metastases from primary lung cancer. *Int J Radiat Oncol Biol Phys* 1995; 31: 273–278
- <sup>72</sup> Patchell RA, Tibbs PA, Walsh JW, Dempsey RJ, Maruyama Y, Kryscio RJ, Markesbery WR, Macdonald JS, Young B. A randomized trial of surgery in the treatment of single metastases to the brain. *N Engl J Med* 1990; 322: 494–500
- <sup>73</sup> Sause WT, Crowley JJ, Morantz R, Rotman M, Mowry PA, Bouzaglou A, Borst JR, Selin H. Solitary brain metastasis: results of an RTOG/SWOG protocol evaluation surgery + RT versus RT alone. *Am J Clin Oncol* 1990; 13: 427–432
- <sup>74</sup> Cho KH, Hall WA, Gerbi BJ, Higgins PD, Bohem M, Clark HB. Patient selection criteria for the treatment of brain metastases with stereotactic radiosurgery. *J Neurooncol* 1998; 40: 73–86
- <sup>75</sup> Flickinger JC, Lunsford LD, Somaza S, Konziolka D. Radiosurgery: its role in brain metastasis management. *Neurosurg Clin N Am* 1996; 7: 497–504
- <sup>76</sup> Dempke W, Behrmann C, Schöber C, Büchele T, Grothey A, Schmöll H-J. Diagnostisches und therapeutisches Management der oberen Einflusstauung. *Med Klinik* 1999; 94: 681–684
- <sup>77</sup> Markman M. Diagnosis and management of superior vena cava syndrome. *Cleve Clin J Med* 1999; 66: 59–61
- <sup>78</sup> Ostler PJ, Clarke DP, Watkinson AF, Gaze MN. Superior vena cava obstruction: a modern management strategy. *Clin Oncol R Coll Radiol* 1997; 9: 83–89
- <sup>79</sup> Hochrein J, Bashore TM, O’Laughlin MP, Harrison K. Percutaneous stenting of superior vena cava syndrome: a case report and review of the literature. *Am J Med* 1998; 104: 78–84
- <sup>80</sup> Nesbitt JC. Surgical management of superior vena cava syndrome. In: Pass HI, Mitchell JB, Johnson DH, Turrissi AT (eds). *Lung Cancer. Principles and Practice*. Philadelphia-New York: Lippincott-Raven, 1996: 671–681
- <sup>81</sup> Byrne TN. Spinal cord compression from epidural metastases. *N Engl J Med* 1992; 327: 614–619
- <sup>82</sup> Soerensen S, Helweg-Larsen S, Mouridsen H, Hansen HH. Effect of high-dose dexamethasone in carcinomatous metastatic spinal cord compression treated with radiotherapy: a randomised trial. *Eur J Cancer* 1994; 30A: 22–27
- <sup>83</sup> Bach F, Agerlin N, Soerensen JB, Rasmussen TB, Dombrowsky P, Soerensen PS, Hansen HH. Metastatic spinal cord compression secondary to lung cancer. *J Clin Oncol* 1992; 10: 1781–1787
- <sup>84</sup> Loblaw DA, Laperriere NJ. Emergency treatment of malignant extradural spinal cord compression: an evidence-based guideline. *J Clin Oncol* 1998; 16: 1613–1624
- <sup>85</sup> Maranzano E, Latini P. Effectiveness of radiation therapy without surgery in metastatic spinal cord compression: final results from a prospective trial. *Int J Radiat Oncol Biol Phys* 1995; 32: 959–967
- <sup>86</sup> Solberg A, Bremnes RM. Metastatic spinal cord compression: diagnostic delay, treatment, and outcome. *Anticancer Res* 1999; 19: 677–684
- <sup>87</sup> Loddenkemper R. Thoracoscopy – state of the art. *Eur Respir J* 1998; 11: 213–221
- <sup>88</sup> Rodriguez-Panadero F, Antony VB. Pleurodesis: state of the art. *Eur Respir J* 1997; 10: 1648–1654
- <sup>89</sup> Hentrich M, Hartenstein R. Behandlung maligner Körperhöhlenergüsse. *Internist* 1997; 38: 794–804
- <sup>90</sup> Waller DA, Morritt GN, Forty J. Video-assisted thoracoscopic pleuroctomy in the management of malignant pleural effusion. *Chest* 1995; 107: 1454–1456
- <sup>91</sup> Berg M, Heisel A, Ukena D, Schäfers H-J, Schieffer H. Behandlung des malignen Perikardergusses. *Med Klinik* 1997; 92: 27–30
- <sup>92</sup> Cherny NI, Portenoy RK. The management of cancer pain. *CA Cancer J Clin* 1994; 44: 263–303
- <sup>93</sup> World Health Organization [WHO]. Cancer pain relief. With a guide to opioid availability. *Cancer Pain Relief* 1996; 1–63
- <sup>94</sup> Zech DF, Grond S, Lynch J, Hertel D, Lehmann KA. Validation of World Health Organization guidelines for cancer pain relief. A 10-year prospective study. *Pain* 1995; 63: 65–76
- <sup>95</sup> Bone Pain Trial Working Party. 8 Gy single fraction radiotherapy for the treatment of metastatic skeletal pain: randomized comparison with a multifraction schedule over 12 months of patient follow-up. *Radiat Oncol* 1999; 52: 111–121
- <sup>96</sup> Reichle G, Freitag L, Kullmann HJ, Prenzel R, Macha HN, Farin G. Argon plasma coagulation in bronchology: a new method – alternative or complementary. *J Bronchol* 2000; 7: 109–117
- <sup>97</sup> Medical Research Council Lung Cancer Working Party. A Medical Research Council (MRC) randomized trial of palliative radiotherapy with two fractions or a single fraction in patients with inoperable non-small-cell lung cancer (NSCLC) and poor performance status. *Br J Cancer* 1992; 65: 934–941
- <sup>98</sup> Medical Research Council Lung Cancer Working Party. Randomized trial of palliative two-fraction versus more intensive 13-fraction radiotherapy for patients with inoperable non-small-cell lung cancer and good performance status. *Clinical Oncol* 1996; 8: 167–175
- <sup>99</sup> Speiser BL, Sprattling L. Remote afterloading brachytherapy for the local control of endobronchial carcinoma. *Int J Radiation Oncology Biol Phys* 1993; 25: 579–587
- <sup>100</sup> Freitag L, Tekolf E, Stamatis G, Montag M, Greschuchna D. Three years experience with a new balloon catheter for the management of hemoptysis. *Europ Res J* 1994; 7: 2033–2037
- <sup>101</sup> Stoll JF, Bettmann MA. Bronchial artery embolization to control hemoptysis: a review. *Cardiovasc Intervent Radiol* 1988; 11: 263–269
- <sup>102</sup> Zhang JS, Cui ZP, Wang MQ, Yang L. Bronchial arteriography and transcatheter embolization in the management of hemoptysis. *Cardiovasc Intervent Radiol* 1994; 17: 276–279
- <sup>103</sup> Deutsche Gesellschaft für Pneumologie. Empfehlungen zur bronchoskopischen Behandlung tracheobronchialer Verschlüsse, Stenosen und muraler maligner Tumoren. *Pneumologie* 1998; 52: 243–248
- <sup>104</sup> Mathissen DJ, Grillo HC. Endoscopic relief of malignant airway obstruction. *Ann Thorac Surg* 1998; 48: 469–475



- <sup>105</sup> Cavaliere S, Foccoli P, Tonielli C, Feijo S. Nd-YAF laser therapy in lung cancer. An 11 year experience with 2253 applications in 1585 patients. *J Bronchol* 1994; 1: 105 – 111
- <sup>106</sup> Macha HN, Becker KO, Kemmer HP. Pattern of failure and survival in endobronchial laser resection: a matched pair study. *Chest* 1994; 105: 1668 – 1672
- <sup>107</sup> Vergnon JM, Mathur PN. Cryotherapy for endobronchial disorders. In: Boliger CT, Mathur PN (Hrsg). *Interventional Bronchoscopy Prog Respir Res Basel*: Karger, 2000; Vol 30: 133 – 145
- <sup>108</sup> Sutedja G, van Boxem TJ, Schramel FM, Felius v C, Postmus PE. Endobronchial electrocautery is an excellent alternative for Nd: YAG laser to treat airway tumors. *J Bronchol* 1997; 4: 101 – 105
- <sup>109</sup> Sutedja G, Bolliger C. Endothelial electrocautery and argon plasma coagulation. In: Bolliger CT, Mathur PN (Hrsg). *Interventional Bronchoscopy Prog Respir Res Basel*: Karger, 2000; 30: 120 – 132
- <sup>110</sup> Maiwand MO, Homasson JP. Cryotherapy for tracheobronchial disorders. In: Mathur PN, Beamis JF (Hrsg). *Clinics in Chest Medicine Philadelphia*: Saunders, 1995; Vol 16: 427 – 443
- <sup>111</sup> Sutedja TG, Postmus PE. Photodynamic therapy in lung cancer. A review. *J Photochem Photobiol B* 1996; 36: 199 – 204
- <sup>112</sup> Freitag L, Korupp A, Itzighel I, Dankwart F, Tekolf E, Reichle G, Kullmann HJ, Macha HN. Erfahrungen mit Fluoreszenzdiagnostik und photodynamischer Therapie im multimodalen Behandlungskonzept des operierten rezidivierenden Bronchialkarzinoms. *Pneumologie* 1996; 50: 693 – 699
- <sup>113</sup> George PJM, Garrett CPO, Nixon C, Hetzel MR, Nanson EM, Millard FJ. Laser treatment for tracheobronchial tumors: local or general anesthesia? *Thorax* 1987; 42: 656 – 660
- <sup>114</sup> Macha HN, Wahlers B, Reichle G, von Zwehl D. Endobronchial radiation therapy for obstructing malignancies: ten years' experience with iridium-192 high-dose radiation brachytherapy afterloading technique in 365 patients. *Lung* 1995; 173: 271 – 280
- <sup>115</sup> Huber RM, Fischer R, Hautmann H, Pollinger B, Wendt T, Müller-Wening D, Häussinger K. Palliative endobronchial brachytherapy for central lung tumors. A prospective, randomized comparison of two fractionation schedules. *Chest* 1995; 107: 463 – 470
- <sup>116</sup> Huber RM, Fischer R, Hautmann H, Pollinger B, Häussinger K, Wendt T. Does additional brachytherapy improve the effect of external irradiation? A prospective, randomized study in central tumors. *Int J Radiat Oncol Biol Phys* 1997; 38: 533 – 540
- <sup>117</sup> Freitag L. Tracheobronchial stents. In: Bolliger CT, Mathur PN (Hrsg). *Interventional Bronchoscopy Pro Respir Res Basel*: Karger, 2000; 30: 171 – 186
- <sup>118</sup> Sutedja G, Schramel F, van Kralingen K, Postmus PE. Stent placement is justifiable in endstage patients with malignant airway tumors. *Respiration* 1995; 62: 148 – 150
- <sup>119</sup> Silvestri GA, Handy J, Lackland D, Corley E, Reed CE. Specialists achieve better outcomes than generalists for lung cancer surgery [see comments]. *Chest* 1998; 114: 675 – 680
- <sup>120</sup> Duque JL, Ramos G, Castrodeza J, Cerezal J, Castanedo M, Yuste MG, Heras F. Early complications in surgical treatment of lung cancer: a prospective, multicenter study. *Grupo Cooperativo de Carcinoma Broncogenico de la Sociedad Espanola de Neumologia y Cirugia Toracica Ann Thorac Surg* 1997; 63: 944 – 950
- <sup>121</sup> Ginsberg RJ, Hill LD, Eagan RT, Thomas P, Mountain CF, Deslauriers J, Fry WA, Butz RO, Goldberg M, Waters PF. Modern thirty-day operative mortality for surgical resections in lung cancer. *J Thorac Cardiovasc Surg* 1983; 86: 654 – 658
- <sup>122</sup> Warren WH, Faber LP. Segmentectomy versus lobectomy in patients with stage I pulmonary carcinoma. *J Thorac Cardiovasc Surg* 1994; 107: 1087 – 1094
- <sup>123</sup> Wahi R, McMurtrey MJ, DeCaro LF, Mountain CF, Ali MK, Smith TL, Roth JA. Determinants of perioperative morbidity and mortality after pneumonectomy. *Ann Thorac Surg* 1989; 48: 33 – 37
- <sup>124</sup> Klemperer J, Ginsberg RJ. Morbidity and mortality after pneumonectomy. *Chest Surg Clin N Am* 1999; 9: 515 – 525
- <sup>125</sup> Gaissert HA, Mathisen DJ, Moncure AC, Hilgenberg AD, Grillo HC, Wain JC. Survival and function after sleeve lobectomy for lung cancer. *J Thorac Cardiovasc Surg* 1996; 111: 948 – 953
- <sup>126</sup> Bach P, Cramer L, Schrag D, Downey R, Gelfand S, Begg C. The influence of hospital volume on survival after resection of lung cancer. *N Engl J Med* 2001; 345: 181 – 188
- <sup>127</sup> Sugi K, Kaneda Y, Esato K. Video-assisted thoracoscopic lobectomy achieves a satisfactory long-term prognosis in patients with clinical stage IA lung cancer. *World J Surg* 2000; 24: 27 – 30
- <sup>128</sup> Naruke T, Tsuchiya R, Kondo H, Nakayama H, Asamura H. Lymph node sampling in lung cancer: how should it be done? *Eur J Cardiothorac Surg* 1999; 16 Suppl 1: S17 – S24
- <sup>129</sup> McKenna-RJ J, Wolf RK, Brenner M, Fischel RJ, Wurnig P. Is lobectomy by video-assisted thoracic surgery an adequate cancer operation? *Ann Thorac Surg* 1998; 66: 1903 – 1908
- <sup>130</sup> Mack MJ, Scruggs GR, Kelly KM, Shennib H, Landreneau RJ. Video-assisted thoracic surgery: has technology found its place? *Ann Thorac Surg* 1997; 64: 211 – 215
- <sup>131</sup> Bernard A. Resection of pulmonary nodules using video-assisted thoracic surgery. *The Thorax Group. Ann Thorac Surg* 1996; 61: 202 – 204
- <sup>132</sup> Mountain C, Dresler C. Regional lymphnode classification for lung cancer staging. *Chest* 1997; 111: 1718 – 1723
- <sup>133</sup> Passlick B, Thetter O. Lymph node documentation and lymphadenectomy in bronchial carcinomas. Results of a survey in Germany. *Chirurg* 1997; 68: 601 – 605
- <sup>134</sup> Schildberg FW, Dienemann H, Hoffmann H. Lymphadenektomie bei Bronchialkarzinomen: Fakten und Fiktion. *Zentralbl* 1996; 121: 96 – 101
- <sup>135</sup> Izbicki JR, Thetter O, Habekost M, Karg O, Passlick B, Kubuschok B, Busch C, Haeussinger K, Knoefel WT, Pantel K. Radical systematic lymphadenectomy in non-small cell lung cancer – A prospective controlled randomized clinical trial. *Brit J Surg* 1994; 81: 229 – 235
- <sup>136</sup> Izbicki JR, Passlick B, Pantel K, Pichlmeier U, Hosch SB, Karg O, Thetter O. Effectiveness of radical systematic mediastinal lymphadenectomy in patients with resectable non-small cell lung cancer – Results of a prospective randomized study. *Ann Surg* 1998; 227: 138 – 144
- <sup>137</sup> Luketich JD, Burt ME. Does resection of adrenal metastases from non-small-cell lung cancer improve survival? *Ann Thorac Surg* 1996; 62: 1614 – 1616
- <sup>138</sup> Mussi A, Pistolesi M, Lucchi M et al. Resection of single brain metastasis in non-small-cell lung cancer: prognostic factors. *J Thorac Cardiovasc Surg* 1996; 112: 146 – 153
- <sup>139</sup> Porte HL, Roumilhac D, Graziana JP et al. Adrenalectomy for a solitary adrenal metastasis from lung cancer. *Ann Thorac Surg* 1998; 65: 331 – 335
- <sup>140</sup> Naruke T, Tsuchiya R, Kondo H, Asamura H, Nakayama H. Implications of staging in lung cancer. *Chest* 1997; 112: 242S – 248S
- <sup>141</sup> Mountain CF. The biological operability of stage III non-small cell lung cancer. *Ann Thorac Surg* 1985; 40: 60 – 64
- <sup>142</sup> Inoue K, Sato M, Fujimara S, Sakurada A, Takahashi S, Usuda K, Kondo T, Tanita T, Handa M, Saito Y. Prognostic assessment of 1310 patients with non-small-cell lung cancer who underwent complete resection from 1980 to 1993. *J Thorac Cardiovasc Surg* 1998; 116: 407 – 411
- <sup>143</sup> Sagawa M, Sakurada A, Fujimara S, Sato M, Takahashi S, Usuda K, Endo C, Aikawa H, Kondo T, Saito Y. Five-year survivors with resected pN2 nonsmall cell lung carcinoma. *Cancer* 1999; 85: 864 – 868
- <sup>144</sup> Kreisman H, Wolkove N, Quoix E. Small cell lung cancer presenting as a solitary pulmonary nodule. *Chest* 1992; 101: 225 – 231
- <sup>145</sup> Fujimori K, Yokoyama A, Kurita Y, Terashima M. A pilot phase 2 study of surgical treatment after induction chemotherapy for resectable stage I to IIIA small cell lung cancer. *Chest* 1997; 111: 1089 – 1093
- <sup>146</sup> Elias AD. Small cell lung cancer: state-of-the-art therapy in 1996. *Chest* 1996; 112: 251S – 258S
- <sup>147</sup> Osterlind K, Hansen M, Hansen HH, Dombernowsky P, Rorth M. Treatment policy of surgery in small cell carcinoma of the lung: retrospective analysis of a series of 874 consecutive patients. *Thorax* 1985; 40: 272 – 277
- <sup>148</sup> Lad T, Piantadosi S, Thomas P, Payne D, Ruckdeschel J, Giaccone G. A prospective randomized trial to determine the benefit of surgical resection of residual disease following response of small cell lung cancer to combination chemotherapy. *Chest* 1994; 106: 320S – 323S
- <sup>149</sup> Fox W, Scadding JG. Medical Research Council comparative trial of surgery and radiotherapy for primary treatment of small-celled or oat-cell carcinoma of bronchus. Ten-year follow-up. *Lancet* 1973; 2: 63 – 65
- <sup>150</sup> Müller LC, Salzer GM, Huber H, Prior C, Ebner I, Frommhold H, Prauer HW. Multimodal therapy of small cell lung cancer in TNM stages I through IIIa. *Ann Thorac Surg* 1992; 54: 493 – 497
- <sup>151</sup> Eberhardt W, Stamatis G, Stuschke M, Wilke H, Müller MR, Kolks S, Flasshove M, Schutte J, Stahl M, Schlenger L, Budach V, Gerschuchna D, Stuben G, Teschler H, Sack H, Seeber S. Prognostically orientated multimodality treatment including surgery for selected patients of small-cell lung cancer patients stages IB to IIIB: long-term results of a phase II trial. *Br J Cancer* 1999; 81: 1206 – 1212

- <sup>152</sup> Armstrong J. Target volume definition for three-dimensional conformal radiation therapy of lung cancer. *Br J Radiol* 1998; 71: 587 – 594
- <sup>153</sup> Graham MV, Prudy JA, Emami B, Harms W, Bosch W, Lockett MA, Perez CA. Clinical dose-volume histogram analysis for pneumonitis after 3D treatment for non-small cell lung cancer (NSCLC). *Int J Radiat Oncol Biol Phys* 1999; 45: 323 – 329
- <sup>154</sup> Marks L, Munley MT, Bentel GC, Zhou SM, Hollis D, Scarfone C, Sibley G, Kong FM, Jirtle R, Jaszczak R, Coleman RE, Tapson V, Anscher M. Physical and biological predictors of changes in whole lung function following thoracic irradiation. *Int J Radiat Oncol Biol Phys* 1997; 39: 563 – 570
- <sup>155</sup> Armstrong J, Raben A, Zelefsky M, Burt M, Leibel S, Burman C, Kutcher G, Harrison L, Hahn C, Ginsberg R, Rusch V, Kris M, Fuks Z. Promising survival with three-dimensional conformal radiation therapy for non-small cell lung cancer. *Radiother Oncol* 1997; 44: 17 – 22
- <sup>156</sup> De Ruyscher D, Vansteenkiste J. Chest radiotherapy in limited-stage small cell lung cancer: facts, questions, prospects. *Radiother Oncol* 2000; 55: 1 – 9
- <sup>157</sup> Royal College of Radiologists. Guidelines on the non-surgical management of lung cancer. *Clinical Oncology* 1999; 11: S1 – S53
- <sup>158</sup> Cox J, Azarnia N, Byhardt RW, Shin KH, Emami B, Pajak TF. A randomized phase I/II trial of hyperfractionated radiation therapy with total doses of 60.0 Gy to 79.3 Gy: possible survival benefit with greater than or equal to 69.6 Gy in favorable patients with Radiation Therapy Oncology Group stage III non-small-cell lung carcinoma: report of Radiation Therapy Oncology Group 83 – 11. *J Clin Oncol* 1990; 9: 1543 – 1555
- <sup>159</sup> Appold S, Baumann M, Neidt F, Herrmann T. Ergebnisse der Bestrahlung inoperabler nichtkleinzelliger Bronchialkarzinome im Stadium III mit 25 Gy in fünf Fraktionen. *Strahlenther Onkol* 1999; 175: 267 – 270
- <sup>160</sup> McQuay HJ, Collins SL, Carroll D, Moore RA. Radiotherapy for the palliation of painful bone metastases. *Cochrane Database Syst Rev* 2000; CD001793
- <sup>161</sup> Coia LR, Aaronson N, Linggood R, Loeffler J, Priestman TJ. A report of the consensus workshop panel on the treatment of brain metastases. *Int J Radiat Oncol Biol Phys* 1992; 23: 223 – 227
- <sup>162</sup> Koswig S, Budach V. Remineralisation und Schmerzinderung von Knochenmetastasen nach unterschiedlich fraktionierter Strahlentherapie (10mal 3 Gy vs. 1 mal 8 Gy). *Strahlentherapie Onkol* 1999; 175: 500 – 508
- <sup>163</sup> Nestle U, Nieder C, Walter K, Abel U, Ukena D, Sybrecht GW, Schnabel K. A palliative accelerated irradiation regimen for advanced non-small-cell lung cancer vs. Conventionally fractionated 60 Gy: results of a randomized equivalence study. *Int J Radiat Oncol Biol Phys* 2000; 48: 95 – 103
- <sup>164</sup> Steenland E, Leer J, van Houwelingen H, Post WJ, van den Hout WB, Kievit J, de Haes H, Martijn H, Oei B, Vonk E, van der Stehen-Banasik E, Wiggenraad RGJ, Hoogenhout J, Warlam-Rodenhuis C, van Tienhoven G, Wanders R, Pomp J, van Reijn M, van Mierlo T, Rutten E. The effect of a single fraction compared to multiple fractions on painful bone metastases: a global analysis of the Dutch bone metastasis study. *Radiother Oncol* 1999; 52: 101 – 109
- <sup>165</sup> Wolf M, Pritsch M, Drings P, Hans K, Schroeder M, Flechtner H, Heim M, Hruska D, Mende S, Becker H, Dannhäuser J, Lohmüller R, Gropp C, Gassel WD, Holle R, Havemann K. Cyclic-alternating versus response-oriented chemotherapy in small-cell-lung cancer: a German multicenter randomized trial of 321 patients. *J Clin Oncol* 1991; 9: 614 – 624
- <sup>166</sup> Murray N, Livingston RB, Shepherd FA, James K, Zee B, Langleben A, Kraut M, Bearden J, Goodwin JW, Grafton C, Turrisi A, Walde D, Croft H, Osoba D, Ottaway J, Gandara D. Randomized study of CODE versus alternating CAV/EP for extensive-stage small-cell lung cancer: an Intergroup Study of the National Cancer Institute of Canada Clinical Trials Group and the Southwest Oncology Group. *J Clin Oncol* 1999; 8: 2300 – 2308
- <sup>167</sup> Souhami RL, Rudd R, Ruiz de Elvira MC, James L, Gower N, Harper PG, Tobias JS, Partridge MR, Davison AG, Trask C, Spiro SG. Randomized trial comparing weekly versus 3-week chemotherapy in small-cell lung cancer: a Cancer Research Campaign trial. *J Clin Oncol* 1994; 12: 1806 – 1813
- <sup>168</sup> Arriagada R, Le Chevalier T, Pignon JP, Riviere A, Monnet I, Chomy P, Tuchais C, Tarayre M, Ruffie P. Initial chemotherapeutic doses and survival in patients with limited small-cell lung cancer. *N Engl J Med* 1993; 329: 1848 – 1852
- <sup>169</sup> Johnson DH, Carbone DP. Increased Dose-Intensity in Small-Cell Lung Cancer: A Failed Strategy? *J Clin Oncol* 1999; 17: 2297 – 2298
- <sup>170</sup> Chute JP, Chen T, Feigal E, Simon R, Johnson D. Twenty years of Phase III Trials for Patients with Extensive-Stage Small-Cell Lung Cancer. Perceptible Progress. *J Clin Oncol* 1999; 17: 1794 – 1801
- <sup>171</sup> Kosmidis PA, Samantas E, Fountzilias G, Pavlidis N, Apostolopoulou F, Skarlos D. Cisplatin/etoposide versus carboplatin/etoposide chemotherapy and irradiation in small cell lung cancer: a randomized phase III study. Hellenic Cooperative Oncology Group for Lung Cancer Trials. *Semin Oncol* 1994; 21: 23 – 30
- <sup>172</sup> Medical Research Council Lung Cancer Working Party. Comparison of oral etoposide and standard intravenous multidrug chemotherapy for small-cell lung cancer. A stopped multicentre randomised trial. *Lancet* 1996; 348: 563 – 566
- <sup>173</sup> Medical Research Council Lung Cancer Working Party. Randomised trial of four-drug versus less intensive two-drug chemotherapy in the palliative treatment of patients with small cell lung cancer (SCLC) and poor prognosis. *B J Cancer* 1996; 73: 406 – 413
- <sup>174</sup> Ardizzone A, Hansen H, Dombernowsky P, Gamucci T, Kaplan S, Postmus P, Giaccone G, Schaefer B, Wanders J, Verweij J. Topotecan an new drug in the second-line treatment of small-cell lung cancer: A phase II study of patients with refractory and sensitive disease. *J Clin Oncol* 1997; 15: 2090 – 2096
- <sup>175</sup> Groen HJM, Fokkema E, Biesma B, Kwa B, van Putten JWG, Postmus PE, Smit EF. Paclitaxel and Carboplatin in the Treatment of Small-Cell Lung Cancer Patients Resistant to Cyclophosphamide, Doxorubicin, and Etoposide: A Non-Cross-Resistant Schedule. *J Clin Oncol* 1999; 17: 927 – 932
- <sup>176</sup> von Pawel J, Schiller JH, Shephard FA, Fields SZ, Kleisbauer JP, Chrysson NG, Stewart DJ, Clark PI, Palmer MC, Depierre A, Carmichael J, Krebs JB, Ross G, Lane SR, Gralla R. Topotecan Versus Cyclophosphamide, Doxorubicin, and Vincristine for the Treatment of Recurrent Small-Cell Lung Cancer. *J Clin Oncol* 1999; 17: 658 – 667
- <sup>177</sup> Masuda N, Matusi K, Negoro S, Takifujii N, Takeda K, Yana T, Kobayashi M, Hirashima T, Kusunoki Y, Ushijima S, Kawase I, Tada T, Sawaguchi H, Fukuoka M. Combination of Irinotecan and Etoposide for treatment of refractory or relapsed small cell lung cancer. *J Clin Oncol* 1998; 16: 3329 – 3334
- <sup>178</sup> Ginsberg R, Vokes E, Raben A. Non-small cell lung cancer. In: DeVita V, Hellman S, Rosenberg S (Hrsg.). *Cancer Philadelphia*: Lippincott-Raven, 1997: 858
- <sup>179</sup> Marino P, Preatoni A, Cantoni A, Buccheri G. Single-agent chemotherapy versus combination chemotherapy in advanced NSCLC. A quality and meta-analysis study. *Lung Cancer* 1995; 13: 1 – 12
- <sup>180</sup> Lillienbaum RC, Langenberg P, Dickersin K. Single agent chemotherapy versus combination chemotherapy in patients with advanced NSCLC: A meta-analysis of response, toxicity and survival. *Cancer* 1998; 82: 116 – 126
- <sup>181</sup> Perng RP, Chen YM, Ming-Liu J, Tsai CM, Lin WC, Yang KY, Whang-Peng J. Gemcitabine versus the combination of cisplatin and etoposide in patients with inoperable non-small-cell lung cancer in a phase II randomized study. *J Clin Oncol* 1997; 15: 2097 – 2102
- <sup>182</sup> Manegold C, Bergmann B, Chemaissani A, Dornhoff W, Drings P, Kellokumpu-Lehtinen P, Liippo K, Mattson K, von Pawel J, Ricci S, Sederholm C, Stahel RA, Wagenius G, van Walree N, ten Bokkel-Huinink W. Single agent gemcitabine versus cisplatin-etoposide: early results of a randomized phase II study in locally advanced or metastatic non-small cell lung cancer. *Ann Oncol* 1997; 8: 525 – 529
- <sup>183</sup> Frasci G, Lorusso V, Panza N, Comella P, Niccollella G, Bianco A, De Cataldis G, Ianelli A, Bilancia D, Belli M, Massidda B, Piantadosi F, Comella G, De Iena M. Gemcitabine plus vinorelbine versus vinorelbine alone in elderly patients with advanced NSCLC. *J Clin Oncol* 2000; 18: 2529 – 2536
- <sup>184</sup> The Elderly Lung Cancer Vinorelbine Italian Study Group (ELVIS). Effects of vinorelbine on quality of life and survival of elderly patients with advanced non-small-cell lung cancer. *J Natl Cancer Inst* 1999; 91: 66 – 72
- <sup>185</sup> Larsen H, Sörensen JB, Nielsen AL, Dombernowsky P, Hansen H. Evaluation of the optimal duration of chemotherapy in phase II trials for inoperable NSCLC. *Ann Oncol* 1995; 6: 993 – 997
- <sup>186</sup> Smith IE, O'Brien MER, Norton A, Ashley S, Webb A, Nicolson M, Hickish T, Talbot T, Mansi J. Duration of chemotherapy for advanced NSCLC: A phase III randomized trial of 3 versus 6 courses of mitomycin, vinblastine, cisplatin (MVP). *Proc Am Soc Clin Oncol* 1998; (abs. 1759)

- <sup>187</sup> Giaccone G, Splinter TA, Debruyne C, Kho GS, Lianes P, van Zandwijk N, Penucci MC, Scagliotti G, van Meerbeeck J, van Hoesel Q, Curran D, Sahmoud T, Postmus PE. Randomized study of paclitaxel-cisplatin versus cisplatin-teniposide in patients with advanced non-small-cell lung cancer. The European Organization for Research and Treatment of Cancer Lung Cancer Cooperative Group. *J Clin Oncol* 1998; 16: 2133–2141
- <sup>188</sup> Cardenal F, Lopez-Cabrerizo P, Anton A, Rosell R. Randomized phase III study of gemcitabine-cisplatin versus etoposide-cisplatin in the treatment of locally advanced or metastatic NSCLC. *J Clin Oncol* 1999; 17: 12–18
- <sup>189</sup> Le Chevalier T, Brisgand D, Douillard J, Pujol J, Alberola V, Monnier A, Riviere A, Lianes P, Chomy P, Cigolari S, Gottfried M, Ruffie P, Panizo A, Gaspard M, Ravaioli A, Besenval M, Besson F, Martinez A, Berthaud P, Tursz T. Randomized study of Vinorelbine and Cisplatin versus Vinorelbine and Cisplatin versus Vinorelbine alone in advanced non-small-cell lung cancer: Results of a European multicenter trial including 612 patients. *J Clin Oncol* 1994; 12: 360–367
- <sup>190</sup> Klasterski J, Sculier J, Lacoix H et al. A randomized study comparing cisplatin or Carboplatin with etoposide in patients with advanced NSCLC. EORTC Protocol 07861. *J Clin Oncol* 1990; 8: 1556–1562
- <sup>191</sup> Biesma B, Smit EF, Postmus PE. A dose and schedule finding study of gemcitabine and etoposide in patients with progressive NSCLC after platinum containing chemotherapy. *Lung Cancer* 1999; 24: 115–121
- <sup>192</sup> Fossella F, DeVore R, Kerr R, Crawford J, Natale R, Dunphy F, Kalman L, Miller V, Lee J, Gandara D, Karp D, Vokes E, Kris M, Kim Y, Gamza S, Hammershaimb L and the TAX 320 non-small cell lung cancer study group. Randomized phase III trial of docetaxel versus vinorelbine or ifosfamide in patients with advanced non-small cell lung cancer previously treated with platinum-containing chemotherapy regimens. *J Clin Oncol* 2000; 18: 2354–2362
- <sup>193</sup> Shepherd FA, Dancey J, Ramlau R, Mattson K, Gralla R, O'Rourke M, Levitan N, Gressot L, Vincent M, Burkes R, Coughlin S, Kim Y, Berille J. Prospective randomized trial of Docetaxel versus best Supportive Care in patients with non-small-cell lung cancer previously treated with platinum-based chemotherapy. *J Clin Oncol* 2000; 18: 2095–2103
- <sup>194</sup> Sutedja G, Postmus PE. Bronchoscopic treatment of lung tumors. *Lung cancer* 1994; 11: 1–117
- <sup>195</sup> Venmans BJ, van Boxem TJ, Smit EF, Postmus PE, Sutedja TG. Outcome of bronchial carcinoma in situ. *Chest* 2000; 117: 1572–1576
- <sup>196</sup> Sheski FD, Mathur PN. Endoscopic treatment of early-stage lung cancer. *Cancer Control* 2000; 7: 35–44
- <sup>197</sup> Koike T, Terashima M, Takizawa T, Tsukada H, Yokoyama A, Kurita Y, Honma K. Surgical results for centrally-located early stage lung cancer. *Ann Thorac Surg* 2000; 70: 1176–1179
- <sup>198</sup> Johnson BE. Second lung cancer in patients after treatment for an initial lung cancer. *J Natl Cancer Inst* 1998; 90: 1335–1345
- <sup>199</sup> Edell ES, Cotese DA. Photodynamic therapy in the management of early superficial squamous cell carcinoma as an alternative to surgical resection. *Chest* 1992; 102: 1319–1322
- <sup>200</sup> Perol M, Caliandro R, Pommier P, Malet C, Montbarbon X, Carrie C, Ardiet JM. Curative irradiation of limited carcinomas with high-dose brachytherapy. *Chest* 1997; 111: 1417–1423
- <sup>201</sup> van Boxem TJ, Venmans BJ, Schramel FM, van Mourik JC, Golding RP, Postmus PE, Sutedja TG. Radiographically occult lung cancer treated with fiberoptic bronchoscopic electrocautery: a pilot study of a simple and inexpensive technique. *Eur Respir J* 1998; 11: 169–172
- <sup>202</sup> Deygas N, Froudarakis ME, Ozenne G, Jouve S, Fournel P, Vergnon JM. Cryotherapy in early superficial bronchogenic carcinoma. *Eur Respir J* 1998; 12 (Suppl 28): 266
- <sup>203</sup> Furuse K, Fukuoka M, Kato H, Horrai T, Kubota T, Kodama N, Kusunoki Y, Takifuji N, Okunaka T, Konaka C, Wada H, Hayata Y. A prospective phase II study on photodynamic therapy with photofrin II for centrally located early-stage lung cancer. *J Clin Oncol* 1993; 11: 1852–1857
- <sup>204</sup> Kato H, Okunaka T, Shimatani H. Photodynamic therapy for early stage bronchogenic carcinoma. *J Clin Laser Med Surg* 1996; 14: 235–238
- <sup>205</sup> Cortese DA, Edell ES, Kinsey JH. Photodynamic therapy for early stage squamous cell carcinoma of the lung. *Mayo Clin Proc* 1997; 72: 595–602
- <sup>206</sup> Martini N. Surgical treatment of non-small cell lung cancer by stage. *Semin Surg Oncol* 1990; 6: 248–254
- <sup>207</sup> Kotlyarov E, Rukosuyev AA. Long-term results and patterns of disease recurrence after radical operations for lung cancer. *J Thorac Cardiovasc Surg* 1991; 102: 24–28
- <sup>208</sup> The Lung Cancer Study Group. Patterns of failure in patients with resected stage I and II non-small cell carcinoma of the lung. *Ann Surg* 1987; 205: 67
- <sup>209</sup> Pairolero PC, Williams DE, Bergstralh EJ, Piehler JM, Bernatz PE, Payne WS. Postsurgical stage I bronchogenic carcinoma: morbid implications of recurrent disease. *Ann Thorac Surg* 1984; 38: 331–338