Primäres Leiomyosarkom der Pulmonalarterie – eine Fallbeschreibung

M. Mengel[1], S. Fraund[2], A. Haverich[2], M. Behnke[3], H. H. Kreipe[1]

[1] Medizinische Hochschule Hannover, Institut für Pathologie
[2] Medizinische Hochschule Hannover, Klinik für Thorax-, Herz- und Gefäßchirurgie
[3] Krankenhaus Großhansdorf, Zentrum für Pneumologie – Thoraxchirurgie

Zusammenfassung: Es wird über ein primäres Leiomyosarkom der rechten Pulmonalartierie einer 61jährigen Patientin berichtet. Bei entsprechender klinischer Symptomatik und nach nicht-invasiver Diagnostik bestand der Verdacht auf einen bereits längere Zeit zurückliegenden thrombembolischen Verschluß der Pulmonalarterie. Während einer vor geplanter Embolektomie durchgeführten Herzkatheteruntersuchung wurde eine Biopsie aus dem Pulmonalarterienprozess gewonnen. Die histologische Untersuchung zeigte einen malignen sarkomatösen Tumor, dessen glattmuskuläre Differenzierung durch immunhistochemische Reaktionen bestätigt wurde. Durch radikales operatives Vorgehen mit Pneumonektomie und ausgedehnter Resektion der Pulmonalgefäße mit anschließender prothetischer Versorgung konnte der Tumor vollständig entfernt werden. 14 Monate nach der Operation besteht bei der Patientin kein Anhalt für ein Rezidiv oder für Metastasen des primären Leiomyosarkoms der Pulmonalarterie.

Primary Leiomyosarcoma of the Pulmonary Artery – A Case Report: A case of a primary pulmonary leiomyosarcoma originating in the right pulmonary artery in a 61-year-old woman is reported. Patient's complaints were non-specific and after non-invasive diagnostics a chronic thrombembolic event was suspected to have occured a long time ago. During a heart catheter investigation prior to planned surgical embolectomy a small specimen was taken from the pulmonary artery. Histological examination revealed malignant the tumour and by immunohistological staining its smooth muscle differentiation was confirmed. Complete resection of the tumour was achieved by radical surgery, including pneumonectomy and extensive resection of pulmonary vessels with subsequent implantation of a Goretex prosthetic. There was no evidence of recurrence or metastasis of the primary leiomyosarcoma of the pulmonary artery in a 14-month follow-up period after operation.

Einleitung

Primäre Sarkome der Pulmonalarterien sind seltene Tumoren, mit ca. 120 in der Literatur beschriebenen Fällen [5]. Ausgehend von pluripotenten mesenchymalen Zellen in der Gefäßwand, zeigen diese Tumoren in der Regel ein intraluminales Wachstum [4,11]. Histologisch handelt es sich in den meisten Fällen um undifferenzierte Sarkome [3,4,5,8,11,13]. Primäre Leiomyosarkome wurden in dieser Lokalisation in nur 30 Fällen beschrieben [1,4,5,6,7,12,14]. Klinisch präsentieren sich diese Tumoren häufig mit einer Symptomatik, die an chronische rezidivierende Lungenembolien denken läßt, so dass die endgültige Diagnose oft erst postmortal gestellt wird [8,13,14].

Wir berichten hier über einen Fall, bei dem die Diagnose eines primären Leiomyosarkoms der Pulmonalarterie präoperativ an einer Biopsie gestellt werden konnte, die im Rahmen einer Herzkatheteruntersuchung entnommen wurde.

Fallbeschreibung

Eine 61-jährige Patientin, mit bekannter arterieller Hypertonie, verspürte im April 1998 beim Golfspielen einen plötzlich einsetzenden rechtsseitigen Thoraxschmerz. In den nächsten Wochen kam es zu einer progredienten Einschränkung der Belastbarkeit mit Dyspnoe und intermittierendem, unproduktivem Husten. Zunächst wurde bei Verdacht auf eine infektiöse Pleuritis eine ambulante Antibiotika-Therapie begonnen. Als nach zwei Monaten keine Besserung der Symptomatik eintrat, erfolgte die stationäre Aufnahme in eine pneumologische Fachklinik zur weiteren Abklärung.

Diagnostik

Die physikalische Untersuchung erbrachte keinen pathologischen Auskultationsbefund von Lunge und Herz. Auch das EKG, die Echokardiographie, die Lungenfunktionsprüfung (Spirometrie, Ganzkörperplethysmographie, Diffusionskapazität, Blutgasanalyse, Ergometrie), die Bronchoskopie mit bronchoalveolärer Lavage sowie die Laborwerte waren unauffällig. Eine Röntgenaufnahme des Thorax zeigte einen rechtsseitigen Zwerchfellhochstand von 4 cm und einen kranial verzogenen Mittellappenspalt.

In der thorakalen Computertomographie und im Spiral-CT des Thorax fand sich eine Kontrastmittelaussparung in der rechten Pulmonalarterie sowie in der rechten Ober- und Unterlappenarterie. Die hypodense Formation füllte das gesamte Lumen aus, ohne dass sich ein wandübergreifendes Wachstum oder ein Umfließungsphänomen nachweisen ließ. Das übrige Lungenparenchym und die Bronchien waren unauffällig. Im anschließend durchgeführten Lungenperfusionsszintigramm bestätigte sich ein fast vollständiger Perfusionsausfall der rechten Lunge. Die weitere Diagnostik mit Abdomen-CT und Phlebographie ergab unauffällige Befunde. Mit

Pneumologie 2000; 54: 20–23
© Georg Thieme Verlag Stuttgart · New York
ISSN 0934-8387

Dieses Dokument wurde zum persönlichen Gebrauch heruntergeladen. Vervielfältigung nur mit Zustimmung des Verlages.

der Verdachtsdiagnose eines bereits mehrere Wochen zurückligenden thromboembolischen Verschlusses der rechten Pulmonalarterie wurde die Patientin im Juni 1998 zur pulmonalen Embolektomie in die Klinik für Thorax-, Herz- und Gefäßchirurgie überwiesen. Zur präoperativen Planung wurde eine Links- und Rechtsherzkatheteruntersuchung durchgeführt. Es fand sich eine leichte pulmonale Hypertonie bei linksseitig normaler Arteria pulmonalis und rechtsseitig komplettem Verschluss. Wegen des untypischen Verlaufs und der chirurgischen Erfahrung mit einem ähnlichen Fall wurde bei dieser Gelegenheit eine Biopsie aus dem Pulmonalarterienprozess entnommen.

Die ca. 0,4 cm durchmessende Biopsie zeigte in der histopathologischen Untersuchung Gruppen von pleomorphen, atypischen Zellen mit großen hyperchromatischen Kernen und vielen Mitosen. Immunhistochemisch waren die wenig differenzierten Tumorzellen negativ für Cytokeratin und positiv für den mesenchymalen Marker Vimentin, was für eine sarkomatöse Differenzierung spricht. Es wurde die vorläufige Diagnose gestellt: Maligner pleomorphzelliger Tumor, in erster Linie Sarkom.

Therapie und pathologisch-anatomische Begutachtung

Aufgrund dieses Befundes wurde die geplante Operationsstrategie geändert. Unter Einsatz der Herzlungenmaschine wurde eine rechtsseitige Pneumonektomie mit Resektion der Pulmonalarterien durchgeführt. Mit einem makroskopisch ausreichenden Sicherheitsabstand von 1,5 cm vom Tumor wurde die rechte Pulmonalarterie aus dem Stamm exzidiert und der Defekt mit einem autologen Perikardflicken verschlossen.

Zur pathologisch-anatomischen Begutachtung wurde ein Pneumonektomiepräparat von 21 × 13 × 5 cm und 480 g mit einem Pulmonalissegment von 4 cm Länge und maximal 2 cm Durchmesser übersandt. Das Lumen der Pulmonalarterie war vollständig ausgefüllt von einem grau-roten, elastischen Tumor von maximal 6 × 2 cm Ausdehnung, der sich fingerförmig in die Lappenarterien fortsetzte (Abb. **1**). Makroskopisch fand sich kein die Gefäßwand überschreitendes Wachstum, der Resektionsrand war tumorfrei.

Histologisch zeigte der Tumor Bündel von Spindelzellen mit „zigarrenförmigen“ Zellkernen. Zwischen den Spindelzellverbänden fanden sich zahlreiche kleine Kapillaren und Areale mit kleinen runden Zellen mit vakuolisiertem Zytoplasma sowie einzelne eingestreute pleomorphe Riesenzellen mit atypischen, bizarren Kernen. Der Tumor wuchs dabei überwiegend intraluminal mit distinkter Grenze zur Gefäßintima, herdförmig war auch eine flache Infiltration der Gefäßwand nachweisbar, jedoch ohne vollständige Wandpenetration. Zum Lumen hin zeigte der Tumor herdförmig kleine Nekrosen sowie aufgelagerte Thrombusanteile. In hilären Lymphknoten und im Lungenparenchym fanden sich keine Metastasen.

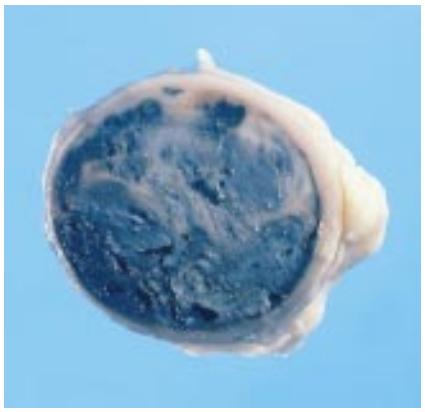

Abb. 1 Makroskopie: Querschnitt durch die rechte Arteria pulmonalis. Das Leiomyosarkom zeigt ein intraluminales Wachstum (→) und füllt zusammen mit aufgelagertem Thrombusmaterial das Gefäßlumen vollständig aus.

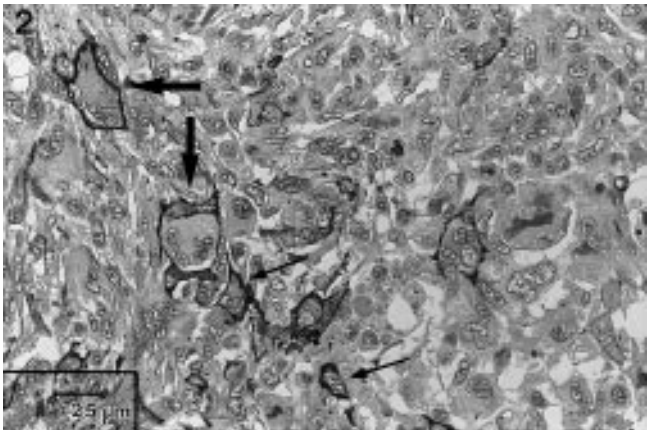

Abb. 2 Mikroskopie, ×400: Immunhistochemische Färbung auf Alpha-Glattmuskel-Aktin (APAAP-Technik; monoklonaler Antikörper, Klon 1A4, DAKO, Hamburg). Positive Reaktion sowohl in pleomorphen Riesenzellen (➡) als auch in Spindelzellen (⟶).

Immunhistochemisch waren die Tumorzellen positiv für Vimentin und herdförmig für Aktine (smooth muscle Actin, alpha-1-smooth muscle Actin; Abb. **2**). Negative Reaktionen ergaben sich für Pan-Cytokeratin, Desmin, S-100, CD34, CD31, Myoglobin, CD68, epitheliales Membran-Antigen und Collagen Typ IV. Die Proliferationsrate, bestimmt anhand des Ki-67-Index, betrug ca. 30%. In Zusammenschau der histologischen und immunhistochemischen Befunde ergab sich die Diagnose eines wenig differenzierten (G3) Leiomyosarkoms der Pulmonalarterie.

Die histologische Aufarbeitung des proximalen Pulmonalisresektionsrandes zeigte diskrete intraluminale Ausläufer des Leiomyosarkoms. Daher wurde zehn Tage nach dem ersten Eingriff eine Nachresektion durchgeführt.

Zunächst erfolgte die Resektion des ehemaligen Perikardflikkens mit einem zirkumferentiellen Abstand von 4 mm. Die intraoperative Schnellschnittuntersuchung zeigte jedoch auch in diesem Nachresektat Tumorausläufer, so dass eine komplette Resektion der Arteria pulmonalis communis und sinistra durchgeführt wurde. Der dadurch entstandene, ca. 6 cm lange Defekt, wurde durch eine Goretex-Prothese (PTFE) überbrückt. Die distale Anastomosierung gestaltete sich bei ausgesprochen dünnwandigem distalen Pulmonalisareal und eingeschränkten Sichtverhältnissen im linken Lungenhilus technisch sehr schwierig. Die proximale Anastomosierung in Höhe der Kommissuren der Pulmonalklappe erfolgte dagegen problemlos.

Dieses Dokument wurde zum persönlichen Gebrauch heruntergeladen. Vervielfältigung nur mit Zustimmung des Verlages.

Die histologische Untersuchung des endgültigen Nachresektates zeigte tumorfreie Resektionsränder und bestätigte damit die vollständige Resektion des Leiomyosarkoms.

Verlauf und Epikrise

Nach komplikationslosem postoperativen Verlauf konnte die Patientin neun Tage nach dem letzten Eingriff aus der stationären Behandlung entlassen werden. Während einer vierwöchigen Anschlussheilbehandlung konnte durch intensive Physiotherapie zunächst nur eine geringe Verbesserung sowohl der allgemeinen Leistungsfähigkeit als auch der kardiopulmonalen Belastbarkeit erzielt werden. Im Rahmen von ambulanten Kontrolluntersuchungen klagte die Patientin noch über Hustenreiz und Belastungsdyspnoe. Ein halbes Jahr nach der Operation war jedoch eine deutliche Besserung des Allgemeinzustandes bei gleichzeitigem Anstieg der Vitalkapazität zu verzeichnen. Der Befund stabilisierte sich und 14 Monate nach dem letzten Eingriff besteht bei der Patientin kein Anhalt für ein Rezidiv bzw. für Metastasen des primären Leiomyosarkoms der Pulmonalarterie.

Diskussion

Primäre Sarkome der Pulmonalarterien sind eine seltene Entität. Erstmals wurde 1923 von Mandelstamm ein Fall publiziert [9], seitdem sind 120 Fälle, darunter 30 Leiomyosarkome, in der Literatur beschrieben [1,4,5,7,12,14]. Wie in dem vorliegenden Fall ist die klinische Symptomatik mit Dyspnoe, Thoraxschmerz und Reizhusten in der Regel nicht wegweisend, so dass in der Vergangenheit die Diagnose des Sarkoms häufig erst postmortal gestellt wurde [8,13,14,15]. Seit Einführung moderner bildgebender Verfahren hat die Anzahl prämortal diagnostizierter Fälle zwar zugenommen, dennoch ist bis heute die häufigste präoperative Verdachtsdiagnose die pulmonale Thrombembolie (53%), gefolgt von malignen Tumoren (32%) [5].

In dem vorliegenden Fall konnte präoperativ die Diagnose an einer kleinen Biopsie im Rahmen einer Herzkatheteruntersuchung gestellt werden, was in der Literatur bisher nur in einem weiteren Fall beschrieben ist [16]. Die ausführliche nicht-invasive Diagnostik erlaubte dagegen keine sichere Zuordnung der Befunde. Die Prognose von Sarkomen in dieser Lokalisation ist ohne Therapie sehr ungünstig mit einer mittleren Überlebenszeit von 1,5 Monaten. Durch radikales operatives Vorgehen, mit Pneumonektomie und ausgedehnter Gefäßresektion, kann das Überleben auf 10–12 Monate verlängert werden [8]. Das Langzeitüberleben der Patienten hängt dabei weniger von dem Auftreten von Metastasen ab, die sich bevorzugt in der Lunge und seltener in Leber und Gehirn finden, sondern wird vor allem durch Lokalrezidive bestimmt [2,3,4]. Eine lokale Exzision dieser Tumoren, in der Regel durchgeführt wenn die Sarkomdiagnose präoperativ nicht bekannt war, bedeutet ein erhöhtes Risiko, zum einen einer Verschleppung von Tumormaterial mit konsekutiver Metastasenbildung und zum anderen einer inkompletten Resektion mit Lokalrezidiv. Weitreichende, diskret der Intima aufsitzende und daher makroskopisch nicht sichtbare Tumorausläufer erfordern die ausgedehnte Resektion des Gefäßstammes. Die vollständige Entfernung dieser, bei Diagnosestellung meist bereits fortgeschrittenen Tumoren gestaltet sich jedoch technisch in der Regel sehr schwierig. In der Literatur wird nur in 25% der Fälle eine komplette Resektion beschrieben [17].

Der Wert einer adjuvanten Strahlen- oder Chemotherapie wird kontovers diskutiert und ist aufgrund der geringen Anzahl von beschriebenen Fällen auch nur schwierig einzuschätzen [1,5,10]. Aus gleichem Grund ist die Frage offen, ob verschiedene histologische Differenzierungsrichtungen der Pulmonalarteriensarkome eine unterschiedliche Prognose besitzen. Als häufigster Subtyp wird in der Literatur das „undifferenzierte bzw. nicht klassifizierbare“ Sarkom als Diagnose angegeben, wobei hier die meisten Diagnosen aus der Zeit vor Einführung immunhistochemischer Techniken stammen. Es sind jedoch auch Fälle als maligne fibröse Histiozytome, Fibrosarkome oder Sarkome mit angioider, myoider, chondroider oder osteoider Differenzierung beschrieben worden [4]. In dem vorliegenden Fall konnte immunhistochemisch die glattmuskuläre Natur des Sarkoms gesichert werden.

Die Tatsache, dass nicht alle Patienten, die unter dem klinischen Verdacht einer pulmonalen Thrombembolie versterben, obduziert werden, legt die Vermutung nahe, dass primäre pulmonale Sarkome häufiger vorkommen als beschrieben [5,8]. Bei untypischem klinischen Verlauf eines vermeintlich thrombembolischen pulmonalen Geschehens sollte eine ausführliche Diagnostik, einschließlich histopathologischer Abklärung angestrebt werden, um im Falle eines Sarkoms die Voraussetzungen für ein optimales operatives Vorgehen zu schaffen.

Literatur

1 Babatasi G, Massetti M, Galateau F, Khayat A. Pulmonary artery trunk leiomyosarcoma. Thorac cardiovasc Surgeon 1998; 46: 45–47

2 Berney CR, Roche B, Kurt AM, Spiliopoulos A, Megevand R. Leiomyosarcoma of the pulmonary hilar vessels. Thorac cardiovasc Surgeon 1992; 40: 48–51

3 Bleisch VR, Kraus FT. Polypoid sarcoma of the pulmonary trunk. Cancer 1980; 46: 314–324

4 Burke AP, Virmani R. Sarcomas of the great vessels. Cancer 1993; 71: 1761–1773

5 Cox JE, Chiles C, Aquino SL, Savage P, Oaks T. Pulmonary artery sarcomas: A review of clinical and radiologic features. J Comput Assist Tomogr 1997; 21: 750–755

6 Eng J, Murday AJ. Leiomyosarcoma of the pulmonary artery. Ann Thorac Surg 1992; 53: 905–906

7 Johansson L, Carlen B. Sarcoma of the pulmonary artery: report of four cases with eletron microscopic and immunohistochemical examinations, and review of the literature. Virchows Arch 1994; 424: 217–224

8 Krüger I, Borowski A, Horst M, de Vivie ER, Theissen P, Gross-Fengels W. Symptoms, diagnosis, and therapy of primary sarcomas of the pulmonary artery. Thorac cardiovasc Surgeon 1990; 38: 91–95

9 Mandelstamm M. Über primäre Neubildungen des Herzens. Virchows Arch (A) 1923; 245: 43–54

10 Mazzucco A, Luciani GB, Bertolini P, Faggian G, Morando G, Ghimenton C. Primary leiomyosarcoma of the pulmonary artery: Diagnostic and surgical implications. Ann Thorac Surg 1994; 57: 222–225

11 McGlennen RC, Manivel JC, Stanley SJ, Slater DL, Wick MR, Dehner LP. Pulmonary artery trunk sarcoma: A clinicopathologic,

Dieses Dokument wurde zum persönlichen Gebrauch heruntergeladen. Vervielfältigung nur mit Zustimmung des Verlages.

ultrastructural, and immunohistochemical study of four cases. Mod Pathol 1989; 2: 486 – 494
[12] Nakazawa K, Itoh N, Shigematsu H, Kanbayasi T. An autopsy case of pulmonary artery leiomyosarcoma. Acta Pathol Jpn 1993; 43: 76 – 81
[13] Nonomura A, Kurumaya H, Kono N, Nakanuma Y, Ohta G, Terahata F, Matsubara F, Matsunda T, Asaka T, Nishino T. Primary pulmonary artery sarcoma. Report of two autopsy cases studied by immunohistochemistry and electron microscopy, and review of 110 cases reported in the literature. Acta Pathol Jpn 1988; 38: 883 – 896
[14] Reinbold WD, Möller-Hartmann W, Körffer R, Raute-Kreinsen U. Emboliformes Sarkom der rechten Arteria pulmonaris. Radiologe 1995; 35: 476 – 480
[15] Schlecht L, Bittner RC, Schnoy N, Loddenkemper R, Felix R. Leiomyosarkom der Pulmonalarterie. Akt Radiol 1996; 6: 105 – 107
[16] Talley JD, Franch RH. Catheter suction biopsy in diagnosis of an intrapulmonary artery tumour. Cathet Cardiovasc Diag 1986; 12: 411 – 413
[17] Tanaka I, Masuda R, Inoue M, Kasahara D, Furuhata Y, Shimizu S, Takemura T. Primary pulmonary artery sarcoma. Report of a case with complete resection and graft replacement, and review of 47 surgically treated cases reported in the literature. Thorac cardiovasc Surgeon 1994; 42: 64 – 68

Dr. Michael Mengel

Institut für Pathologie
Medizinische Hochschule Hannover
Carl-Neuberg-Straße 1
D-30625 Hannover

Dieses Dokument wurde zum persönlichen Gebrauch heruntergeladen. Vervielfältigung nur mit Zustimmung des Verlages.