

## » Pulmonale Komplikationen nach hämatopoetischer Stammzelltransplantation im Kindesalter

### Zusammenfassung

Die Gesamtmortalität der verschiedenen Formen der hämatopoetischen Stammzelltransplantation (HST) konnte während der letzten Jahre für das Kindesalter deutlich reduziert werden. Die Therapiemortalität beträgt in Abhängigkeit von der Art der Transplantation bei HLA-identischen, intrafamiliären Transplantationen unter 10%, bei HLA-differenten, intrafamiliären sowie HLA-unverwandten Transplantationen ca. 20–40%. Demgegenüber nehmen pulmonale Komplikationen in der Todesursachenstatistik nach HST nach wie vor einen bedeutenden Platz ein. In der neutropenischen Phase nach Transplantation treten sie in Form des Engraftment-Syndroms, in der weiteren Frühphase darüber hinaus in Form einer infektiös bedingten Pneumonitis, eines Idiopathischen Pneumonie-Syndroms (IPS) oder eines Diffusen Alveolären Hämorrhagie Syndroms (DAH) auf. Die Lunge wird darüber hinaus als Teil eines systemischen infektiösen oder vaskulären Prozesses (Kapillar-Leck-Syndrom, thrombotisch-thrombozytopenische Purpura, Zytokin-Syndrom, septischer Schock) mit daraus häufig resultierendem Multiorganversagen involviert. Pulmonale Spätschäden manifestieren sich v. a. als Bronchiolitis obliterans (BO), Bronchiolitis obliterans organizing pneumonia (BOOP) oder Lungenfibrose. Das Ausmaß der pulmonalen Mortalität und Morbidität, der Schweregrad und das Spektrum pulmonaler Erkrankungen bei Kindern sowie die Relevanz möglicher monokausaler bzw. multifaktorieller ätiologischer Risikofaktoren (GVH-Krankheit, Radio, Chemotherapie, Virus- und Pilzinfektionen) sind nach wie vor ungenügend klassifiziert [1,2]. Als Grundlage für ein interdisziplinäres Herangehen sollen folgende Themen in Form einer Übersicht angesprochen werden:

1. Hämatopoetische Stammzelltransplantation bei Kindern – Häufigkeit und Ergebnisse
2. Pulmonale Mortalität/Morbidität und therapeutische Möglichkeiten
3. Frühe Komplikationen
4. Späte Komplikationen
5. Risikofaktoren
6. Chronische Graft-versus Host-Reaktionen
7. Konsequenzen

K. Paul<sup>1</sup>, I. Kleinau<sup>1</sup>, W. Ebell<sup>2</sup>

Charité, Campus Virchow-Klinikum, Otto-Heubner-Centrum,

<sup>1</sup> Klinik für Pädiatrie m. S. Pneumologie/Immunologie (Prof. Dr. U. Wahn)

<sup>2</sup> Klinik für Allgemeine Pädiatrie, (Prof. Dr. G. Gaedicke), Augustenburger Platz 1, Berlin

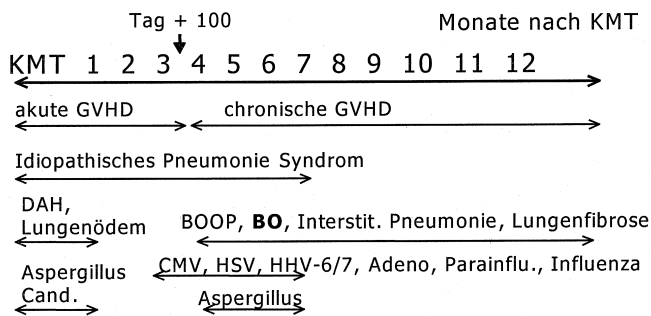
### Hämatopoetische Stammzelltransplantation bei Kindern – Häufigkeit und Ergebnisse

Die Zahl der durchgeführten hämatopoetischen Stammzelltransplantationen (HST) steigt bei Erwachsenen und Kindern jedes Jahr kontinuierlich [3]. 1997 wurden nach den Angaben des deutsch-österreichischen Kinder-KMT-Registers in Tübingen und den Zahlen der DAG-KBT in Deutschland und Österreich ca. 400 HST bei Kindern durchgeführt. Die Leukämiepatienten machen etwa 50% aus, entsprechend ca. 200 Patienten pro Jahr. Die Ergebnisse hängen neben der Art der Transplantation von der Konditionierung und dem Leukämiestatus ab. Das ereignisfreie Überleben der HLA-identischen Familientransplantation bei Kindern mit einer Hochrisiko-ALL in der 1. Remission beträgt ca. 60–70%. In der 2. kompletten Remission (CR) schwanken die Ergebnisse je nach Rezidivtyp zwischen 30–65%. Bei Kindern mit AML beträgt das ereignisfreie Überleben nach HLA-identischer-verwandter HST in 1. CR ca. 60% und in 2. CR ca. 35%.

Die Gesamtmortalität der HST liegt für HLA-identische, intrafamiliäre Transplantationen im Kindesalter inzwischen unter 10%. Auch bei den unverwandten und haploiden-verwandten Transplantationen konnte die Mortalität in den letzten Jahren gesenkt werden, liegt aber immer noch bei 20–40%.

### Pulmonale Mortalität/Morbidität und therapeutische Möglichkeiten

Innerhalb der Todesursachen stellen pulmonale Komplikationen mit respiratorischer Insuffizienz mit 60% immer noch die häufigste Entität dar [4,5,6,7,8,9]. Häufig verbirgt sich die pulmonale Erkrankung unter den Diagnosen Graft-versus-Host-Krankheit (GVHD) oder Multiorganversagen. Die größere retrospektive Analyse italienischer Kinder nach allogener HST zeigte eine pulmonale Mortalität von 9% [10]. Neben diesen pulmonalen Todesfällen weisen Fallberichte und retrospektive Analysen der letzten Jahre auf eine Inzidenz irreversibler pulmonaler Funktionseinschränkungen nach HST in einer Größenordnung von 10%, in Risikogruppen (z. B. GVH-Erkrankung) von bis zu 20% hin [11,12,13,14,15]. Üblicherweise werden frühe (bis Tag + 100) und späte (nach Tag + 100) pulmonale Komplikationen unterschieden, wiewohl sich diese Zeiträume hinsichtlich ihrer Risiken durchaus überlappen und addieren können (Abb. 1).



**Abb. 1** Zeitliche Sequenz pulmonaler Komplikationen nach hämatopoetischer Stammzelltransplantation.

### Frühe Komplikationen

Als nicht-infektiöse pulmonale Komplikationen, ist in der Frühphase die diffuse interstitielle Pneumonie für eine hohe Mortalität verantwortlich. Diese Veränderung wurde 1991 auf dem NHLBI Workshop in Bethesda als „Idiopathisches Pneumonie-Syndrom“ (IPS) definiert [16], wobei zwischen der deskriptiven histologischen Beschreibung und der Prognose, wie auch bei anderen interstitiellen Lungenerkrankungen im Kindesalter, keine unmittelbare Korrelation besteht [17]. Unmittelbar nach der Transplantation spielt das sog. „Engraftment-Syndrom“ oder das „Capillary-Leak-Syndrom“ eine wesentliche Rolle. Der diffuse Alveolarschaden (Diffuse alveolar damage, DAD) oder das idiopathische Pneumonie-Syndrom (IPS) entsprechen vom Zeitverlauf, der histopathologischen Morphologie und der Klinik am ehesten dem ARDS, welches prognostisch eher ungünstig einzustufen ist [18,19]. Die Inzidenz nach allogener HST wird mit 12% [16] bzw. 8% [20] für alle Altersstufen angegeben und liegt bei Kindern je nach Spender sicher niedriger. Die Mortalität dieser Komplikation beträgt nach einer retrospektiven Analyse an 1165 KMT-Patienten ca. 70% [20]. Als wesentliche diagnostische Kriterien werden Hinweise für einen diffusen Alveolarschaden (Nachweis multilobulärer Infiltrate in der Röntgen-Übersichtsaufnahme oder CT, Nachweis einer Gasaustauschstörung und einer restriktiven Ventilationsstörung, klinische Zeichen einer Pneumonie) sowie der Ausschluss einer aktiven Infektion der tiefen Atemwege (durch BAL/TBB) angesehen. Patienten mit schwerer akuter GVHD (Grad III-IV) haben ein sehr hohes Risiko für das IPS. Ob das IPS nach HST durch eine T-Zell-vermittelte Schädigung der Lunge (z.B. „GVHD der Lunge“) entsteht, durch okkulte virale Infektionen (z.B. HHV-6) getriggert werden kann oder eine Folge des Multiorganversagens im Rahmen einer generalisierten Aktivierung von Entzündungsmediatoren (analog dem multifaktoriellen ARDS Nicht-Transplantierter) bei akuter GVHD, viralen Entzündungen oder Sepsis darstellt, ist gegenwärtig noch unklar. Eine spezifische Therapie für das IPS ist bis heute nicht etabliert.

Als diagnostische Kriterien des ebenfalls in der Frühphase auftretenden Capillary-Leak-Syndroms gelten ein Gewichtanstieg und eine Gasaustauschstörung. Eine Therapie mit C1-Esterase-Inhibitor wird gegenwärtig evaluiert.

Als weitere frühe, pulmonale, nicht-infektiöse Komplikation (Tag + 7 bis +40) ist das „Diffuse Alveoläre Hämorrhagie-Syndrom“ (DAH) beschrieben worden, das häufiger bei auto-

log Transplantierten auftritt [21,22]. Die Mortalität ist mit 50–80% ebenfalls sehr hoch. Unspezifische Symptome wie progrediente Dyspnoe, trockener Husten, Fieber, Hypoxie und eine diffuse, meist lobuläre Konsolidierung im Röntgen-Thoraxbild werden als typisch angesehen. Eine Hämoptoe tritt selten auf. Eine frühe Diagnostik (bronchoalveoläre Lavage) ist wichtig, da eine Hochdosis-Steroidtherapie wirksam sein kann [9,8].

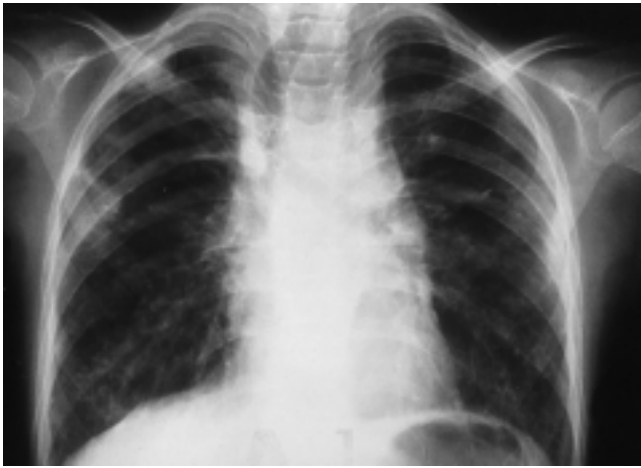
In der weiteren Frühphase stehen infektiöse Komplikationen im Vordergrund. Am häufigsten handelt es sich dabei um bakterielle Infektionen durch grampositive und gramnegative Erreger der endogenen Flora [23] und vor allem bei prolongierter Neutropenie um eine invasive Pilzinfektion. Insbesondere die pulmonale Aspergillusinfektion stellt ein diagnostisches und therapeutisches Problem dar [24,25]. An zweiter Stelle sind Infektionen durch Zytomegalie- [26], Adeno-, Respiratory-Syncytial-, Parainfluenza- und Influenzavirus [27,28] sowie Chlamydien, Mykoplasmen, Legionellen, Mykobakterien [29], Toxoplasmen [30,31] und Pneumocystis carinii [32] zu nennen. Die Risiken der Zytomegalie-Infektion sind dabei in vielfältiger Weise bearbeitet worden, während die hohe Transplantationsmortalität der anderen aufgeführten Viren erst in den letzten Jahren vermehrt in den Blickpunkt getreten ist [33,34].

Herpesviren haben ihren Höhepunkt 90 Tage nach HST überschritten. Dennoch können alle viralen, bakteriellen und fungalen Infektionen in Abhängigkeit von Immunitätslage, Spenderwahl, Transplantataufbereitung, GVHD und deren Therapie auch später auftreten oder pathogenetisch an der späteren Entwicklung einer pulmonalen Komplikation beteiligt sein. So ist der zweite Aspergillusgipfel im Zusammenhang mit der chronischen GVHD zu sehen.

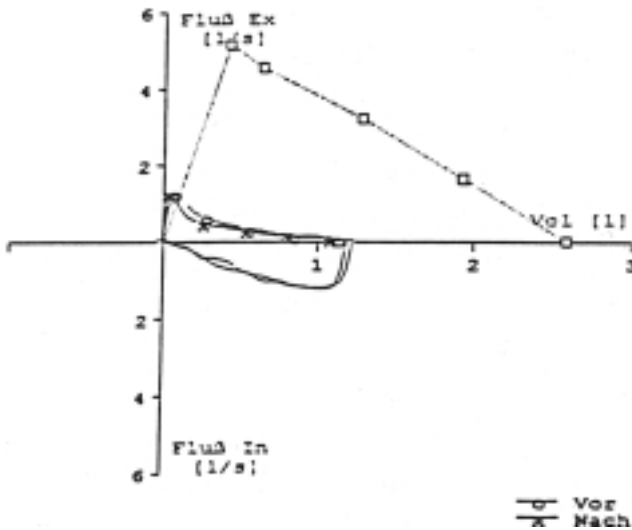
### Späte Komplikationen

Die Inzidenz später, vermeintlich nicht-infektiöser pulmonaler Erkrankungen wird in retrospektiven Studien auf 10% geschätzt. So erkrankten in einer Studie etwa 18 von 179 Patienten 3 Monate nach allogener HST an einer nicht-infektiösen pulmonalen Komplikation [35,36].

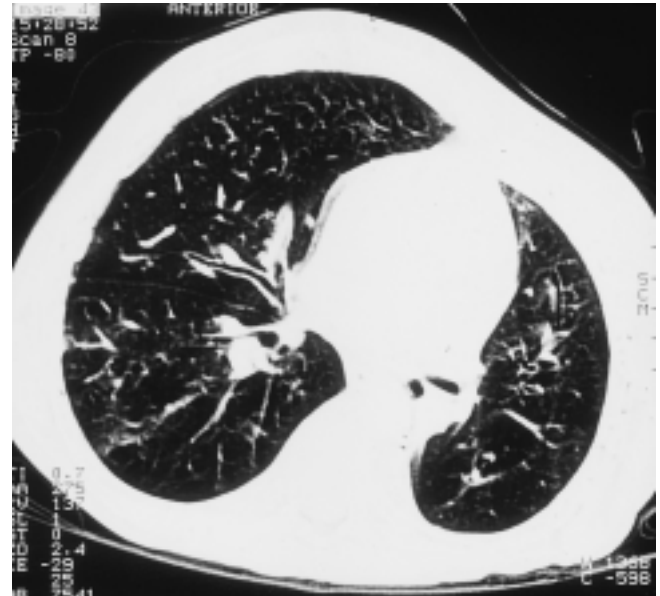
Die „Bronchiolitis obliterans“ (BO) steht dabei neben der nicht-klassifizierbaren interstitiellen Pneumonie wegen ihrer hohen Mortalität an erster Stelle in der Differentialdiagnose (Abb. 2 und Abb. 3). Sie ähnelt der BO, die bei Patienten nach Herz-Lungen- und Lungentransplantation als häufigste pulmonale Komplikation i.S. einer chronischen Abstoßung auftritt (Prävalenz 34%) und hat eine hohe Mortalität (25%) [37,38]. Daneben wurde die Bronchiolitis obliterans im Rahmen von viralen und bakteriellen Infektionen, nach Autoimmunerkrankungen und nach Inhalation toxischer Substanzen beschrieben [39]. Die Erstbeschreibung nach allogener HST datiert auf 1982 [40]. Inzwischen ist diese Lungenkomplikation nach allen Spendervarianten inklusive der Nabelschnurtransplantation [41] dokumentiert worden. Man geht heute bei Erwachsenen von einer Prävalenz der Bronchiolitis obliterans nach HST in der Größenordnung von 5–10% aus [42,43]. Bei Kindern liegen Zahlen von bis zu 20% vor [11]. Unerkannt verläuft diese späte Komplikation meist letal, da bei Vorliegen des Vollbildes der therapeutische Effekt hochdosierter Steroide nur noch sehr schlecht ist. Die Progressionsgeschwindigkeit



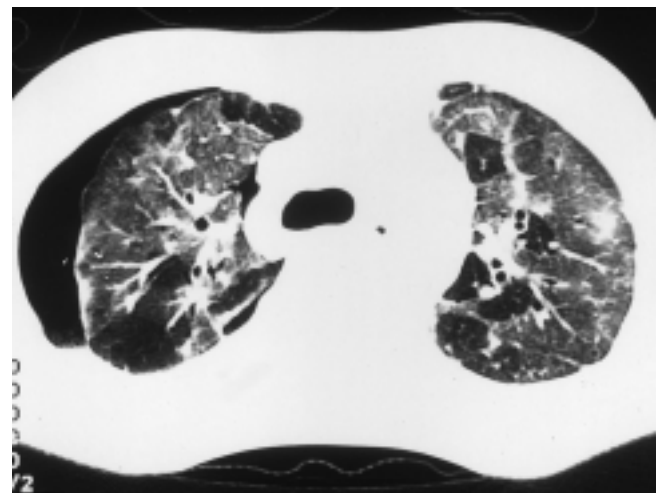
**Abb. 2** Röntgen-Thorax eines Patienten mit Bronchiolitis obliterans: Rarifizierung der Lungenstruktur, tiefstehende Zwerchfelle, Überblähung.



**Abb. 3** Lungenfunktion eines Patienten mit Bronchiolitis obliterans: vorwiegende Einschränkung der maximalen expiratorischen Flüsse in den kleinen Atemwegen.



**Abb. 4** HR-CT eines Patienten mit Bronchiolitis obliterans, erweiterten zentralen Bronchien und seitendifferenter Überblähung.

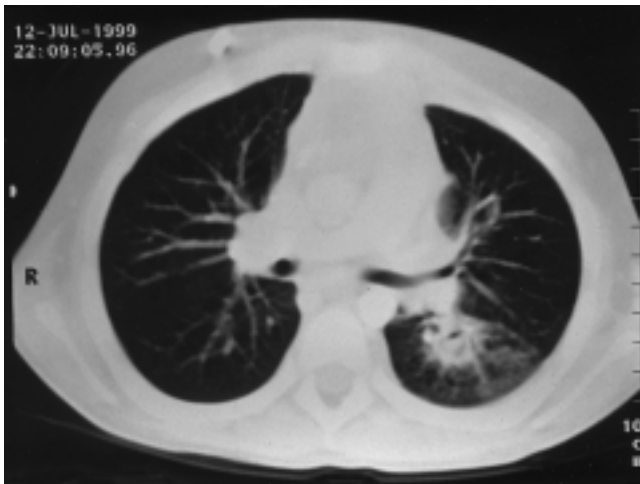


**Abb. 5** HR-CT eines Patienten mit pulmonaler Fibrose und Pneumothorax: milchglasartige flächenhafte Trübung.

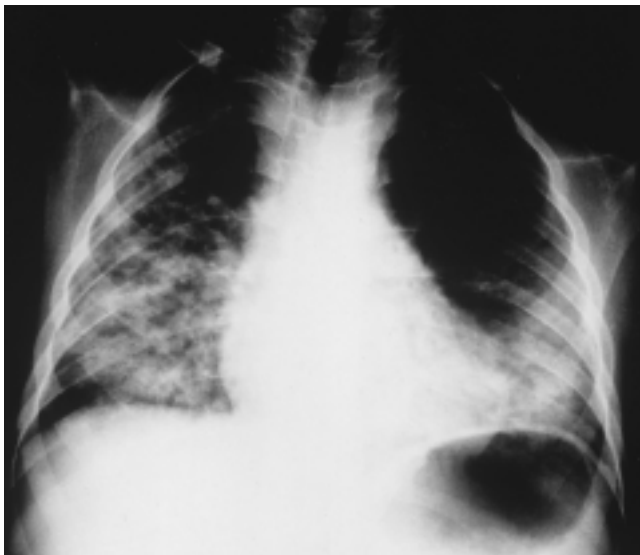
keit der BO und der ideale therapeutische Interventionszeitpunkt sind nicht bekannt. Die BO ist häufig assoziiert mit chronischer GVHD [43,35] und beläuft sich dann bei Erwachsenen auf ca. 10% [44], bei Kindern auf bis zu 30% der Patienten [11]. Die pulmonale Symptomatik ist unspezifisch mit expiratorischem Giemen, Husten, Dyspnoe und Belastungshypoxie. Typisch sind, wie in Abb. 4 dargestellt, im HR-CT-Bild des Thorax bei BO nach Lungentransplantation Erweiterungen der Segment- und Subsegmentbronchien, fixierte Überblähungen („mosaic pattern“), eine verminderte Lungenzeichnung in der Peripherie und deformierte periphere Gefäße [45,46,47,48,49,50,51,52,53,54]. Inwieweit diese Veränderungen auch für die BO nach HST zutreffen, ist umstritten. Zudem sind viele in der CT sichtbare Veränderungen nur aus dem Verlauf zu beurteilen. In der Differentialzytologie der BAL sind bei BO die Neutrophilen stark erhöht [9]. Die Bronchiolitis obliterans wird bestätigt durch

eine offene Lungenbiopsie, wobei der histopathologische Befund einer bronchiolären Entzündung mit Vernarbung und Obliteration der kleinen Bronchioli ohne Beteiligung der Alveolargänge entspricht.

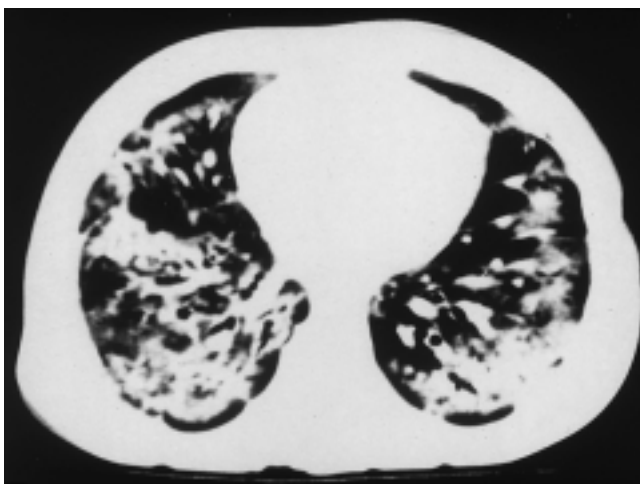
Die seltener auftretende „Bronchiolitis obliterans mit organisierender Pneumonie“ (BOOP) (früher: kryptogene organisierende Pneumonie) wurde 1985 von Epler als eine klinisch-pathologische Entität definiert [55]. Die Ätiologie ist unklar. In der Literatur ist die BOOP bei Autoimmunerkrankungen, sekundär nach Therapie mit Medikamenten (Amiodaron, Cephalosporin, Gold), nach viralen und bakteriellen Infektionen (CMV, Chlamydien, Mykoplasmen), nach Giftexposition und als idiopathische BOOP beschrieben [56]. In letzter Zeit wurden wiederholt Fallberichte über eine BOOP nach allogener HST mit GVHD [57,13,58] aber auch nach syngener HST [59] publiziert (Abb. 7,8,10,11). Auch über frühe foudroyante



**Abb. 6** HR-CT eines Patienten mit pulmonaler Aspergillose: runde Verdichtung mit halbmondförmiger Aufhellungsfigur.



**Abb. 7** Röntgen-Thorax eines Patienten mit Bronchiolitis obliterans organising pneumonia (BOOP): fleckförmige alveoläre und interstitielle Infiltrate.



**Abb. 8** Computertomographie eines Patienten mit BOOP: fleckförmige Herde, unregelmäßig verteilt.

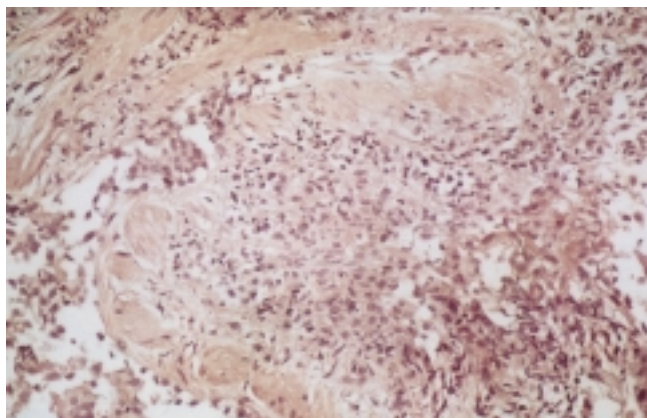
Verläufe wurde berichtet [60,61,62]. Das klinische Bild ist unspezifisch mit Husten, Dyspnoe und Hypoxie. In der Lungenfunktionsuntersuchung zeigt sich eine restriktive Ventilationsstörung. Außerdem ist eine gestörte Diffusionskapazität nachzuweisen. Histopathologisch findet man Granulations- und Bindegewebe in den Bronchioli terminales, das bis in die Alveolen hineinreicht sowie eine interstitielle lymphozytäre Entzündung (Abb. 9). In der Differentialzytologie der BAL sind besonders Lymphozyten stark erhöht, die CD4/CD8-Ratio war in Untersuchungen bei erwachsenen Patienten niedrig [9]. In den letzten Jahren wurden charakteristische Befunde der BOOP im HR-CT des Thorax dokumentiert, die bei passender Klinik, Histopathologie, Lungenfunktionsbefunden und BAL-Differentialzytologie schlussendlich zur Verdachtsdiagnose führen. Charakteristisch für HR-CT-Befunde bei BOOP sind außerdem milchglasartige Trübungen und kleinknotige Verschattungen [63]. Die typischen bilateralen, fokalen, vorwiegend peripheren Infiltrate sind dabei im HR-CT früher und ausgeprägter als im Röntgen-Thoraxbild nachzuweisen [64,65]. Alle Fallberichte von Nicht-Transplantierten und Patienten nach HST (1996: 63 Literaturstellen über 296 erwachsene und pädiatrische Patienten) betonen die gute Wirksamkeit einer frühzeitigen und ausreichend langen Therapie mit Steroiden über 6–12 Monate.

Die Bronchiolitis obliterans und Bronchiolitis obliterans mit organisierender Pneumonie müssen unterschieden werden von der „Lymphozytären Interstitiellen Pneumonie“ (LIP), dem „Diffusen Alveolarschaden“ (DAD) und der „Lungenfibrose“ (Abb. 5) oder eine NSID (nonspecific interstitial disease) [66], die nach hämatologischen Erkrankungen, Infektionen und therapeutischen Interventionen (Radiatio, Chemotherapie) auftreten können, sowie von einer extrem seltenen pulmonalen Komplikation, der „Pulmonalen Venenverschlusskrankheit“. Zusammen werden diese Erkrankungen heute auch als LONSLD (late onset non specific interstitial lung disease) bezeichnet.

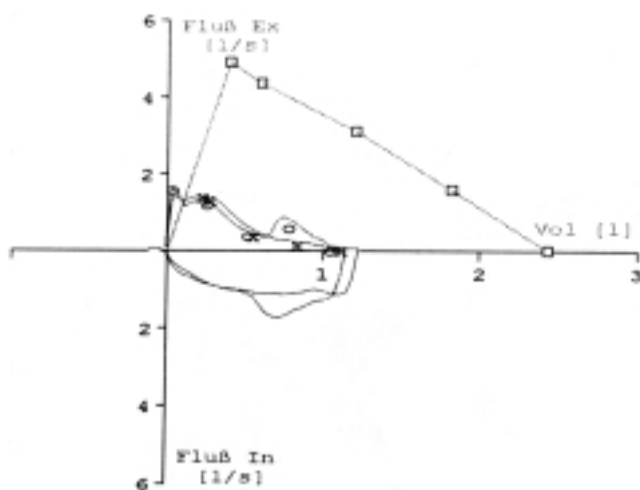
Es gibt bisher kein standardisiertes pulmonales Vor- und Nachsorgeprogramm nach HST. In einer retrospektiven Analyse der EBMT-Arbeitsgruppe „Late Effects“ erhielten nur 37 von 95 Kindern mit Leukämien eine Lungenfunktionsmessung nach HST und 12 dieser 95 Kinder auch vor HST [67]. Diese Arbeitsgruppe der EBMT führte ab 1995 erstmals eine prospektive, europäische, multizentrische Studie über pulmonale und kardiale Spätfolgen nach HST bei Kindern mit hämatologischen Erkrankungen durch. Von den bis April 1997 registrierten 93 Kindern mit einer Messung der Lungenfunktion vor TX erhielten jedoch nur 34 eine Kontrolluntersuchung 1 Jahr nach HST [68].

Auch die Untersuchungen mit Hilfe der bronchoalveolären Lavage gehören bisher nicht in ein festes Nachsorgeprogramm und ihr Stellenwert kann daher noch nicht ausreichend bestimmt werden [69,70,71,72,73,74].

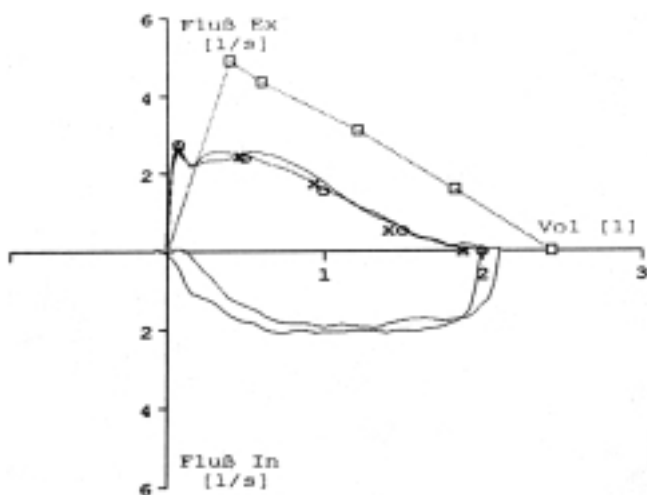
In einer in Berlin von August 1996 bis September 1997 durchgeführten Pilotuntersuchung zur pulmonalen Diagnostik bei 16 Kindern im Alter von 2 bis 16 Jahren wurde bei 10 Kindern vor der HST eine BAL durchgeführt. Dabei wurde bei 2 Patienten mittels PCR ein Aspergillus in der Lunge nachgewiesen. Bei keinem dieser primär untersuchten und auch nicht bei den sporadisch mit Hilfe der BAL nachuntersuchten



**Abb. 9** Transbronchiales Biopstat eines Patienten mit BOOP. Man erkennt die typischen intrabronchialen Granulationen. Unter einer Kortikosteroidpulstherapie erfolgte eine Restitutio ad Integrum.



**Abb. 10** Lungenfunktion (Flussvolumenkurve) eines Patienten mit BOOP vor Therapie: vorwiegend restriktive Ventilationsstörung, die sich unter Therapie (Methylprednisolon-Pulse à 15 mg/kg an 3 Tagen alle 4 Wochen) bessert.



**Abb. 11** Lungenfunktion (Flussvolumenkurve) des gleichen Patienten mit BOOP unter Therapie.

Kindern kam es zu Komplikationen im Rahmen der Bronchoskopie und Lavage. In der Lavageflüssigkeit vor HST wurde eine Zellzahl von 4,8 bis  $46 \times 10^4$ /ml gefunden. Bei Auszählung von ca. 400 BAL-Zellen zeigte sich folgende Differentialzytologie: 3 bis 13% Lymphozyten, 29 bis 94% Makrophagen, 0,2 bis 67% Neutrophile und 0,2 bis 4,0% Eosinophile. Die zelluläre Charakteristik ist dabei abhängig von der Grundkrankheit und der lympho-hämatologischen Erholung des Patienten, gibt aber einen Überblick über das klinische Material, das potentiell für weiterführende Untersuchungen gewonnen werden kann. Zwei der 16 Kinder boten später das Bild einer BO.

### Therapie infektiöser Lungenkomplikationen

Die Literatur der therapeutischen Möglichkeiten von infektiösen Lungenkomplikationen nach hämatopoetischen Stammzelltransplantationen ist umfangreich. Es bleibt unverändert so, dass eine Heilung bei einer manifesten CMV-Pneumonitis trotz aller therapeutischen Interventionen schwierig ist, so dass der präemptiven Behandlung größte Bedeutung zukommt. Dieses setzt ein regelmäßiges Virus-Screening in diversen Körperflüssigkeiten unter Heranziehung moderner molekularbiologischer Techniken (APAAP, PCR) und der Epitope voraus, die auf eine Replikation des Virus schließen lassen.

Für die Therapie der RSV-Infektion wird seit Jahren Ribavarin-Aerosol zur Inhalation eingesetzt. Es verbleibt unklar, ob die beobachteten Therapieerfolge signifikant sind [75,76]. Studien zur Sicherheit der Applikation von Ribavarin-Aerosol liegen nicht vor [77].

Im Gegensatz zu RS-Viren führen Adeno-Viren zu einem Multiorganbefall mit Pneumonitis, fulminanter Hepatitis, Gastroenteritis, Nephritis, hämorrhagischer Zystitis und disseminierter Infektion mit hoher Mortalität und Morbidität [78,79,80]. Dies trifft ebenfalls zu für Influenza- und Parainfluenza-Viren [81]. Spekulativ ist die Bedeutung von HHV-6 [82].

Während die Therapien der Pneumozystis-carinii-Infektion mit hochdosiertem Cotrimoxazol oder Pentamidinen und die Therapien der meisten bakteriellen Infektionen (Legionellen, Mykobakterien etc.) sowie der atypischen Erreger wie Chlamydien, Mykoplasmen etc. eher Standard und bei frühzeitiger Diagnosestellung Erfolg versprechend sind, bleiben Diagnostik und Therapie der pulmonalen oder systemischen Pilzinfektionen hochproblematisch. Die antifungale Therapie ist nebenwirkungsreich bzw. teuer (Amphotericin, Flucytosin), zu schmal (Fluconazol) oder nur für orale Applikation verfügbar mit unsicheren Spiegeln (Itraconazol). Gerade hinsichtlich der Aspergillose wird deshalb der Prophylaxe und präemptiven Therapie große Bedeutung zukommen müssen.

Auch bei den nicht-infektiösen parenchymatösen Lungenerkrankungen nach HST gibt es bisher bei Kindern keine standardisierte Therapie. Eine Vielzahl von Fallberichten über die BOOP betont die gute Wirksamkeit einer frühzeitigen und ausreichend langen Therapie mit Steroiden über 6–12 Monate [57,83]. Bei nicht-infektiösen, späten, pulmonalen Erkrankungen nach allogener HST gibt es auch Hinweise, dass ähnlich wie bei anderen interstitiellen Lungenerkrankungen

im Kindesalter speziell die intravenöse hochdosierte Methylprednisolon-Pulstherapie [84,85] zu einer prompten Besserung der klinischen Symptomatik und der radiologischen Veränderungen führen kann [86,57].

### Risikofaktoren für Lungenkomplikationen

Da die therapeutischen Optionen bei den meisten manifesten infektiösen und nicht-infektiösen Lungenkomplikationen gering sind, kommt der Prophylaxe bzw. präemptiven Therapie große Bedeutung zu. Dieses setzt aber die valide Charakterisierung von Risikofaktoren voraus, um Übertherapien zu vermeiden, andererseits das schmale Fenster der therapeutischen Interventionsmöglichkeit nicht zu verpassen. Als Risikofaktoren kommen zunächst einmal latente Virusinfektionen, Alloreaktivität/GVH-Reaktionen und zytotoxische Faktoren (Radiatio, Chemotherapie) infrage. Die aktuelle Inzidenz einer pulmonalen Besiedlung mit Viren und Pilzen bei Kindern nach allogener HST und deren Bedeutung für die Entstehung nicht-infektiöser später pulmonaler Komplikationen ist nur eingeschränkt bekannt [87,88].

Am besten untersucht ist die Präsenz des Zytomegalie-Virus nach HST sowohl als Risikofaktor für die interstitielle Pneumonie, als auch für die Bronchiolitis obliterans [89,90]. Die Problematik wurde oben schon diskutiert. Empfindliche Nachweismethoden zur CMV-Diagnostik sowohl aus der BAL als auch aus dem peripheren Blut wurden in den letzten Jahren entwickelt. Routinemäßig durchgeführt wird an den meisten Transplantationszentren die regelmäßige Bestimmung des Virusantigens pp65 in peripheren Leukozyten. Bei klinisch/radiologischem Verdacht auf eine CMV-Pneumonie ist der direkte Nachweis von CMV in der Bronchiallavage eine gute Indikator für eine invasive pulmonale CMV-Infektion [91,92,93]. Speziell die Zentrifugationskultur mit immunologischem Nachweis von frühen Antigenen (Shell-vial-Kultur) erreicht in ihrer Sensitivität und Spezifität die der Virusanzucht aus Lungengewebe und steht innerhalb von 24–48 Stunden zur Verfügung. Auf dem Boden bestehender CMV-Prophylaxe-Regime werden in der Literatur 2 Strategien für ein standardisiertes CMV-Monitoring vorgeschlagen: Regelmäßiges Screening im Blut (Antigen-Nachweise mittels APAAP oder PCR, Shell-vial-Kultur) [94] oder entsprechendes Routine-Screening in der BAL 30–45 Tage nach Transplantation [95,96,26,97]. Entsprechende prospektive, sequentielle Untersuchungen hierzu liegen speziell bei pädiatrischen Leukämiepatienten nach allogener HST nicht vor.

Neben der Zytomegalie haben Kinder nach HST zweifellos ein jahreszeitlich schwankendes Risiko für komplizierte RSV-Infektionen. Bei Nachweis eines RS-Virus beträgt das Pneumonierisiko bei KMT-Patienten bis zu 70% und die damit assoziierte Mortalität 30–70%, so dass einem sorgfältigen Screening vor und nach Transplantation eine gewichtige Bedeutung zukommt [98,99,100,101,89,34]. Die ätiologische Relevanz anderer Viruskontakte (Adenovirus, Influenzavirus, Parainfluenza, HHV-6) für die Entstehung interstitieller Pneumonien oder anderer Lungenkomplikationen nach HST ist nach wie vor (zumal bei Kindern) nicht gut untersucht, mag aber genauso kritisch sein wie die RSV-Infektion [80,82,100,101,89,34].

Ein weiteres, gravierendes Problem nach HST stellt der Nachweis einer pulmonalen Pilzbesiedlung vor allem mit *Aspergillus* spp. dar [102,25]. Die Inzidenz der manifesten Aspergillose beträgt 2 bis 25% bei erwachsenen Patienten nach HST mit einer Letalität von bis zu 90% (Abb. 6). Risikofaktoren sind eine lange Granulozytopenie-Phase, schwere Mukositis und GVHD mit Kortikosteroidtherapie [9]. Um die hohe Mortalität zu senken, sind eine frühzeitige Diagnostik mit Röntgenbild/CT des Thorax [103,104], eine Erfassung des Aspergillus-Antigens im Blut oder in der bronchoalveolären Lavageflüssigkeit und ein früher Beginn der antimykotischen, präemptiven Therapie notwendig. Mittels PCR-Technik können hochsensitiv und spezifisch klinisch relevante *Candida*- und *Aspergillus*-Species detektiert werden [105]. So konnte eine Untersuchung an erwachsenen KMT-Patienten in Tübingen und Essen zeigen, dass die PCR eine hochsensitive Nachweismethode von *Aspergillus*-Species auch in BAL-Proben darstellt und eine PCR-Positivität zum Zeitpunkt der Transplantation als Zeichen einer endogenen Kolonisierung bei 7 Patienten einen hohen prädiktiven Wert für das spätere Auftreten einer invasiven pulmonalen Aspergillose hatte [106]. Der klinische Nachweis eines diagnostischen Nutzens ist für das Kindesalter nach HST zunächst noch zu erbringen.

### Chronische Graft- versus Host-Reaktion

Ein hochprädiktiver Risikofaktor für infektiöse und nicht-infektiöse Komplikationen nach HST ist sicher die akute und/oder chronische Graft-versus-Host-Reaktion (GVHD). Die Inzidenz ist stark altersabhängig. Die GVH-Krankheit ist mit zahlreichen weiteren transplantationspezifischen Faktoren assoziiert, insbesondere jedoch mit der CMV-Reaktivierung. Die Mortalität hängt ab vom Schweregrad der GVHD [107]. Während die akute Graft-versus-Host-Reaktion während der ersten 100 Tage nach HST bei 30–60% der Kinder auftritt und vor allem die Haut, Leber und den Gastrointestinaltrakt betrifft, ist eine signifikante chronische GVHD nur bei etwa 10–15% der transplantierten Kinder ab dem Tag +100 nachweisbar. Typisch sind Veränderungen wie bei Autoimmunerkrankungen mit Beteiligung der Augen, Haut- und Schleimhäute, Lunge, Leber und Gastrointestinaltrakt. Die GVHD ist per se immunsuppressiv, führt zudem durch die notwendige iatrogene Immunsuppression zu einem erhöhten Infektionsrisiko. Die verschiedenen Immunsuppressiva unterscheiden sich hinsichtlich der T-Zell-Defizienz. Besonders kritisch sind prolongierte Gaben von T-Zell-Antikörpern. Aber auch die komplette T-Zell-Depletion des Spendermarkes vermeidet zwar in der Regel eine klinische GVHD, bedeutet andererseits jedoch eine ungleich längere T-Zell-Regenerationszeit mit entsprechenden Infektionsrisiken [108,109,110]. Histologische Untersuchungen der Lunge von GVHD-Patienten zeigen epitheliale und interstitielle Veränderungen, wie sie typisch sind für die GVHD der Haut bzw. Darms [90].

Lungenkomplikationen nach HST haben häufig eine multikausale Ursache. Dem dient die Umschreibung ARDS-Like non specific interstitial disease (NSID), bei denen auch toxische Effekte der vorangegangenen Radio-Chemotherapie eine Rolle spielen können. Die Einführung fraktionierter Bestrahlungsschemata in die Konditionierung vor HST hat zu einer deutlichen Reduktion der Inzidenz interstitieller Pneumonien geführt [111]. Toxische pulmonale Reaktionen können innerhalb von 90 Tagen nach Bestrahlung auftreten. Die Entstehung

interstitieller Pneumonien wird auch durch Zytostatika (Cyclophosphamid, Bleomycin, Busulfan, Melphalan) in der Chemotherapie/ Konditionierung getriggert [112,113]. Es ist unklar, welche Bedeutung die häufigen restriktiven Ventilationsstörungen bei asymptomatischen Patienten nach fraktionierter Bestrahlung und Chemotherapie haben und inwieweit diese pulmonalen Veränderungen reversibel sind [112].

**Konsequenzen**

Die hämatopoetische Stammzelltransplantation bietet ein bekanntes Spektrum pulmonaler Erkrankungen, die nach einer bekannten zeitliche Frequenz ablaufen und möglicherweise eher Ansatzpunkte für gezielte prophylaktische als therapeutische Maßnahmen bieten.

Es scheint daher sinnvoll, dies zu nutzen und multizentrisch einem Nachsorge und Vorsorgeplan zu folgen, der radiologische (HR-CT), pneumologische (BAL, Lungenfunktion, Spiroergometrie, Diffusionsmessung) und infektiologische (Antigen-nachweis, PCR, Überwachungsmaßnahmen) kombiniert und gleichzeitig medikamentöse, prophylaktische und therapeutische Vorgehen kombiniert [114]. Dieses Vorgehen bietet darüber hinaus die besten Voraussetzungen, weitere Einsichten in die Pathogenese einiger pulmonaler Komplikationen, die heute noch zu häufig zu spät diagnostiziert werden, zu gewinnen. Insbesondere stellt sich die Frage, ob die BO in einem frühen Stadium noch einer intensivierten immunsuppressiven Therapie zugänglich ist (Abb. 8, Abb. 12).

**Abkürzungen**

AA	Aplastische Anämie
ALL	Akute lymphatische Leukämie
BAL	Bronchoalveoläre Lavage
BGA	Blutgasanalyse
BO	Bronchiolitis obliterans
BOOP	Bronchiolitis obliterans mit organisierender Pneumonie
CML	Chronisch myeloische Leukämie
CMV	Cytomegalievirus
DAD	Diffuser Alveolarschaden
DAH	Diffuse alveoläre Hämorrhagie
EBMT	European Group for Blood and Marrow Transplantation
FEV <sub>1</sub>	Forciertes expiratorisches Volumen in der ersten Sekunde
GVHD	Graft versus Host Disease
HHV-6	Humanes Herpesvirus 6
HR-CT	High-Resolution-Computertomogramm
HST	Hämatopoetische Stammzelltransplantation
IPS	Idiopathisches Pneumonie Syndrom
KMT	Knochenmarktransplantation
LIP	Lymphozytäre interstitielle Pneumonie
LONSLD	Late onset non specific interstitial lung disease
MDS	Myelodysplastisches Syndrom
MEF <sub>75/25</sub>	Mittlerer expiratorischer Fluss zwischen 75% und 25% der Ausatemvolumens
NSID	Nonspecific interstitial disease
PC	Pneumocystis carinii
RSV	Respiratory Syncytial Virus
TBB	Transbronchiale Biopsie
WAS	Wiskott-Aldrich-Syndrom

**Zusatzdiagnostik bei pulmonalen Komplikationen**

**Symptome**

- Husten (trocken)
- Dyspnoe, Tachypnoe (unter Belastung, in Ruhe)
- Fieber unklarer Genese
- Thorax-/Oberbauchschmerzen

und/oder

**Lungenfunktionsabfall**

- Bodyplethysmographie/Spirometrie
- ↓ FEV<sub>1</sub> >20 % von FEV<sub>1</sub> max. vor TX
- MEF<sub>75/25</sub> >40 % vom MEF<sub>75/25</sub> max. vor TX
- FVC >20 % von FVC max. vor TX
- SaO<sub>2</sub>
- In Ruhe <92 %
- Unter Belastung <90 %

**Röntgen-Thorax**

**HR-CT-Thorax**

(innerhalb von 24-48 Stunden)

BAL  
ggf. Biopsie, transbronchial  
oder offen

Infektiologische  
Zusatzdiagnostik

**Literatur**

- 1 Fanfulla F, Locatelli F, Zoia MC, Grogiani G, Bonetti F, Spagnolati L, Cerveri I. Pulmonary complications and respiratory function changes after bone marrow transplantation in children. Eur Respir J 1997; 10 (10): 2301 – 2306
- 2 Desmarquest P, Tamalet A, Fauroux B, Boule B, Boccon-Gibod L, Tournier G, Clement A. Chronic interstitial lung disease in children: response to high-dose intravenous methylprednisolone pulses. Pediatr Pulmonol 1998; 26: 332 – 338
- 3 Niethammer D, Klingebiel Th, Ebell W, Henze G, Paolucci R, Riehm H. Which children do benefit from bone marrow transplant? The EBMT Paediatric Diseases Working Party. Bone Marrow Transplant 1996; 18 (Supp2): 43 – 46
- 4 Chan CK, Hyland RA, Hutcheon MA. Pulmonary complications following bone marrow transplantation. Clin Chest Med 1990; 11: 323 – 332
- 5 Campbell JH, Blessing N, Burnett AK et al. Investigation and management of pulmonary infiltrates following bone marrow transplantation: an 8-year-review. Thorax 1993; 48: 1248 – 1251
- 6 Crawford SW, Pepe M, Lin D, Benedetti F, Deeg HJ. Abnormalities of pulmonary function tests after marrow transplantation predict nonrelapse mortality. Am J Respir Crit Care 1995; 152: 690 – 695
- 7 Hayes C et al. The outcome of children requiring admission to an intensive care unit following bone marrow transplantation. Br Haematol 1998; 102: 666 – 670
- 8 Soubani AO, Miller KB, Hassoun PM. Pulmonary complications of bone marrow transplantation. Chest 1996; 109: 1066 – 1077

**Abb. 12** Diagnostischer Algorithmus pulmonaler Komplikationen nach hämatopoetischer Stammzelltransplantation im Kindesalter.

- <sup>9</sup> Quabeck K. The lung as a critical organ in marrow transplantation. *Bone Marrow Transplant* 1994; 14 (Suppl 4): 19 – 28
- <sup>10</sup> Garaventa A et al. Fatal pneumopathy in children after bone marrow transplantation – report from the Italian Registry. *Bone Marrow Transplant* 1995; 16: 669 – 674
- <sup>11</sup> Schulz KR et al. Obstructive lung disease in children after allogeneic bone marrow transplantation. *Blood* 1994; 9: 3212 – 3220
- <sup>12</sup> Chou RH, Wong GB, Kramer JH, Wara DW, Matthay KK, Crittenden MR, Swift PS, Cowan MJ, Wara WM. Toxicities of total-body irradiation for pediatric bone marrow transplantation. *Int J Radiat Oncol Biol Phys* 1996; 34 (4): 843 – 851
- <sup>13</sup> Matthew P, Bozeman P, Krance RA, Brenner MK, Heslop HE. Bronchiolitis obliterans organizing pneumonia (BOOP) in children after allogeneic bone marrow transplantation. *Bone Marrow Transplant* 1994; 13: 221 – 223
- <sup>14</sup> Quigley P, Yeager AM, Loughlin GM. The effects of bone marrow transplantation on pulmonary function in children. *Ped Pulmonol* 1994; 18: 361 – 367
- <sup>15</sup> Kaplan EB, Wodell RA, Wilmott RW, Leifer B, Lesser ML, August CS. Late effects of bone marrow transplantation on pulmonary function in children. *Bone Marrow Transplant* 1994; 14: 613 – 621
- <sup>16</sup> Clark JG, Hansen JA, Hertz MI, Parkman R, Jensen L, Peavy HH. Workshop summary. Idiopathic pneumonia syndrome after bone marrow transplantation. NHLBI Workshop. *Am Rev Respir Dis* 1993; 147: 1601 – 1606
- <sup>17</sup> Liebke C, Paul K, Wahn U. Nichtinfektiöse diffuse parenchymatöse Lungenerkrankungen im Kindesalter. *Monatsschr Kinderheilkd* 1998; 146: 47 – 56
- <sup>18</sup> Nürnberger W, Heying R, Burdach S, Gobel U. C1 esterase inhibitor concentrate for capillary leakage syndrome following bone marrow transplantation. *Ann Hematol* 1997; 75 (3): 95 – 101
- <sup>19</sup> Marin D, Berrade J, Ferra C, Mateu A, Berlanga J, Salar A, Torrado H, Granena A, Ventura JL. Engraftment syndrome and survival after respiratory failure post-bone marrow transplantation. *Intensive Care Med* 1998; 24: 732 – 735
- <sup>20</sup> Kantrow SP, Hackman RC, Boeckh M, Myerson D, Crawford SW. Idiopathic pneumonia syndrome: changing spectrum of lung injury after marrow transplantation. *Transplant* 1997; 63 (8): 1079 – 1086
- <sup>21</sup> Wojno KJ, Vogelsang GB, Beschoner WE, Santos GW. Pulmonary hemorrhage as a cause of death in allogeneic bone marrow recipients with severe acute graft-versus-host disease. *Transplantation* 1994; 57: 88 – 92
- <sup>22</sup> Agustí C, Ramirez J, Picado C, Xaubet A, Carreras E, Ballester E, Torres A, Battocchia C, Rodriguez-Roisin R. Diffuse alveolar hemorrhage in allogeneic bone marrow transplantation. A postmortem study. *Am J Respir Crit Care Med* 1995; 151: 1006 – 1010
- <sup>23</sup> Lossos IS, Breuer R, Or R, Strauss N, Elishoov H, Naparstek E, Aker M, Nagler A, Moses AE, Shapiro M et al. Bacterial pneumonia in recipients of bone marrow transplantation. A five-year prospective study. *Transplantation* 1995; 60 (7): 672 – 678
- <sup>24</sup> Duthie R, Denning DW. Aspergillus fungemia: report of two cases and review. *Clin Infect Dis* 1995; 20: 598 – 605
- <sup>25</sup> Bretagne S, Costa JM, Marmorat-Khoung A et al. Detection of aspergillus species DNA in bronchoalveolar lavage samples by competitive PCR. *J Clin Microbiol* 1995; 33: 1164 – 1168
- <sup>26</sup> Ibrahim A, Gautier E, Roittmann S, Bourhis JH, Fajac C, Charnoz I, Terrier P et al. Should cytomegalovirus be tested for in both blood and bronchoalveolar lavage fluid of patients at a high risk of CMV pneumonia after bone marrow transplantation?. *Br J Haematol* 1997; 98: 222 – 227
- <sup>27</sup> Garcia R, Raad I, Abi-Said D, Bodey G, Champlin R, Tarrand J et al. Nosocomial respiratory syncytial virus infections: prevention and control in bone marrow transplant patients. *Infect Control Hosp Epidemiol* 1997; 18: 412 – 416
- <sup>28</sup> Wendt CH. Community respiratory viruses: organ transplant recipients. *Am J Infect Dis* 1997; 102 (3A): 31 – 36
- <sup>29</sup> Roy V, Weisdorf D. Mycobacterial infections following bone marrow transplantation: a 20 year retrospective review. *Bone Marrow Transplant* 1997; 19 (5): 467 – 470
- <sup>30</sup> Slavin MA, Meyers JD, Remington JS, Hackman RC. *Toxoplasma gondii* infection in marrow transplant recipients: a 20 year experience. *Bone Marrow Transplant* 1994; 13 (5): 549 – 557
- <sup>31</sup> Saad R, Vincent JF, Cimon B et al. Pulmonary toxoplasmosis after allogeneic bone marrow transplantation: case report and review. *Bone Marrow Transplant* 1996; 18: 211 – 212
- <sup>32</sup> Lyytikäinen O, Ruutu T, Volin L, Lautenschlager I, Jokipii L, Tiitonen L, Ruutu P. Late onset pneumocystis carinii pneumonia following allogeneic bone marrow transplantation. *Bone Marrow Transplant* 1996; 17 (6): 1057 – 1059
- <sup>33</sup> Ljungman P. Respiratory virus infections in bone marrow transplant recipients: the European perspective. *Am J Infect Dis* 1997; 102 (3A): 44 – 47
- <sup>34</sup> Holler E. Persönliche Mitteilung. 1998
- <sup>35</sup> Palmas A, Tefferi A, Myers JL, Scott JP, Swensen SJ, Chen MG, Gastineau DA, Gertz MA, Inwards DJ, Lacy MQ, Litzow MR. Late-onset noninfectious pulmonary complications after allogeneic bone marrow transplantation. *Br J Haematol* 1998; 100 (4): 680 – 687
- <sup>36</sup> Cerveri I et al. Late pulmonary sequelae after childhood bone marrow transplantation. *Thorax* 1999; 54: 131 – 135
- <sup>37</sup> Workman DL, Clancy J. Interstitial pneumonitis and lymphocytic bronchiolitis/bronchitis as a direct result of acute graft-versus-host disease duplicate the histopathology of lung allograft rejection. *Transplantation* 1994; 58: 207 – 213
- <sup>38</sup> Bando K, Paradiš IL, Similo S, Konishi H, Komatsu K, Zullo TG, Yousem SA, Close JM, Zeevi A, Duquesnoy RJ et al. Obliterative bronchiolitis after lung and heart-lung transplantation. An analysis of risk factors and management. *J Thorac Cardiovasc Surg* 1995; 110 (1): 4 – 13
- <sup>39</sup> Paul K. Bronchiolitis obliterans. In: Rieger C, von der Hardt H, Sennhauser FH, Wahn U, Zach M (Hrsg). *Pädiatrische Pneumologie*. Springer Verlag, 1999. 727 – 732
- <sup>40</sup> Roca J, Granena A, Rodriguez-Roisin R, Alvarez R, Agusti-Vidal A, Rozman C. Fatal airway disease in an adult with chronic graft-versus-host disease. *Thorax* 1982; 37 (1): 77 – 78
- <sup>41</sup> Ohnuma K, Toyoda Y, Ishida Y, Honda K et al. Fatal obstructive lung disease after haploidentical sibling cord blood transplantation. *Bone Marrow Transplant* 1998; 21: 939 – 941
- <sup>42</sup> Philit F, Wiesendanger T, Archimbaud E, Mornex J-F, Brune J, Cordier J-F. Post-transplant obstructive lung disease (“bronchiolitis obliterans”): a clinical comparative study of bone marrow and lung transplant patients. *Eur Respir J* 1995; 8: 551 – 558
- <sup>43</sup> Yokoi T, Hirabayashi N, Ito M, Uno Y, Tsuzuki T, Yatabe Y, Kodera Y. Broncho-bronchiolitis obliterans as a complication of bone marrow transplantation: a clinicopathological study of eight autopsy cases. *Nagoya BMT Group Virchows Arch* 1997; 431 (4): 275 – 282
- <sup>44</sup> Kaplan EB, Pietra GG, August CS. Interstitial pneumonitis, pulmonary fibrosis and chronic graft-versus-host disease. *Bone Marrow Transplant* 1992; 9: 71 – 75
- <sup>45</sup> Graham NJ, Muller NL, Miller RR et al. Intrathoracic complications following bone marrow transplantation: CT findings. *Radiology* 1991; 181: 153 – 156
- <sup>46</sup> Sargent MA, Cairns RA, Murdoch MJ, Nadel HR, Wensley D, Schultz KR. Obstructive lung disease in children after allogeneic



- bone marrow transplantation: evaluation with high-resolution CT. *Am J Roentgenol* 1995; 164: 693 – 696
- <sup>47</sup> Barloon TJ, Galvin JR, Mori M et al. High-resolution ultrafast chest CT in the clinical management of febrile bone marrow transplant patients with normal or nonspecific chest roentgenograms. *Chest* 1996; 99: 928 – 933
- <sup>48</sup> Ikonen T, Kivisaari L, Harjula AL, Lehtola A, Heikkilä L, Kinnula VL et al. Value of high-resolution computed tomography in routine evaluation of lung transplantation recipients during development of bronchiolitis obliterans syndrome. *J Heart Lung Transplant* 1996; 15: 587 – 595
- <sup>49</sup> Ikonen T, Kivisaari L, Taskinen E, Piilonen A, Harjula AL. High-resolution CT in long-term follow-up after lung transplantation. *Chest* 1997; 111: 370 – 376
- <sup>50</sup> Worthy SA, Flint JD, Muller NL. Pulmonary complications after bone marrow transplantation: high-resolution CT and pathologic findings. *Radiographics* 1997/1; 17: 1359 – 1372
- <sup>51</sup> Worthy SA, Park CS, Kim JS, Muller NL. Bronchiolitis obliterans after lung transplantation: high-resolution CT findings in 15 patients. *Am J Roentgenol* 1997/2; 169: 673 – 677
- <sup>52</sup> Hansell DM, Rubens MB, Padley SP, Wells AU. Obliterative bronchiolitis: individual CT signs of small airways disease and functional correlation. *Radiology* 1997; 203: 721 – 726
- <sup>53</sup> Muller NL, Colby TV. Idiopathic interstitial pneumonias: high-resolution CT and histologic findings. *Radiographics* 1997; 17: 1016 – 1022
- <sup>54</sup> Ooi GC, Peh WC, Ip M. High-resolution computed tomography of bronchiolitis obliterans syndrome after bone marrow transplantation. *Respiration* 1998; 65: 187 – 191
- <sup>55</sup> Epler GR, Colby TV, McLoud TC, Carrington CB, Gaensler EA. Bronchiolitis obliterans organizing pneumonia. *N Engl J Med* 1985; 312 (3): 152 – 158
- <sup>56</sup> Costabel U, Guzman J. BOOP: what is old, what is new? *Eur Respir J* 1991; 4: 771 – 773
- <sup>57</sup> Kleinau I, Perez-Canto A, Schmid HJ, Grassor A, Staab D, Renz H, Henze H, Wahn U, Paul K. Bronchiolitis obliterans organizing pneumonia and chronic graft-versus-host disease in a child after allogeneic bone marrow transplantation. *Bone Marrow Transplantation* 1997; 19: 841 – 844
- <sup>58</sup> Thirman MJ, Devine SM, O'Toole K, Cizek G, Herzt M, Geller RB. Bronchiolitis obliterans organizing pneumonia as a complication of allogeneic bone marrow transplantation. *Bone Marrow Transplant* 1992; 10: 307 – 311
- <sup>59</sup> Kanda Y, Takahashi T, Imai Y et al. Bronchiolitis obliterans organizing pneumonia after syngeneic bone marrow transplantation. *Bone Marrow Transplant* 1997; 19: 1251 – 1253
- <sup>60</sup> Nizami IY, Kissner DG, Visscher DW, Dubaybo BA. Idiopathic bronchiolitis obliterans with organizing pneumonia. An acute and life-threatening syndrome. *Chest* 1995; 108: 271 – 277
- <sup>61</sup> Cohen AJ, King TE, Downey GP. Rapidly progressive bronchiolitis obliterans with organizing pneumonia. *Am J Respir Crit Care Med* 1994; 149: 1670 – 1675
- <sup>62</sup> Yousem SA, Lohr RH, Colby TV. Idiopathic bronchiolitis obliterans organizing pneumonia/cryptogenic organizing pneumonia with unfavourable outcome: pathologic predictors. *Mod Pathol* 1997; 10: 864 – 871
- <sup>63</sup> Gissler HM, Roos N, Diederich S, Thomas M, Schmid KW, Peters PE. Bronchiolitis obliterans with organizing pneumonia (BOOP). Clinical aspects, pathology and radiologic images. *Radiologe* 1996; 36 (7): 560 – 566
- <sup>64</sup> Muller NL, Staples CA, Miller RR. Bronchiolitis obliterans organizing pneumonia: CT features in 14 patients. *Am J Roentgenol* 1990; 154: 983 – 987
- <sup>65</sup> Lee KS, Kullnig P, Hartman TE, Müller NL. Cryptogenic organizing pneumonia: CT findings in 43 patients. *Am J Roentgenol* 1994; 162: 543 – 546
- <sup>66</sup> Agusti C, Xaubet AGN, Roca J, Ramirez J, Rodriguez-Rosin R. Clinical and functional assessment of patients with idiopathic pulmonary fibrosis: results of a 3 year follow-up. *Eur Respir J* 1994; 7: 643 – 650
- <sup>67</sup> Duell T, van Lint MT, Ljungman P et al. Health and functional status of long term survivors of bone marrow transplantation. *Ann Intern Med* 1997; 126: 184 – 192
- <sup>68</sup> von Rovelli A. persönliche Mitteilung.
- <sup>69</sup> Frankel LR, Smith DW, Lewiston NJ. Bronchoalveolar lavage for diagnosis of pneumonia in the immunocompromised child. *Pediatrics* 1988; 81: 785 – 788
- <sup>70</sup> Riedler J, Grigg J, Roberston CF. Role of bronchoalveolar lavage in children with lung disease. *Eur Respir J* 1995; 8: 1725 – 1730
- <sup>71</sup> Lanino E, Sacco O, Kotitsa Z et al. Fiberoptic bronchoscopy and bronchoalveolar lavage for the evaluation of pulmonary infiltrates after BMT in children. *Bone Marrow Transplant* 1996; 18 (Suppl 3): 117 – 120
- <sup>72</sup> Mc Cubbin MM, Trigg ME, Hendricker C, Wagener JS. Bronchoscopy with bronchoalveolar lavage in the evaluation of pulmonary complications of bone marrow transplantation in children. *Pediatr Pulmonol* 1992; 12: 43 – 47
- <sup>73</sup> De Blic J, McKelvie P, Le Bourgeois M, Blanche S, Benoist MR. Value of bronchoalveolar lavage in the management of severe acute pneumonia and interstitial pneumonitis in the immunocompromised child. *Thorax* 1987; 42: 759 – 765
- <sup>74</sup> Riedel F. Pulmonale Symptome bei abwehrgeschwächten Kindern. *Diagnostisches Vorgehen* 1996; 144 (9): 938 – 944
- <sup>75</sup> Whimbe E, Englund JA, Couch RB. Community respiratory virus infections in immunocompromised patients with cancer. *Am J Infect Dis* 1997; 102 (3A): 10 – 18
- <sup>76</sup> Ottolini MG, Hemming VG. Prevention and treatment recommendations for respiratory syncytial virus infection. Background and clinical experience 40 years after discovery. *Drugs* 1997; 54: 867 – 884
- <sup>77</sup> Lewinsohn DM, Bowden RA, Mattson D, Crawford SW. Phase I study of intravenous ribavirin treatment of respiratory syncytial virus pneumonia after marrow transplantation. *Antimicrob Agents Chemother* 1996; 40: 2555 – 2557
- <sup>78</sup> Sabroe I, McHale J, Tait DR, Lynn WA, Ward KN, Shaunak S. Treatment of adenoviral pneumonitis with intravenous ribavirin and immunoglobulin. *Thorax* 1995; 50 (11): 1219 – 1220
- <sup>79</sup> Jurado M, Navarro JM, Hernandez J, Molina MA, DePablos JM. Adenovirus-associated haemorrhagic cystitis after bone marrow transplantation successfully treated with intravenous ribavirin. *Bone Marrow Transplant* 1995; 15 (4): 651 – 652
- <sup>80</sup> Bertheau P, Parquet N, Ferchal F, Gluckman E, Brocheriou C. Fulminant adenovirus hepatitis after allogeneic bone marrow transplantation. *Bone Marrow Transplant* 1996; 17 (2): 295 – 298
- <sup>81</sup> Wendt CH, Weisdorf DJ, Jordan MC et al. Parainfluenza virus respiratory infection after bone marrow transplantation. *N Engl J Med* 1992; 326: 921 – 926
- <sup>82</sup> Hammerling JA, Lambrecht RS, Kehl KS, Carrigan DR. Prevalence of human herpesvirus 6 in lung tissue from children with pneumonitis. *J Clin Pathol* 1996; 49 (10): 802 – 804
- <sup>83</sup> Paul K, Klettke U, Moldenhauer J, Müller KM, Kleinau I, Magdorf K, Wahn U. Increasing dose of methylprednisolone pulse therapy treats desquamative interstitial pneumonitis in a child. *Eur Respir J In Press*
- <sup>84</sup> Greos LS, Vichyanond P, Bloedow DC, Irvin CG, Larsen GL, Szeffler SJ, Hill MR. Methylprednisolone achieves greater concentrations in the lung than prednisolone. A pharmacokinetic analysis. *Am Rev Respir Dis* 1991; 144 (3): 586 – 592
- <sup>85</sup> Osika E, Muller M-H, Boccon-Gibod L, Fauroux B, Sartet A, Grosskopf C, Couvreur J, Tournier G, Clement A. Idiopathic pulmonary fibrosis in infants. *Ped Pulmonol* 1997; 23: 49 – 54

- <sup>86</sup> Stein R, Hummel D, Bohn D, Levison H, Roifman CM. Lymphocytic pneumonitis following bone marrow transplantation in severe combined immunodeficiency. *Am Rev Respir Dis* 1991; 143: 1406 – 1408
- <sup>87</sup> Barbera JA, Martín-Campos JM, Ribalta T, Carreras E, Iiopart A, Sierra J, Rozman C, Rodriguez-Roisin R. Undetected viral infection in diffuse alveolar damage associated with bone marrow transplantation. *Eur Respir J* 1996; 9 (6): 1195 – 1200
- <sup>88</sup> Crawford SW. Detecting „occult“ viral infection after bone marrow transplantation. *Eur Respir J* 1996; 9: 1115 – 1117
- <sup>89</sup> Ljungman P, DeBock R, Cordonnier C et al. Practices for cytomegalovirus diagnosis, prophylaxis and treatment in allogeneic bone marrow transplant recipients; a report from the Working Party for Infectious Diseases of the EBMT. *Bone Marrow Transplant* 1993; 12: 399 – 403
- <sup>90</sup> Yousem SA. The histopathological spectrum of pulmonary graft-versus-host disease in bone marrow transplantation. *Human Pathol* 1995; 26: 668 – 675
- <sup>91</sup> Cathomas G, Morris P, Pekle K, Cunningham I, Emanuel D. Rapid diagnosis of cytomegalovirus pneumonia in marrow transplant recipients by bronchoalveolar lavage using polymerase chain reaction, virus culture and the direct immunostaining of alveolar cells. *Blood* 1993; 81: 1909 – 1914
- <sup>92</sup> Shelhammer JH. The laboratory evaluation of opportunistic pulmonary infections. *Ann Intern Med* 1996; 124: 585 – 599
- <sup>93</sup> Prentice HG, Kho P. Clinical strategies for the management of cytomegalovirus infection and disease in allogeneic bone marrow transplant. *Bone Marrow Transplant* 1997; 19: 135 – 142
- <sup>94</sup> Hebart H, Müller C, Löffler J, Jahn G, Einsele H. Monitoring of CMV infection: a comparison of PCR from whole blood, plasma-PCR, pp65-antigenemia and virus culture in patients after bone marrow transplantation. *Bone Marrow Transplant* 1996; 17: 861 – 868
- <sup>95</sup> Abu-Farsakh HA, Katz R, Atkinson N, Champlin RE. Prognostic factors in bronchoalveolar lavage in 77 patients with bone marrow transplants. *Acta Cytol* 1995; 39: 1081 – 1088
- <sup>96</sup> Goto H, Yuasa K, Sakamaki H, Nakata K, Komuro I, Iguchi M, Okamura T, Ieki R, Tanikawa S, Akiyama H, Onozawa Y, Mochida Y. Rapid detection cytomegalovirus pneumonia in recipients of bone marrow transplant: evaluation and comparison of five survey methods for bronchoalveolar lavage fluid. *Bone Marrow Transplant* 1996; 17: 855 – 860
- <sup>97</sup> Fajac A, Stephan F, Ibrahim A, Gautier E, Bernaudin JF, Pico JL. Value of cytomegalovirus detection by PCR in bronchoalveolar lavage routinely performed in asymptomatic bone marrow recipients. *Bone Marrow Transplant* 1997; 20: 581 – 585
- <sup>98</sup> Hall CB, Powell KR, McDonald NE, Gala CL, Meneges ME, Suffin SC et al. Respiratory syncytial viral infection in children with compromised immune function. *N Engl J Med* 1986; 315: 77 – 81
- <sup>99</sup> Englund JA, Piedra PA, Jewell A, Patel K, Baxter BB, Whimbey E. Rapid diagnosis of respiratory syncytial virus infections in immunocompromised adults. *J Clin Microbiol* 1996; 34: 1649 – 1653
- <sup>100</sup> Couch RB, Englund JA, Whimbey E. Respiratory viral infections in immunocompetent and immunocompromised persons. *Am J Infect Dis* 1997; 102 (3A): 2 – 9
- <sup>101</sup> Bowden RA. Respiratory virus infections after marrow transplant: the Fred Hutchinson Cancer Research Center Experience. *Am J Infect Dis* 1997; 102 (3A): 25 – 30
- <sup>102</sup> Tang CM, Holden DW, Aufavre-Brown A, Cohen J. The detection of aspergillus spp by the polymerase chain reaction and its evaluation in bronchoalveolar lavage fluid. *Am Rev Respir Dis* 1993; 148: 1313 – 1317
- <sup>103</sup> Won HJ, Lee KS, Cheon JE, Hwang JH, Kim TS, Lee HG, Han J. Invasive pulmonary aspergillosis: prediction at thin-section CT in patients with neutropenia – a prospective study. *Radiology* 1998; 208 (3): 777 – 782
- <sup>104</sup> Mori M, Galvin JR, Barloon TJ et al. Fungal pulmonary infections after bone marrow transplantation: evaluation with radiography and CT. *Radiology* 1991; 178: 721 – 726
- <sup>105</sup> Einsele H, Hebart H, Roller G, Löffler J, Rothenhofer I, Müller CA, Bowden RA, van Burik J, Engelhard D, Kanz L, Schumacher U. Detection and identification of fungal pathogens in blood by using molecular probes. *J Clin Microbiol* 1997; 35: 1353 – 1360
- <sup>106</sup> Einsele H, Quabeck K, Müller KD, Hebart H, Rothenhofer I, Löffler J, Schaefer UW. Prediction of invasive pulmonary aspergillosis from colonisation of lower respiratory tract before marrow transplantation. *Lancet* 1998; 352: 1443
- <sup>107</sup> Chao NJ. Graft versus host disease following allogeneic bone marrow transplantation. *Curr Opin Immunol* 1992; 4: 571 – 576
- <sup>108</sup> Wingard JR, Mellits ED, Sostrin MB, Yen-Hung CD, Burns WH, Santos GW. Interstitial pneumonitis after allogeneic bone marrow transplantation. *Medicine* 1988; 67: 175 – 186
- <sup>109</sup> Atkinson K, Bryant D, Delprado W, Biggs J. Widespread pulmonary fibrosis as a major clinical manifestation of chronic graft-versus-host disease. *Bone Marrow Transplant* 1989; 4: 129 – 132
- <sup>110</sup> Hertenstein B, Hampl W, Bunjes D, Wiesneth M, Duncker C, Koszinowski U, Heimpel H, Arnold R, Mertens T. In vivo/ex vivo T cell depletion for GVHD prophylaxis influences onset and course of active cytomegalovirus infection and disease after BMT. *Bone Marrow Transplant* 1995; 15: 387 – 393
- <sup>111</sup> Cosset J, Socie G, Dubray B, Girinsky T, Fourquet A, Gluckman E. Single dose versus fractionated total body irradiation before bone marrow transplantation: radiological and clinical considerations. *Int J Radiat Oncol Biol Phys* 1994; 30 (2): 477 – 492
- <sup>112</sup> Nenadov-Beck M, Meresse V, Hartmann O, Gaultier C. Long-term pulmonary sequelae after autologous bone marrow transplantation in children without total body irradiation. *Bone Marrow Transplant* 1995; 16: 771 – 775
- <sup>113</sup> Carpenter PA, Marshall GM, Giri N, Vowels MR, Russell SJ. Allogeneic bone marrow transplantation for children with acute lymphoblastic leukemia conditioned with busulfane, cyclophosphamide and melphalane. *Bone Marrow Transplant* 1996; 18: 489 – 494
- <sup>114</sup> Nixon PA, Joswiak ML, Fricker FJ. A six-minute walk test for assessing exercise tolerance in severely ill children. *J Pediatr* 1996; 129 (3): 362 – 366

Prof. Dr. K. Paul

Charité, Campus Virchow-Klinikum  
Klinik für Pädiatrie m.S. Pneumologie/Immunologie  
Augustenburger Platz 1  
13353 Berlin