

» AV-Fistel eines Nierentransplantates, MR-Angiographie, DSA und interventionelle Therapie

Das Auftreten einer AV-Fistel nach perkutaner Biopsie einer Transplantatniere ist eine bekannte und ernstzunehmende Komplikation. Als klassische diagnostische Methode wurde die früher notwendige arterielle Angiographie weitgehend von der Duplex-Sonographie abgelöst. Die MRA bietet nun eine weitere Methode ohne Belastung der zumeist eingeschränkten Nierenfunktion. Der folgende Fall beschreibt die sichere Diagnosestellung mittels kontrastunterstützter MRA sowie das konventionell angiographische Korrelat einschließlich interventioneller Therapie.

Fallbericht

Der 42-jährigen Patientin war vor einem Jahr eine Niere in die rechte Fossa iliaca implantiert worden. Die aktuelle Aufnahme erfolgte wegen Diarrhoe und Erbrechen mit Anstieg der Nierenretentionswerte und Abnahme der Diurese. Es bestand der Verdacht auf einen Cytomegalie-Virus-Infekt bei positiver CMV-PCR (Polymerase-Chain-Reaction) im Urin. Bei Aufnahme war die Patientin wach, orientiert und kreislaufstabil. Keine Ödeme, keine pulmonalen Überwässerungszeichen. Abdomen weich und ohne Druckschmerz. Die Retentionswerte bei Aufnahme waren deutlich erhöht (Kreatinin 5,27 mg/dl, Harnstoff 180 mg/dl), das Kalium mit 3,29 mmol/l leicht erniedrigt, die übrigen Elektrolytwerte lagen im Normbereich. Es wurde bei Verdacht auf Abstoßung des Transplantates eine perkutane, ultraschallgesteuerte Nierenbiopsie durchgeführt, welche nach histologischer Aufarbeitung die Diagnose einer chronischen Abstoßungsreaktion ergab. Klinisch ließ sich nun ein Strömungsgeräusch über der Transplantatniere nachweisen und duplexsonographisch ergab sich der Verdacht auf eine AV-Fistel.

Zur Diagnosesicherung wurde daraufhin eine MR-Angiographie durchgeführt (Philips Gyroscan ACS NT, 1,5 T, Powertrak 6000). In koronarer Schnittrichtung (FOV 350 mm) wurde ein 3D-Datensatz (slice 2 mm überlappend) mittels T₁-gewichteter Gradienten-Echo-Sequenz (T_R: 5,4, T_E: 1,4, Flipwinkel 40°) akquiriert. Es wurden 4 dynamische Sequenzen von 14 s Dauer in Atemanhalte-technik gemessen. Die erste Messung wurde nativ vorgenommen, für die zweite Dynamik wurde ein Bolus von 20 ml Gadolinium-DTPA (Magnevist®) mit einem Flow von 2 ml/s appliziert. Das Bolusmaximum bzw. die Kreislaufzeit war zuvor mittels einer Timing-Sequenz und einen 1 ml Gadolinium-Bolus (flow 2 ml/s) bestimmt worden und wurde in der zweiten Dynamik der MR-Angiographie in das Zentrum der Messung gelegt. Die dritte und vierte Messung wurde in der venösen Phase jeweils unmittelbar nach wenigen Atemzügen angeschlossen. Zur Auswertung wurden in erster Linie die primären Einzelschichten herangezogen. Unterstützend wurden Maximum-Intensity-Projektionen in multiplen Drehungen angefertigt.

Die primären Einzelschichten (Abb. 1 a) und MIP-Rekonstruktionen (Abb. 2) zeigten eine zeitgleiche Füllung von Arterie und Vene des Transplantates ohne Perfusion des Nierenparenchyms. Somit war die Diagnose einer AV-Fistel gesichert. Erst in der 3. Dynamik war eine Kontrastierung des Nierenkortex erkennbar (Abb. 1 b). Die Analyse der Einzelschichten lokalisierte die Fistel in den Bereich des Nierenhilus. Aufgrund des stark geschlängelten Verlaufes der Gefäße gelang in der MRA jedoch keine sichere Zuordnung zu einem bestimmten Gefäßast.

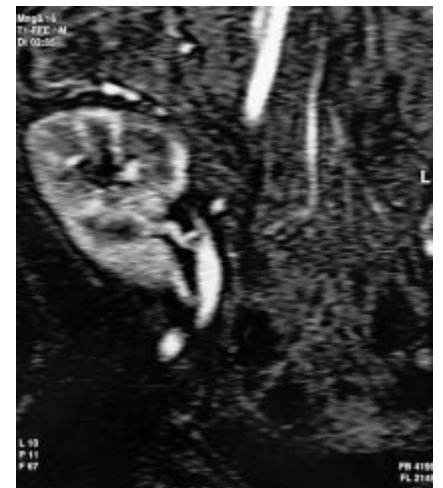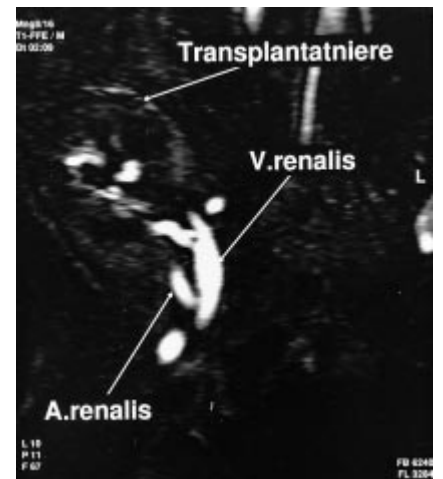


Abb. 1 Einzelschichten der Kontrastmittel-MRA in koronarer Schnittrichtung. In der arteriellen Phase (a) zeitgleiche Füllung von Arterie und Vene bei fehlender Parenchymperfusion. Erst in der späteren Phase (b) Darstellung der Transplantatniere.

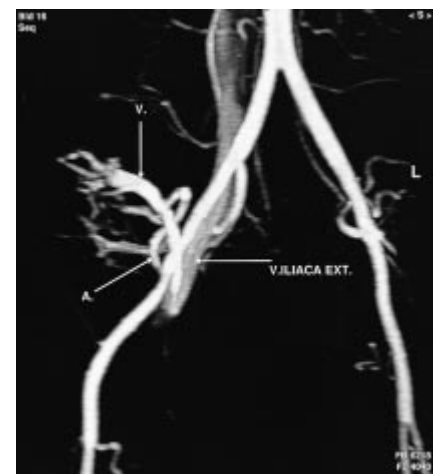

Abb. 2 MIP-Rekonstruktion der kontrastverstärkten MRA, arterielle Phase. Übersichtliche Darstellung von Arterie (A.) und shuntgespeister Vene (V.) sowie deren Anastomosen mit den Iliacal-Gefäßen.

Da eine weitere Verschlechterung der Nierenfunktion mit Dialysepflicht zu befürchten war, bestand die Indikation zur arteriellen Angiographie mit Interventionsbereitschaft. Die AV-Fistel konnte mittels schneller Bildfolge (8/Sekunde) identifiziert werden (Abb. 3). Es handelte sich um einen 5 mm langen Steg aus einem Nierenarterienast zweiter Ordnung. Nach Platzierung eines koaxialen Kathetersystems unmittelbar in den Abgang des Stegs wurde die Fistel erfolgreich mit zwei Embolisierungsspiralen verschlossen (MWCE-18-1.0-3-HILAL, Cook®). Die Kontrollangiographie (Abb. 4) zeigte daraufhin eine bessere arterielle Füllung ohne Fistelnachweis. Es war nun auch ein nephrographische Darstellung erkennbar, welche vor der Intervention aufgrund des starken Shunts nahezu vollständig fehlte. Die Aa. lobares und interlobares hatten deutliche Kalibersprünge mit Stenosen und kleinen Aufweitungen im Sinne der chronischen Abstoßungsreaktion. Es bestanden keine größeren Niereninfarkte. Leider ergab sich am Tage darauf duplexsonographisch der Verdacht auf partielle Wiedereröffnung der Fistel. Der Kreatinin-Wert blieb stabil um 4,8 mg/dl. Bei ausreichendem Allgemeinzustand wurde die Patientin daraufhin auf eigenen Wunsch in die ambulante Weiterbetreuung entlassen und soll bei weiterer Verschlechterung der Nierenfunktion für erneute interventionelle Behandlungsmaßnahmen wiederaufgenommen werden.

Diskussion

Die Häufigkeit von iatrogenen AV-Fisteln nach Punktionen von Transplantatnieren wird zwischen 0,9 und 15% angegeben (Dorffner et al, Cardiovasc Intervent Radiol 1998; 21: 129). Viele dieser Fisteln bleiben asymptomatisch und verheilen nach Literaturangaben zu 33 – 90% spontan (Harrison et al, J Am Soc Nephrol US 1994; 5: 1300). Einige können jedoch zu schwerwiegenden Folgen in Form von Niereninsuffizienz, Blutungen, Hämaturie, Hypertonie oder Herzinsuffizienz führen. Die Diagnose kann oft anhand der Duplexsonographie sicher gestellt werden (Mutze et al, Pediatr Radiol 1997; 27: 898). Andere Untersuchungsmethoden werden notwendig, falls die Duplexsonographie keine sichere Diagnose ergibt, oder falls die Indikation zur Therapie (Operation oder Intervention) besteht. Die kontrastmittelunterstützte MRA in der oben dargestellten Technik

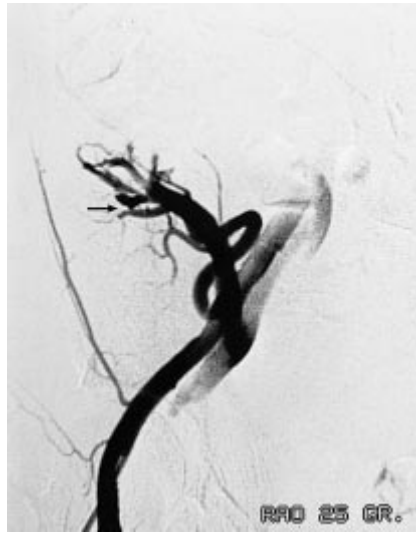

Abb. 3 i.a. DSA in ähnlicher Projektion wie Abb. 2. Die schnelle Bildfolge sichert den Fistelsteg in einem Nierenarterienast 2. Ordnung (Pfeil). Fehlendes Nephrogramm.

bietet ein Verfahren zur eindeutigen Diagnosestellung einer AV-Fistel und zur übersichtlichen Darstellung der topographischen Verhältnisse für den interventionell tätigen Radiologen oder Operateur. Über die Bedeutung der MRA zur Beurteilung von arteriellen Stenosen, Verschlüssen oder auch Venenthrombosen nach Nierentransplantation wurde bereits berichtet (Wiesner et al, Fortschr Röntgenstr 1998; 169: 290). Die MRA ist insbesondere aufgrund der fehlenden Nephrotoxizität der Kontrastmittel geeignet, da es sich bei den untersuchten Nieren häufig um Organe mit eingeschränkter Funktionstüchtigkeit handelt (V.a. Abstoßung oder Infekt).

Nach unseren Kenntnissen handelt es sich im vorliegenden Fall um eine erstmalige Fallvorstellung in der deutschsprachigen Literatur. In der internationalen Literatur findet sich bisher lediglich ein ähnlicher Fallbericht (Bagga et al, Am J Roentgenol 1999; 172: 1509). Die Zuordnung der Gefäße im Detail gelingt in der Regel nur in der Betrachtung der Einzelschichten. Dies betrifft im vorgestellten Fall auch insbesondere die Differenzierung zwischen den stark geschlängelt verlaufenden Arterien und Venen bei zeitgleicher KM-Anreicherung durch den Shunt. Die MIP-Rekonstruktionen dienen hauptsächlich zur über-

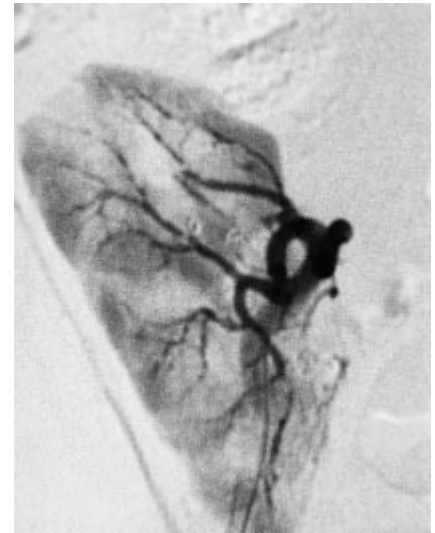

Abb. 4 i.a. DSA nach erfolgreicher Embolisation der Fistel mittels Microcoils. In der arteriellen Phase nun keine frühe Darstellung der Nierenvene. Nephrogramm ohne größere Infarzierungen. Kaliberunregelmäßigkeiten der Aa. lobares und interlobares i.S. der chronischen Abstoßungsreaktion.

sichtlichen Veranschaulichung. Wichtig ist das optimale Bolus-Timing, um die Kontrastmittelanflutung darzustellen, bevor die Perfusion des Nierenparenchyms erfolgt und somit bereits eine physiologische Anreicherung der Nierenvene stattfindet. Die Grenzen der MRA liegen derzeit in der räumlichen und zeitlichen Auflösung. So gelang im beschriebenen Fall nur in der selektiven DSA durch die schnelle Bildfrequenz die exakte Zuordnung des Fistelganges. Die MRA mit Hilfe einer Phased-Array-Körper-Oberflächen-Spule, die in unserem Institut derzeit noch nicht zur Verfügung steht, könnte hier zumindest die räumliche Auflösung etwas verbessern.

Die interventionelle Therapie von AV-Fisteln bei Nierentransplantaten wird in zahlreichen Veröffentlichungen als erfolgreiche Behandlungsmethode beschrieben (z.B. Dorffner et al.). Die bekannte Komplikation eines größeren Niereninfarktes konnte in unserem Fall vermieden werden. Nicht selten jedoch kommt es zu einer spontanen Wiedereröffnung der behandelten AV-Fistel, so dass wiederholte Interventionen erforderlich werden können.

B. Kinkel, M. Parusel,
J. P. Hedde, Köln-Merheim