

## » Pneumoperikard und gedeckte Aortenruptur bei Thoraxkontusion

Verletzungen des Perikards mit begleitender Aortenverletzung sind selten (Clark et al., Surgery 1983; 93: 495). Sie treten in der Regel bei Verkehrsunfällen infolge abrupter Dezeleration auf. Es wird über einen Patienten berichtet, der sich eine Verletzung dieses Musters bei einem PKW-Frontalzusammenstoß zuzog.

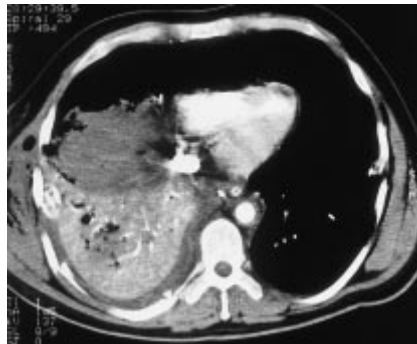
### Fallbeschreibung

An der Unfallstelle fand der Notarzt einen 31-jährigen, auf dem Fahrersitz eingeklemmten Patienten vor. Nach Bergung und Hubschrauberverlegung in die unfallchirurgische Notaufnahme zeigte die kraniale Computertomographie ein Schädel-Hirn-Trauma III.° mit temporobasalen Kontusionsblutungen und Hirnödemen. Die thorakoabdominale Spiral-CT ergab rechtsseitige Rippenserienfrakturen, eine Lungenkontusion mit beidseitigem rechtsbetontem Hämatothorax (Abb. 1) trotz einliegender Thoraxdrainagen, ein Pneumoperikard (Abb. 2) und ein Mediastinalhämatom mit gedeckter Ruptur der Aorta descendens (Typ B Dissektion, Abb. 3 und 4). Abdominal fand sich eine ausgedehnte Leber- und Milzlazeration.

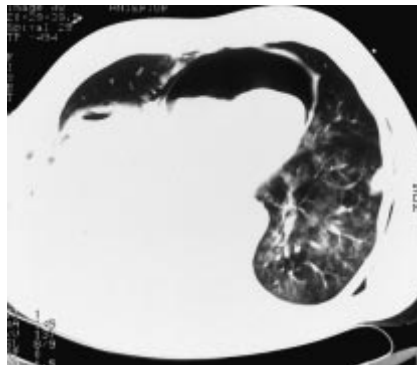
In der unmittelbar anschließenden Laparotomie konnte nach Splenektomie sowie Naht und Packing der Leberruptur der massive intraabdominelle Blutverlust beherrscht werden. Bei persistierender hämodynamischer Instabilität mußte die Arteria gastrica dextra ligiert sowie ein plötzlicher Kreislaufstillstand durch mechanische und chemische Reanimation intraoperativ behandelt werden. Das Pneumoperikard wurde postoperativ auf der chirurgischen Intensivstation punktiert und drainiert.

Die kardiochirurgische Versorgung der gedeckten Aortenruptur war aufgrund des hohen Katecholaminbedarfs und der Beatmungspflichtigkeit ( $\text{FiO}_2 = 1$ ) nicht unmittelbar möglich. Zwanzig Stunden nach Einlieferung kam der Patient infolge transtentorieller Herniation ad exitum.

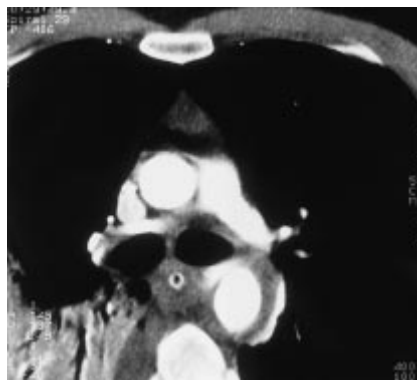Fortschr Röntgenstr 2000; 172: 561–562  
© Georg Thieme Verlag Stuttgart · New York  
ISSN 1438–9029



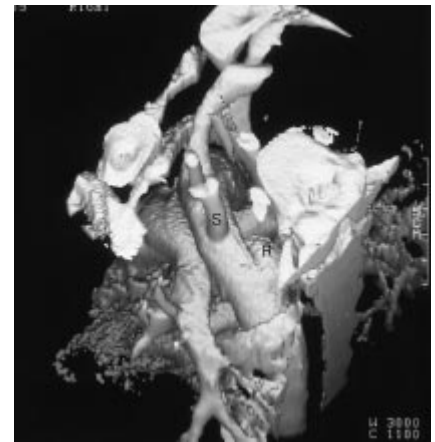**Abb. 1** Kontrastmittelverstärkte Spiral-CT des Thorax: Lungenkontusion rechts mit Einblutung im Unterlappen, beidseitige Thoraxdrainagen bei Hämatothorax rechts und Hämatom im hinteren Mediastinum bei Rippenfrakturen. Thoraxwandemphysem rechts. Auffällig ist die Distanzierung der Herzkontur von der Retrosternalfläche.



**Abb. 2** Identische Aufnahme wie in Abb. 1 zur Darstellung des raumfordernden Pneumoperikards. Linksseitig Lungenkontusionsareale.



**Abb. 3** Infrakranialer Axialschnitt mit Darstellung des Kontrastmittelparavasats und gedeckter Ruptur bei Dissektion der Aorta descendens thoracalis. Mediastinalhämatom.



**Abb. 4** Oberflächenrekonstruktion aus dem mit 1 mm Inkrement nachberechneten Spiral-Datensatz. Darstellung der nach dorsal und lateral gerichteten, im hinteren Mediastinum gelegenen gedeckten Ruptur (R) der Aorta descendens thoracalis distal des Abgangs der A. subclavia sinistra (S).

Autoptisch bestätigte sich eine 3,5 cm lange, quer verlaufende, gedeckte Ruptur am Übergang des Arcus aortae zur Aorta descendens distal des Abgangs der Arteria subclavia bis in das adventitielle Bindegewebe. Im Perikard und im Mediastinum befanden sich zum Obduktionszeitpunkt 80 ml hämorrhagische Flüssigkeit. Intrakraniell waren bei Schädelbasisfraktur beidseitig epidurale Hämatome, temporale zerebrale Kontusionsherde und ein Hirnödem nachweisbar.

### Diskussion

Nach einer Studie von Chan et al. (Chan et al., Eur J Radiol 1996; 23: 23) sind 95% aller polytraumatisierten Patienten in Verkehrsunfällen verwickelt, bei denen in 54% Personenkraftwagen beteiligt sind. Verletzungen des Brustkorbs treten hierbei mit 60% etwa zwei- bis dreimal so häufig auf wie viszerale Verletzungen, so daß insbesondere bei Dezelerationstraumata an eine Koinzidenz von Verletzungen der Aorta und des Herzens zu denken ist. Bei den unter 40-jährigen polytraumatisierten Unfallopfern sind Thoraxverletzungen in über 50% der Fälle für den Tod verantwortlich. Bereits 1939 wiesen Crynes und Hunter Einrisse des Perikards bei Thoraxverletzungen nach (Crynes et al., Arch Intern Med 1939; 64: 719). Bei 4107 an ihrem Institut durchgeführten Obduktionen konnten sie in 22 Fällen (0,53%) traumatische Perikardrisse nachweisen.

Das für ein Pneumoperikard ursächliche Verletzungsmuster ist sehr variabel und reicht von millimetergroßen Einrissen bis zur kompletten pleuroperikardialen Zerreiung. Clark et al. faten 1983 die Ergebnisse von 142 publizierten Fllen mit traumatischer Perikardruptur fr den Zeitraum von 1939 bis 1982 zusammen (Clark et al., *Surgery* 1983; 93: 495). In etwa der Hlfte der Flle finden sich die Perikardeinrisse mit dem N. phrenicus linksseitig, in etwa 17% sind die pleuroperikardialen Einrisse rechtsseitig. Eine Zwerchfellruptur luft selten bis in das Perikard. Einrisse im vorderen Mediastinum oder der Rckseite des Herzbeutels stellen eine Raritt dar. In nur vier Fllen (2,8%) fand sich eine begleitende Verletzung der Aorta, wobei das hier berichtete Pneumoperikard mit 6% nur geringfugig hufiger gefunden wurde. Infolge einer mediastinalen oder abdominalen Verbindung ist ein Spannungspneumoperikard mit konsekutiver Perikardtamponade insbesondere bei beatmeten polytraumatisierten Patienten als weitere Komplikation bekannt (Nakamura et al., *Nippon Kyobu Geka Gakkai Zasshi* 1994; 42: 1242). In der Literatur werden Tracheal- oder Karinaeinrisse beschrieben (Chan et al., *Eur J Radiol* 1996; 23: 23). Obwohl bei der Obduktion des Patienten nicht explizit ein Perikardri beschrieben wurde, ist in der Synopsis aller Befunde eine traumatische Fistel zwischen Trachea oder Pleura und Herzbeutel wahrscheinlich.

Die Spiral-Computertomographie ist in der Notfalldiagnostik unverzichtbar (Wicky et al., *Eur Radiol* 1998; 8: 828). Die Darstellung von Aortenrupturen oder -dissektionen in der Spiral-CT ermglicht die exakte Beurteilung der Lokalisation und Ausdehnung einschlielich der Beteiligung supraaortaler Gefe. Im Gegensatz zur Aortographie ermglicht die Spiral-CT mit mehrdimensionaler Bildnachverarbeitung eine schnelle und sichere Diagnostik. Bei 1518 Patienten mit stumpfer Thoraxverletzung wurden Aortenverletzungen mittels Spiral-CT mit einer Sensitivitt von 100% bei einer Spezifitt von 82% nachgewiesen (Gavant et al., *Radiology* 1995; 125). Beim instabilen, polytraumatisierten Patienten ist die Spiral-CT das Diagnostikum der ersten Wahl.

R. Leppke, B. Kusch, E. Brck, Marburg