



Tratamento cirúrgico percutâneo do dedo em gatilho

Percutaneous Surgical Treatment of Trigger Finger

Serdar Satılmış Orhan¹

¹Clínica de Ortopedia e Traumatologia, Marmara University Pendik Training and Research Hospital, İstanbul, Türkiye

Rev Bras Ortop 2024;59(4):e580–e583.

Endereço para correspondência Serdar Satılmış Orhan, MD, Ortopedi ve Travmatoloji Kliniği, Sultan Abdülhamid Han Eğitim ve Araştırma Hastanesi, Selimiye Mh., Tıbbiye Cd., 34668, Üsküdar/İstanbul, Türkiye (e-mail: serdarorhan@gmail.com).

Resumo

Objetivo Avaliar a eficácia da terapia de liberação percutânea em pacientes com dedo em gatilho.

Métodos Obtivemos os prontuários hospitalares de 120 pacientes submetidos à liberação percutânea, e seu estado final foi avaliado por telefone.

Resultados A amostra foi composta de 84 (70%) pacientes do sexo feminino e 36 (30%) do sexo masculino, com média de idade de 55,4 (variação: 30–79) anos e tempo médio de acompanhamento de 28,6 (variação: 6–74) meses. Bons resultados foram obtidos em 118 (98,3%) pacientes. Na primeira semana após o procedimento, a liberação foi realizada por método cirúrgico aberto em dois pacientes que apresentavam queixa de recidiva do quadro. Nenhuma limitação da amplitude de movimento articular foi detectada em nenhum dedo.

Conclusão A liberação percutânea apresenta vantagens em relação ao método cirúrgico aberto no tratamento cirúrgico do dedo em gatilho, como baixo custo, facilidade de execução, realização fora de centro cirúrgico, e taxas de complicações semelhantes.

Palavras-chave

- ▶ dedo em gatilho/cirurgia
- ▶ dedo em gatilho/patologia
- ▶ dedo em gatilho/terapia
- ▶ tendões

Abstract

Objective To evaluate the efficacy of percutaneous release therapy for patients with trigger finger.

Methods We obtained the hospital records of 120 patients who underwent percutaneous release, and their final status was evaluated by telephone.

Results The sample was composed of 84 (70%) female and 36 (30%) male patients, with a mean age of 55.4 (range: 30–79) years, and a mean follow-up of 28.6 (range: 6–74) months. Successful results were obtained in 118 (98.3%) patients. In the first week after the procedure, release was performed through the open surgical method in two patients who had complaints of re-entanglement in their fingers. No limitation to the joint range of motion was detected in any finger.

Conclusions Percutaneous release has advantages over the open surgery method in the surgical treatment of trigger finger, due to its low cost, ease of application, performance outside operating room conditions, and similar complication rates.

Keywords

- ▶ tendons
- ▶ trigger finger disorder/pathology
- ▶ trigger finger disorder/surgery
- ▶ trigger finger disorder/therapy

Trabalho desenvolvido na Clínica de Ortopedia e Traumatologia, Sultan Abdülhamid Han Eğitim ve Araştırma Hastanesi, Üsküdar/İstanbul, Turquia.

recebido

23 de junho de 2023

aceito

28 de abril de 2024

DOI <https://doi.org/>

10.1055/s-0044-1788670.

ISSN 0102-3616.

© 2024. The Author(s).

This is an open access article published by Thieme under the terms of the Creative Commons Attribution 4.0 International License, permitting copying and reproduction so long as the original work is given appropriate credit (<https://creativecommons.org/licenses/by/4.0/>).

Thieme Revinter Publicações Ltda., Rua do Matoso 170, Rio de Janeiro, RJ, CEP 20270-135, Brazil

Introdução

O dedo em gatilho é um distúrbio comum que causa sintomas como dor e travamento durante os movimentos dos dedos.¹ O tratamento conservador é recomendado, especialmente em pacientes com sintomas brandos a moderados. O tratamento conservador inclui anti-inflamatórios não esteroidais, injeção local de corticosteroides, uso de talas, fisioterapia e reabilitação.¹

Os métodos cirúrgicos são preferidos nos casos que não respondem ao tratamento conservador ou que apresentam recidiva. Duas técnicas foram descritas: a cirurgia aberta e a cirurgia percutânea. Há relatos de que as taxas de recidiva da liberação após o método cirúrgico aberto são inferiores às do método percutâneo. Porém, sabe-se que o método percutâneo é mais vantajoso em termos de tempo de internação, custos e cicatrização.²⁻⁴

Neste artigo, avaliamos a eficácia da terapia de liberação percutânea em pacientes com dedo em gatilho.

Materiais e Métodos

Delineamento Experimental e Amostra

A pesquisa do sistema de automação hospitalar levou à obtenção das informações dos prontuários hospitalares de 120 pacientes atendidos no Ambulatório de Ortopedia e Traumatologia por dedo em gatilho entre novembro de 2016 e agosto de 2022 e submetidos à liberação percutânea. O estado final dos pacientes foi avaliado por telefone.

Este estudo incluiu pacientes maiores de 18 anos com quadro de dedo em gatilho, que não apresentassem infecção, contratura ou outra doença na área operada, e cujo procedimento cirúrgico tivesse sido feito pelo mesmo profissional. Foram excluídos pacientes menores de 18 anos e os que já haviam sido submetidos a cirurgias anteriores na área do procedimento. A avaliação clínica dos pacientes ocorreu segundo a classificação de Green.⁵

Quanto ao procedimento de liberação cirúrgica percutânea, os pacientes foram informados sobre o dedo em gatilho e os métodos de tratamento. Obteve-se consentimento livre e esclarecido para a liberação percutânea. A localização anatômica da polia A1 foi determinada considerando-se os marcos anatômicos descritos por Wilhelmi et al.⁶ e Sato et al.⁷ Além disso, a região anatômica foi confirmada mediante a detecção da área com gatilho pela realização de movimentos ativos e passivos de flexão-extensão do dedo durante a palpação. Posteriormente, 2 mL de prilocaína a 2% foram injetados sob a pele sobre a polia A1. Após a anestesia, a polia A1 e o tendão flexor foram penetrados com a ponta afiada da agulha de calibre 21 (diâmetro de 0,8 mm e comprimento de 38 mm) paralela à direção longitudinal do tendão. Em seguida, verificou-se se a agulha também se movia durante a movimentação passiva do dedo do paciente, e confirmou-se que a agulha estava no tendão. A agulha foi puxada para trás e retirada do tendão, a bainha do tendão e a polia A1 foram atravessadas, e a polia A1 foi seccionada ao ser movida paralelamente ao tendão. Enquanto a polia A1 estava sendo liberada, era possível perceber que a ponta da agulha penetrava a bainha/polia e a liberava.

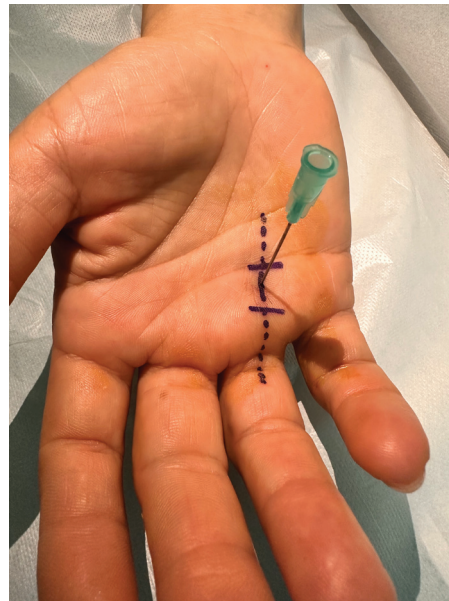


Fig. 1 Local de entrada topográfica da agulha na polia A1.

Ao final do procedimento, percebia-se que a ponta da agulha se movia livremente sem atrito contra qualquer faixa/estrutura fibrosa. Então, a agulha foi retirada e solicitou-se aos pacientes que flexionassem e estendessem ativamente os dedos e que indicassem se havia algum travamento. O cirurgião realizou movimentos passivos de flexão-extensão do dedo para verificar se havia ou não aprisionamento. Caso não houvesse sensação de travamento após o exame, o procedimento era encerrado, considerando-se a liberação concluída. O procedimento foi repetido em pacientes com queixas contínuas e aprisionamento persistente do tendão. Após a liberação, o sítio de entrada da agulha foi fechado com curativo por 1 dia (► **Vídeo 1** e ► **Fig. 1**).

Vídeo 1

Verificando a localização da agulha com o movimento do dedo no tratamento do dedo em gatilho fechado: confirmamos que a agulha está no tendão porque ela se move com o movimento do dedo. Online content including video sequences viewable at: <https://www.thieme-connect.com/products/ejournals/html/10.1055/s-0044-1788670>.

Após a liberação percutânea, mostrou-se e solicitou-se aos pacientes que realizassem movimentos frequentes diários durante 10 dias, levando as articulações metacarpofalangianas e interfalangianas proximais e distais à hiperextensão e flexão completa e mantendo-as assim por alguns segundos. Os pacientes voltaram ao ambulatório para acompanhamento na primeira semana após o procedimento. Informações sobre a amplitude de movimento das articulações dos dedos, travamento, dor e inchaço foram obtidas por entrevista telefônica. Para tanto, entramos em contato com

os pacientes por meio do telefone listado em seus prontuários. Após a obtenção do consentimento verbal, questionamos e registramos minuciosamente suas queixas atuais. Para avaliar a amplitude de movimento, instruímos os pacientes a tirar fotografias de seus dedos em flexão total e extensão total e enviá-las para nós. Pacientes que não conseguiram estabelecer comunicação adequada e saudável por telefone (como pacientes com distúrbios de fala e compreensão) eram obrigados a comparecer ao hospital para consulta ambulatorial.

Este estudo foi aprovado pelo Comitê de Ética em Pesquisa Clínica da Faculdade de Ciências da Saúde Hamidiye da Universidade de Ciências da Saúde, em 16 de outubro de 2022, sob o número de registro 22/93. O estudo foi conduzido de acordo com os princípios da Declaração de Helsinque. Os pacientes e/ou seus familiares foram informados de que os dados do caso seriam submetidos à publicação e deram seu consentimento para tal.

Resultados

A amostra foi composta de 84 (70%) pacientes do sexo feminino e 36 (30%) do sexo masculino, com média de idade de 55,4 (variação: 30–79) anos e acompanhamento médio de 28,6 (variação: 6–74) meses. A **Tabela 1** mostra a distribuição dos dedos e sua lateralidade. Em 119 pacientes, a mão dominante era a direita, e somente 1 paciente tinha a mão esquerda dominante. Segundo a classificação de Green, 75 dedos eram do tipo 2, 60 dedos, do tipo 3, e 5, do tipo 4. Resultados bons foram obtidos em 118 (98,3%) pacientes. Na primeira semana após o procedimento, a liberação pelo método cirúrgico aberto foi realizada em 2 pacientes que apresentavam queixa de recidiva do quadro. Durante a liberação aberta, observou-se a secção incompleta da polia A1 e a presença de pequenas lesões superficiais no eixo longitudinal do tendão flexor. Complicações como ruptura de tendão, infecção, lesão nervosa e hematoma, não foram observadas em nenhum dos pacientes. Observou-se que apenas 5 pacientes continuaram com queixa de dor na região da polia A1. As queixas desses pacientes regrediram em 1 mês. Não houve detecção de limitação da amplitude de movimento articular em nenhum dedo.

Tabela 1 Distribuição de dedos e lateralidade entre os pacientes

| Dedo | Direito | Esquerdo | Total | % |
|-------|---------|----------|--------|--------|
| 1. | 31 | 29 | 60 | 42,86 |
| 2. | 4 | 2 | 6 | 4,29 |
| 3. | 16 | 13 | 29 | 20,71 |
| 4. | 17 | 18 | 35 | 25,00 |
| 5. | 8 | 2 | 10 | 7,14 |
| Total | 76 | 64 | 140 | 100,00 |
| % | 54,29 | 45,71 | 100,00 | |

Discussão

O dedo em gatilho é mais comum em mulheres, especialmente entre a quinta e a sexta décadas de vida. A mão dominante é acometida com maior frequência. Além disso, o dedo em gatilho é mais comum no polegar, seguido dos dedos anelar, médio, indicador e mínimo.¹ Nossos dados foram compatíveis com os da literatura, inclusive a idade à incidência da doença e a distribuição por sexo.

Green classificou o dedo em gatilho em quatro tipos de acordo com o movimento de flexão e extensão.⁵ De acordo com a classificação de Green, os métodos de tratamento conservadores são preferidos nas fases iniciais (tipos 1 e 2), ao passo que os métodos cirúrgicos são preferidos em estágios avançados (tipos 3 e 4).^{4,8,9} Os pacientes incluídos neste estudo apresentavam dedo em gatilho de tipos 2 a 4.

A superioridade do tratamento cirúrgico percutâneo com relação à terapia conservadora ou à injeção de corticosteroides foi comprovada no tratamento do dedo em gatilho.^{9,10} Zyluk e Jagielski¹⁰ compararam a liberação percutânea e a injeção de corticosteroides, e observaram resultados melhores com a injeção de corticosteroides no acompanhamento curto após 1 mês. No entanto, 6 (11%) dos pacientes que receberam injeção de corticosteroides apresentaram recidiva no acompanhamento aos 6 meses, ao passo que nenhuma recidiva foi observada nos indivíduos submetidos à liberação percutânea, que apresentaram resultados melhores. O presente estudo obteve uma taxa de sucesso de 98,3% (118 pacientes), o que está de acordo com os dados relatados por Zyluk e Jagielski.¹⁰

Embora a lesão do tendão e do nervo periférico possa ocorrer com os dois métodos cirúrgicos, a liberação inadequada e o dano ao tendão flexor são mais comuns na cirurgia percutânea.^{11,12} Os problemas da ferida e a aparência da cicatriz são mais comuns na cirurgia aberta, mas alguns autores^{13,14} não categorizam essas questões cutâneas como complicações. Por outro lado, alguns estudos relataram que a sensibilidade da cicatriz pode até limitar a flexão.¹⁵ No presente estudo, a liberação cirúrgica aberta somente foi realizada em 2 pacientes com liberação percutânea inadequada. A significância clínica da lesão do tendão flexor não está clara. Acompanhamos nossos pacientes por uma média de 28 meses, e não detectamos nenhum problema relacionado a danos nos tendões.

Limitações

Os pontos fracos do estudo são sua natureza retrospectiva e a ausência de um grupo para comparação. Porém, o longo período de acompanhamento, o número suficiente de pacientes e o fato de o procedimento ter sido realizado apenas por um médico são os diferenciais deste estudo em relação a outros semelhantes. Estudos prospectivos e bem delineados, com grupos comparativos, são necessários para obter dados mais claros sobre esse assunto. Outra limitação importante deste estudo é a não utilização de uma escala visual de dor. Por outro lado, optamos por priorizar a presença de dor em detrimento

do seu grau, pois nossa investigação se centrou nos resultados da técnica percutânea.

Conclusão

Em conclusão, a liberação percutânea apresenta vantagens com relação ao método cirúrgico aberto no tratamento cirúrgico do dedo em gatilho devido ao seu baixo custo, facilidade de execução, realização fora do centro cirúrgico e taxas de complicações semelhantes.

Suporte Financeiro

Os autores declaram que nenhum apoio financeiro foi obtido para este estudo.

Conflito de Interesses

O autor não tem conflito de interesses a declarar.

Agradecimentos

O autor gostaria de expressar sua gratidão aos pacientes e aos seus familiares, por permitirem o uso das informações para documentação médica e fins de pesquisa que deram origem ao presente artigo.

Referências

- Makkouk AH, Oetgen ME, Swigart CR, Dodds SD. Trigger finger: etiology, evaluation, and treatment. *Curr Rev Musculoskelet Med* 2008;1(02):92-96
- Dierks U, Hoffmann R, Meek MF. Open versus percutaneous release of the A1-pulley for stenosing tendovaginitis: a prospective randomized trial. *Tech Hand Up Extrem Surg* 2008;12(03):183-187
- Cebesoy O, Kose KC, Baltaci ET, Isik M. Percutaneous release of the trigger thumb: is it safe, cheap and effective? *Int Orthop* 2007;31(03):345-349[published correction appears in *Int Orthop* 2007;31(3):351. Karakurum, Gunhan [removed]]
- Wang J, Zhao JG, Liang CC. Percutaneous release, open surgery, or corticosteroid injection, which is the best treatment method for trigger digits? *Clin Orthop Relat Res* 2013;471(06):1879-1886
- Wolfe SW. Tenosynovitis. In: Green DP, Hotchkiss RN, Pederson WC, Wolfe SW, eds. *Green's Operative Hand Surgery*. Philadelphia.: Elsevier; 2005:2137-2158
- Wilhelmi BJ, Snyder N IV, Verbese JE, Ganchi PA, Lee WP. Trigger finger release with hand surface landmark ratios: an anatomic and clinical study. *Plast Reconstr Surg* 2001;108(04):908-915
- Sato ES, dos Santos JB, Belloti JC, Albertoni WM, Faloppa F. Percutaneous release of trigger fingers. *Hand Clin* 2014;30(01):39-45
- Abdoli A, Hashemizadeh Aghda SM, Jalil Abrisham SM. Comparing the Corticosteroid Injection and A1 Pulley Percutaneous Release in Treatment of Trigger Finger: A Clinical Trial. *J Hand Surg Asian Pac Vol* 2021;26(02):207-213
- Sato ES, Gomes Dos Santos JB, Belloti JC, Albertoni WM, Faloppa F. Treatment of trigger finger: randomized clinical trial comparing the methods of corticosteroid injection, percutaneous release and open surgery. *Rheumatology (Oxford)* 2012;51(01):93-99
- Zyluk A, Jagielski G. Percutaneous A1 pulley release vs steroid injection for trigger digit: the results of a prospective, randomized trial. *J Hand Surg Eur Vol* 2011;36(01):53-56
- Fu YC, Huang PJ, Tien YC, Lu YM, Fu HH, Lin GT. Revision of incompletely released trigger fingers by percutaneous release: results and complications. *J Hand Surg Am* 2006;31(08):1288-1291
- Panghate A, Panchal S, Prabhakar A, Jogani A. Outcome of percutaneous trigger finger release technique using a 20-gauge hypodermic needle. *J Clin Orthop Trauma* 2020;15:55-59
- Bruijnzeel H, Neuhaus V, Fostvedt S, Jupiter JB, Mudgal CS, Ring DC. Adverse events of open A1 pulley release for idiopathic trigger finger. *J Hand Surg Am* 2012;37(08):1650-1656
- Ryzewicz M, Wolf JM. Trigger digits: principles, management, and complications. *J Hand Surg Am* 2006;31(01):135-146
- Will R, Lubahn J. Complications of open trigger finger release. *J Hand Surg Am* 2010;35(04):594-596