



Fixação de fragmento osteocondral com palitos ósseos autólogos em joelho – Um relato de caso*

Fixation of an Osteochondral Fragment with Autologous Bone Picks in the Knee – A Case Report

Elemar da Silva Resch¹ Sandrey da Rosa Machry¹ Caio César Zottis² Fernando Knoll Barros¹

¹Ortopedia e Traumatologia, Hospital Universitário de Santa Maria, Santa Maria, RS, Brasil

²Ortopedia e Traumatologia, Hospital Independência, Porto Alegre, RS, Brasil

Endereço para correspondência Elemar da Silva Resch, Médico Ortopedista - Preceptor na Residência Médica em Ortopedia e Traumatologia do Hospital Universitário de Santa Maria, Rua Um, número 227, Santa Maria, RS, Brasil (e-mail: elemarsr@gmail.com).

Rev Bras Ortop

Resumo

Lesões osteocondrais no joelho são incomuns no esqueleto imaturo e costumam estar relacionadas com atividades esportivas.

De acordo com o tamanho e a localização do fragmento, a fixação se faz necessária. A técnica padrão é realizada através da redução aberta e fixação interna com parafusos metálicos, que precisam retirados em um segundo procedimento, após consolidação. Como alternativa, visando a redução de risco e morbidade, existe a fixação do fragmento osteocondral com palitos ósseos autólogos.

O presente trabalho relata a execução dessa técnica cirúrgica em um paciente de 13 anos que lesionou o joelho direito durante uma partida de futebol.

Palavras-chave

- ▶ fraturas do joelho
- ▶ osso e ossos
- ▶ osteocondrite

Abstract

Osteochondral injuries in the knee are uncommon in the immature skeleton and are usually related to sporting activities.

Fixation is required depending on the size and location of the fragment. The standard technique is open reduction and internal fixation with metal screws, which are removed in a second procedure after consolidation.

As an alternative to reduce risk and morbidity, fixation of the osteochondral fragment may use autologous bone picks.

Keywords

- ▶ bone and bones
- ▶ knee fractures
- ▶ osteochondritis

Introdução

A cartilagem articular é um tecido conectivo que recobre as superfícies ósseas das articulações, sendo descrita como avascular, aneural e altamente hidratada.¹ Nos traumas

articulares, as lesões podem ser puramente condrais ou associadas com fragmentos ósseos, configurando uma lesão osteocondral.^{2,3}

A técnica padrão para fixação é realizada através da redução aberta e fixação interna do fragmento com parafusos. No entanto, estes precisam ser removidos em um segundo tempo cirúrgico. O uso de materiais sintéticos bioabsorvíveis ainda não são amplamente utilizados e

* Trabalho realizado no Hospital Universitário de Santa Maria, Santa Maria, RS, Brasil.

recebido

29 de maio de 2023

aceito

21 de julho de 2023

DOI <https://doi.org/>

10.1055/s-0044-1787550.

ISSN 0102-3616.

© 2024. The Author(s).

This is an open access article published by Thieme under the terms of the Creative Commons Attribution 4.0 International License, permitting copying and reproduction so long as the original work is given appropriate credit (<https://creativecommons.org/licenses/by/4.0/>).

Thieme Revinter Publicações Ltda., Rua do Matoso 170, Rio de Janeiro, RJ, CEP 20270-135, Brazil

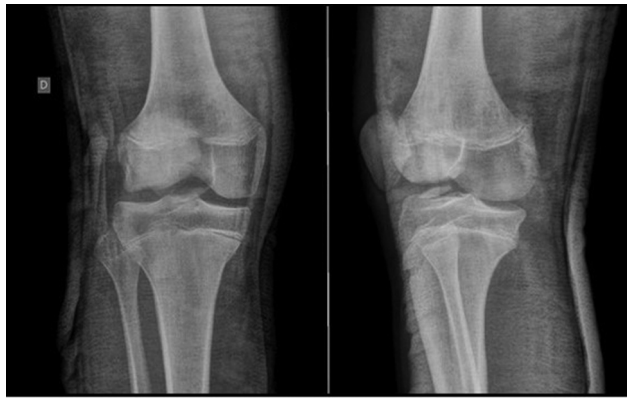

Fig. 1 Raio-x inicial.

podem induzir reações de corpo estranho.⁴ Nesse contexto, este trabalho tem como objetivo relatar uma técnica de fixação de fragmento osteocondral no joelho, na qual foram confeccionados palitos ósseos autólogos, a partir de osso cortical tibial, para fixação.

Relato de caso

Este relato de caso foi aprovado no Comitê de Ética em Pesquisa da nossa instituição sob o número (CAAE-68381222.0.0000.5304), e o formulário de consentimento informado foi fornecido e assinado pelo responsável do paciente.

Um paciente do sexo masculino, com 13 anos de idade, previamente hígido, chegou à consulta com história de trauma no joelho direito, com 2 dias de evolução, por mecanismo de stress em valgo durante prática de futebol. Desde o evento, apresentava dor moderada, com incapacidade de mobilizar, associado a derrame 2+/4+. No exame radiográfico, evidenciou-se fragmento osteocondral do cõn-

dilo lateral do joelho direito deslocado, com aproximadamente 3 cm em seu maior diâmetro (►Fig. 1).

Desta forma optou-se por tratamento cirúrgico, por meio de redução aberta e fixação interna através da técnica de palitos ósseos corticais.

A cirurgia foi executada após 14 dias do atendimento inicial. Realizou-se artrotomia parapatelar lateral longitudinal, de cerca de 8 cm, no joelho direito do paciente. Através de visualização direta, executou-se a limpeza e cruentização do sítio anômico e identificou-se o fragmento que apresentava dimensões de 35 mm × 27 mm (►Fig. 2A).

Posteriormente, foi retirada uma janela da cortical da diáfise média da tíbia ipsilateral, para a confecção dos palitos ósseos. Para isso, foi realizada uma incisão cutânea longitudinal de 4 cm sobre a metáfise proximal ântero-medial da tíbia direita. Após a elevação do periósteo, foi aberta uma janela de aproximadamente 30 × 15 mm, de maior comprimento no sentido longitudinal, com uma serra, para a confecção de palitos ósseos (►Fig. 2B e ►Fig. 3).

Foram confeccionados 5 palitos ósseos corticais, cada um com cerca de 3 mm de diâmetro e 30 mm de comprimento. O fragmento osteocondral foi fixado provisoriamente com fios de Kirschner de 2,5 mm. Cada fio de Kirschner foi sucessivamente substituído por um palito ósseo. Posteriormente, os palitos foram rebaixados, adentrando em 3 mm na superfície articular. Além disso, é importante salientar que a fixação do fragmento condral no sítio de origem, com os 5 palitos ósseos, foi através de inserção angular divergente em relação à superfície (►Fig. 4).

Na alta, o paciente foi instruído a realizar exercícios para movimentação precoce do membro, sem apoio. Com 2 semanas de pós-operatório iniciou fisioterapia motora, deambulando com muletas, sem apoio. Aos 2 meses iniciou carga parcial, e aos 4 meses foi liberada carga total conforme tolerância. Periodicamente, o paciente realizou exames complementares de imagem, os quais confirmaram a boa

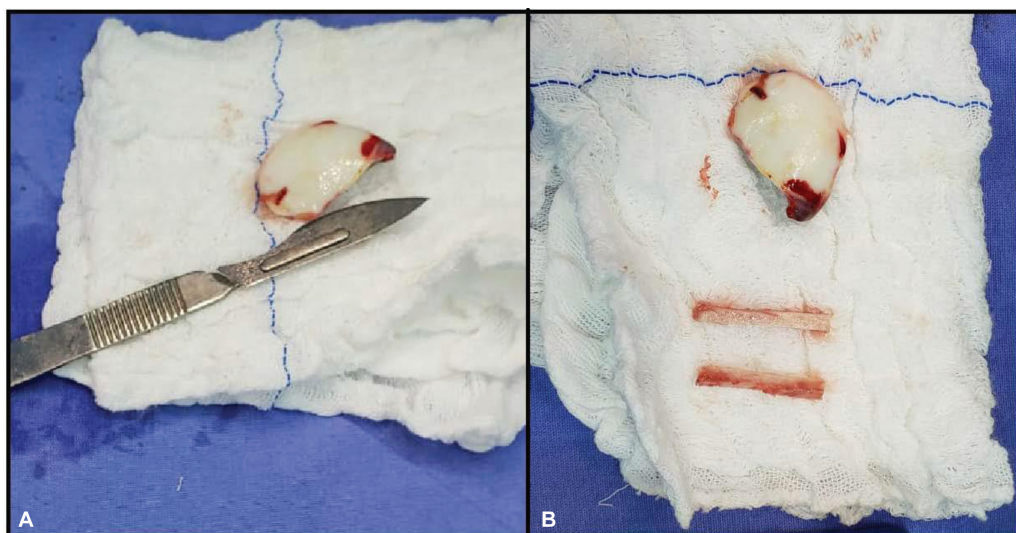


Fig. 2 Fragmentos osteocondrais.

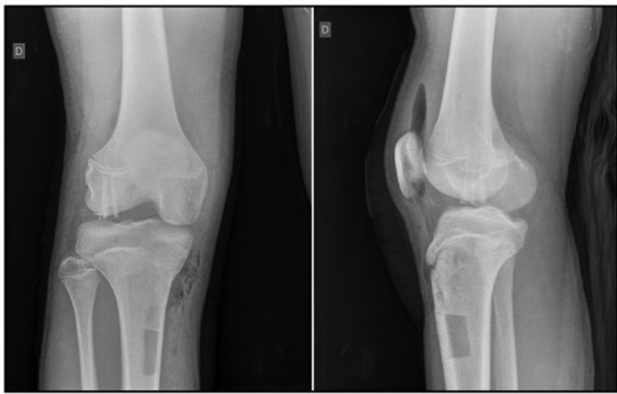


Fig. 3 Raio-x pós-operatório.

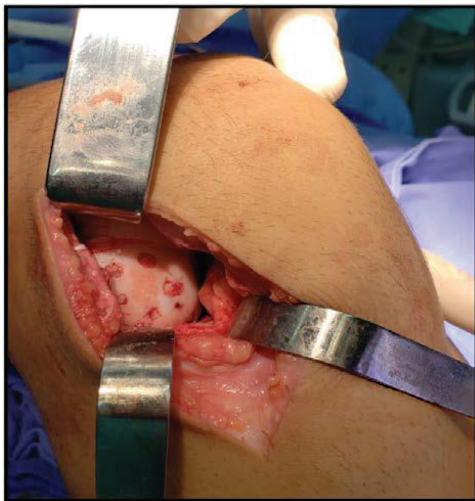

Fig. 4 Imagem da cirurgia.

evolução e recuperação do joelho direito. Aos 4 meses de evolução, o exame radiológico demonstrou um bom processo de consolidação óssea do fragmento fraturado (► **Fig. 5**).

Com 1 ano e 2 meses do pós-operatório retornou às atividades esportivas e de impacto normalmente. O exame de ressonância magnética (RM) de controle demonstra a boa evolução da reconstrução articular (► **Fig. 6**).

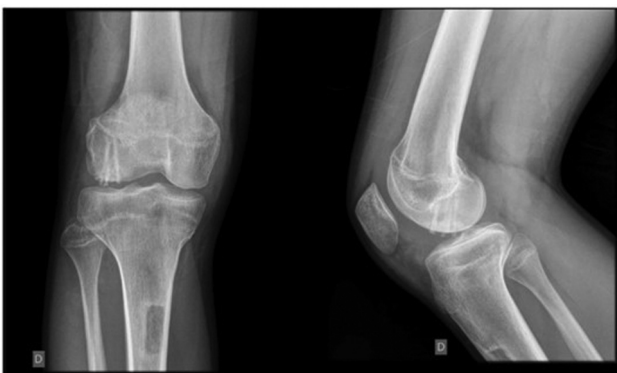

Fig. 5 Raio-x 4 meses após a cirurgia.

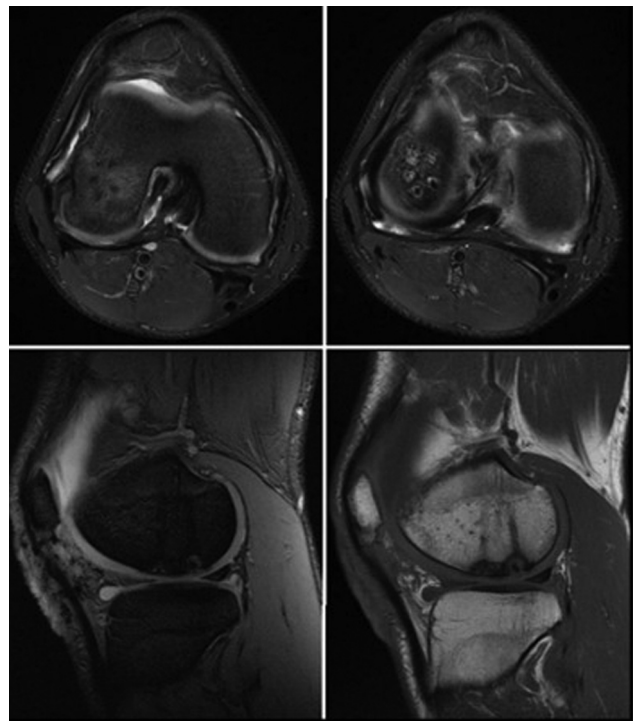


Fig. 6 Ressonância magnética 1 ano e 2 meses após a cirurgia.

Discussão

As fraturas osteocondrais do côndilo femoral lateral são patologias infrequentes.³ Ao exame físico, podem apresentar edema, limitação de movimento e bloqueio articular. A investigação é iniciada pelo exame de radiografia simples. Quando se trata de lesões condrais puras, outros exames de imagem se fazem necessários, como a RM e artroscopia.⁵

Uma vez diagnosticada fratura osteocondral, a anatomia da superfície articular precisa ser restaurada a fim de evitar uma osteoartrose precoce. A técnica mais utilizada para fixação utiliza parafusos metálicos. Apesar de ser eficiente e amplamente utilizada, os parafusos precisam ser removidos em um segundo tempo cirúrgico. Com o objetivo de contornar esse problema, surgiram materiais sintéticos bioabsorvíveis para fixação fragmentar; porém, estes ainda não são amplamente utilizados e podem gerar reação de corpo estranho.⁴

A técnica de fixação com palitos ósseos já tem sido usada como forma de fixação na osteocondrite dissecante de joelho, e inúmeros trabalhos comprovam a boa consolidação óssea proporcionada.^{6,7} Os palitos são confeccionados a partir de cortical óssea, geralmente da tíbia. O número utilizado para fixação na osteocondrite dissecante é variável, com alguns trabalhos demonstrando uma média de 3 a 4 palitos por lesão,⁸ outros 4 a 6.⁷

No presente relato de caso, optou-se por fazer uso de 5 palitos ósseos, de formato retangular. A incompatibilidade entre o orifício circular e o palito quadrado garante uma fixação mais firme.⁸ Os palitos ósseos podem ser descritos como enxertos ósseos autólogos. Assim, na consolidação de fraturas, apresentam propriedades osteocondutivas e osteoindutivas.⁹

A utilização de palitos ósseos para fixação de fragmentos osteocondrais no joelho tem a vantagem de permitir a fixação da fratura em apenas um tempo cirúrgico, sem risco de reação de corpo estranho. Apesar do curto período de seguimento e da ausência de acompanhamento histológico da lesão, os exames de imagem, bem como a total reabilitação física do paciente, demonstram que a fixação de fragmento osteocondral de joelho por meio de palitos ósseos é uma técnica eficaz.

Suporte Financeiro

Os autores declaram que não receberam apoio financeiro de fontes públicas, comerciais ou sem fins lucrativos.

Conflito de Interesses

Os autores declaram não haver conflito de interesses.

Referências

- 1 Armiento AR, Stoddart MJ, Alini M, Eglin D. Biomaterials for articular cartilage tissue engineering: Learning from biology. *Acta Biomater* 2018;65:1–20
- 2 Levy AS, Lohnes J, Sculley S, LeCroy M, Garrett W. Chondral delamination of the knee in soccer players. *Am J Sports Med* 1996;24(05):634–639
- 3 Walsh SJ, Boyle MJ, Morganti V. Large osteochondral fractures of the lateral femoral condyle in the adolescent: outcome of bioabsorbable pin fixation. *J Bone Joint Surg Am* 2008;90(07):1473–1478
- 4 Nakayama H, Yoshiya S. Bone peg fixation of a large chondral fragment in the weight-bearing portion of the lateral femoral condyle in an adolescent: a case report. *J Med Case Reports* 2014; 8:316
- 5 Severino NR, Camargo OPA, Aihara T, et al. Comparação entre a ressonância magnética e a artroscopia no diagnóstico das lesões do joelho. *Rev Bras Ortop* 1997;32(04):275–278
- 6 Gillespie HS, Day B. Bone peg fixation in the treatment of osteochondritis dissecans of the knee joint. *Clin Orthop Relat Res* 1979; (143):125–130
- 7 Victoroff BN, Marcus RE, Deutsch A. Arthroscopic bone peg fixation in the treatment of osteochondritis dissecans in the knee. *Arthroscopy* 1996;12(04):506–509
- 8 Navarro R, Carneiro Filho M, Cohen M, Silva RT. Tratamento artroscópico da osteocondrite dissecante do joelho (OCDJ) por meio de “palitos ósseos” autólogos. *Rev Bras Ortop* 1997;32(12): 959–962
- 9 Finkemeier CG. Bone-grafting and bone-graft substitutes. *J Bone Joint Surg Am* 2002;84(03):454–464