



# Artrodesis de muñeca

## Wrist Arthrodesis

Moisés Vallés Andreu<sup>1</sup> Juan Andrés González García<sup>1</sup> Carmen Guardiola Herráez<sup>1</sup>  
Francisco Martínez Martínez<sup>1</sup>

<sup>1</sup>Departamento de Cirugía Ortopédica, Hospital Clínico Universitario Virgen de la Arrixaca, Universidad de Murcia, Murcia, España

**Dirección para correspondencia** Francisco Martínez Martínez, Departamento de Cirugía Ortopédica, Hospital Clínico Universitario Virgen de la Arrixaca, Universidad de Murcia, Murcia, España (e-mail: fmtnez@gmail.com).

Rev Iberam Cir Mano 2024;52(1):e3–e15.

### Resumen

#### Palabras clave

- ▶ muñeca
- ▶ artrodesis
- ▶ artroscopia
- ▶ dolor
- ▶ inestabilidad

Las artrodesis de muñeca, tanto totales como parciales, son opciones terapéuticas para el tratamiento de las artropatías postraumáticas, degenerativas o reumáticas. El objetivo de estas cirugías es eliminar el dolor y estabilizar la muñeca con el detrimento de pérdida de movilidad, permitiendo a los pacientes retomar sus actividades diarias sin dolor. Las artrodesis parciales tienen como objetivo conservar cierta movilidad al fusionar solo ciertas articulaciones dejando móviles solo las articulaciones no patológicas, mientras que las artrodesis totales involucran la fusión total de la muñeca, ofreciendo soluciones definitivas para el dolor intenso e inestabilidad.

La realización de estas técnicas mediante cirugía artroscópica ofrece resultados similares a los de la cirugía abierta, con el beneficio adicional de minimizar las complicaciones, reducir el tiempo de recuperación y mejorar el resultado estético postoperatorio.

### Abstract

#### Keywords

- ▶ wrist
- ▶ arthrodesis
- ▶ arthroscopy
- ▶ pain
- ▶ instability

Wrist arthrodesis, both total and partial, are therapeutic options for the treatment of post-traumatic, degenerative or rheumatic arthropathies. The objective of these surgeries is to eliminate pain and stabilize the wrist to the detriment of loss of mobility, allowing patients to resume their daily activities without pain. Partial arthrodesis aim to preserve some mobility by fusing only certain joints, leaving only non-pathological joints mobile, while total arthrodeses involve total fusion of the wrist, offering definitive solutions for severe pain and instability.

## Introducción

El objetivo principal del tratamiento de una muñeca degenerativa es dar alivio sintomático manteniendo la máxima fuerza y movilidad posible. El manejo podrá ser desde conservador hasta la fusión de la articulación de la muñeca, pudiendo ser esta última mediante una artrodesis parcial o total.

Los estudios biomecánicos han demostrado que los procedimientos en esta articulación alteran considerablemente la transmisión de la carga y la cinemática intracarpiana. Por lo tanto, después de la cirugía, la fuerza y los movimientos nunca serán como antes.

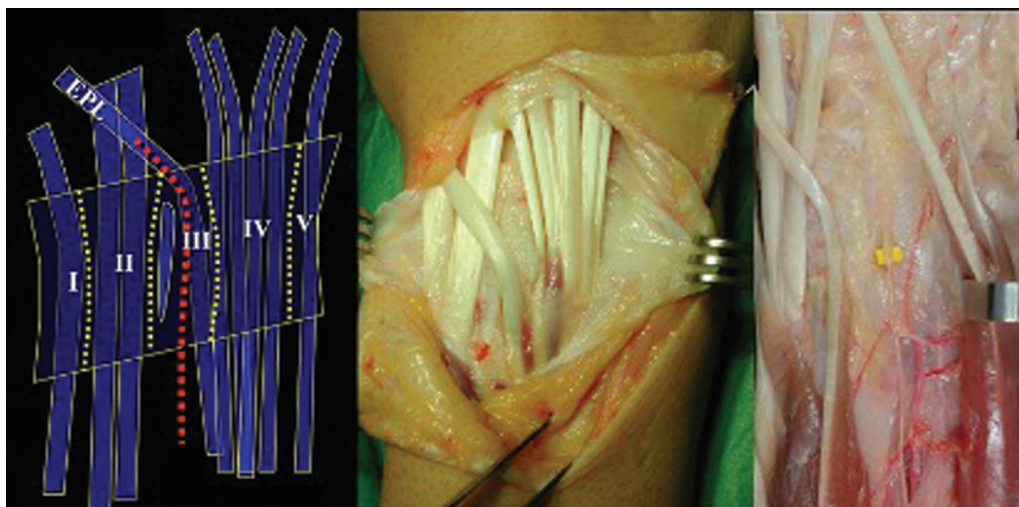
Según algunos autores, se requiere un balance de movimiento de 5<sup>1</sup> a 54<sup>o2</sup> de flexión, y de 30<sup>1</sup> a 60<sup>o2</sup> de

DOI <https://doi.org/10.1055/s-0044-1787271>.  
ISSN 1698-8396.

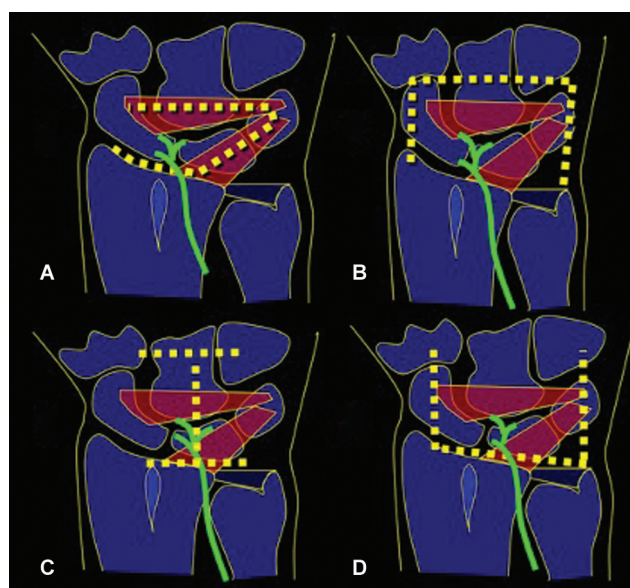
© 2024. SECMA Foundation. All rights reserved.

This is an open access article published by Thieme under the terms of the Creative Commons Attribution-NonDerivative-NonCommercial-License, permitting copying and reproduction so long as the original work is given appropriate credit. Contents may not be used for commercial purposes, or adapted, remixed, transformed or built upon. (<https://creativecommons.org/licenses/by-nc-nd/4.0/>)

Thieme Revinter Publicações Ltda., Rua do Matoso 170, Rio de Janeiro, RJ, CEP 20270-135, Brazil



**Fig. 1** Abordaje a nivel del tercer compartimento dorsal con colgajo retinacular radial del segundo compartimento y cubital del cuarto compartimento. En el suelo del cuarto compartimento se encuentra el nervio interóseo posterior (IOP).



**Fig. 2** Diferentes tipos de capsulotomía dorsal. (A) Colgajo capsular de base radial, descrito por Berger et al.<sup>5</sup> (B) Colgajo capsular de base proximal para respetar el IOP, descrito por Hagert et al.<sup>6</sup> (C) Colgajo capsular en «H», empleado para artrodesis. (D) Colgajo capsular de base distal, empleado en artroplastias.

extensión, para realizar una tarea determinada, por lo que una limitación del rango articular de la muñeca no implica la no funcionalidad de esta.<sup>3</sup> Sin embargo, Adams et al.<sup>4</sup> mostraron que la percepción de una restricción en la movilidad de la muñeca produce un impacto en su rendimiento mayor que la propia pérdida de esta, sin apreciar diferencias significativas entre una limitación parcial y total. Por lo tanto, preservar el rango de movimiento por encima de todo no debe ser un objetivo prioritario.

### Técnica Quirúrgica

Se realiza con anestesia regional e isquemia, incisión a nivel del tubérculo de Lister desde radio distal hasta base del tercer

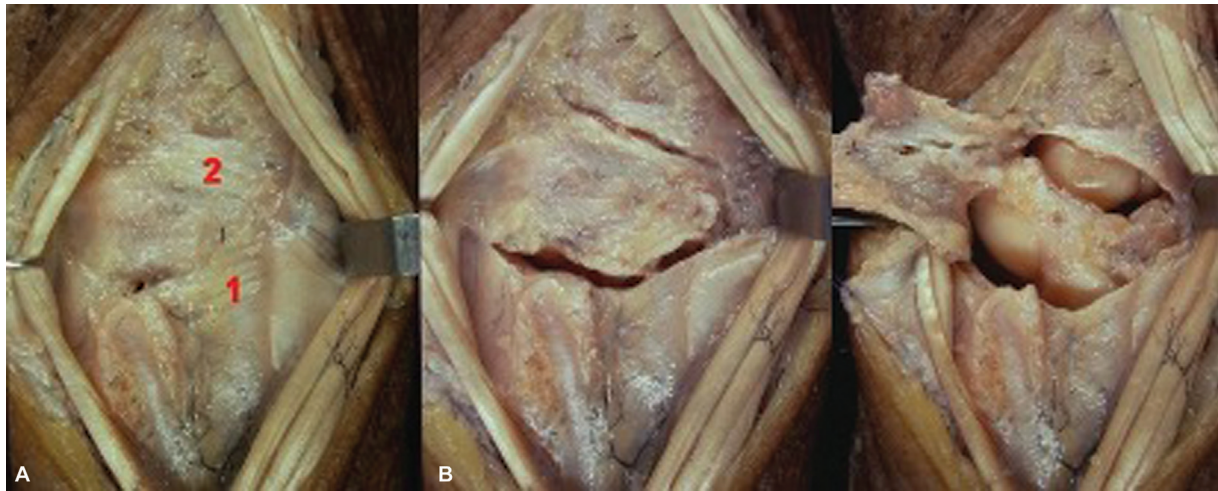
metacarpiano, apertura del retináculo extensor por el tercer compartimento (extensor largo del pulgar) con un colgajo retinacular a radial que incluye el segundo compartimento y el primero, si es necesario, y un colgajo retinacular a cubital que incluye el cuarto compartimento y el quinto, si es necesario (► **Figura 1**).

En el suelo del cuarto compartimento se encuentra el nervio interóseo posterior (IOP). En la cápsula, se pueden identificar el ligamento radiopiramidal dorsal y el intercarpiano dorsal (que realmente son refuerzos capsulares, y no siempre es fácil identificarlos).

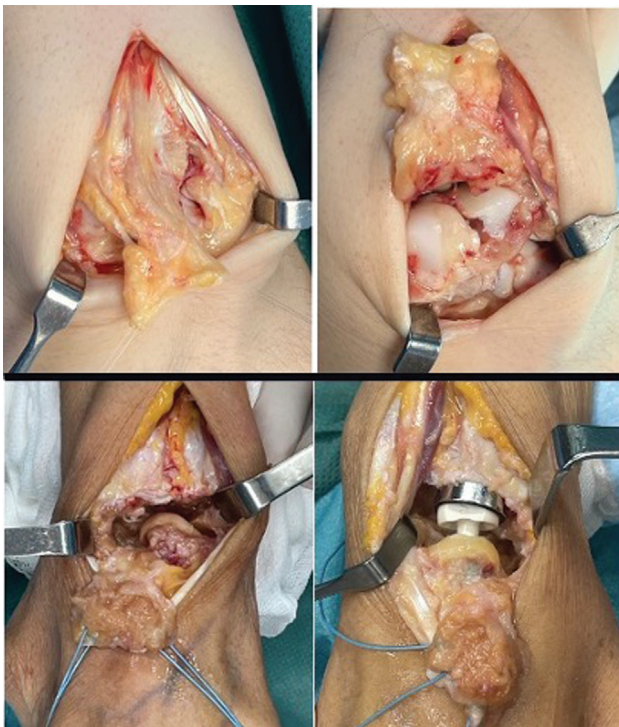
La capsulotomía dorsal se puede realizar por medio de (► **Figura 2**):

1. Colgajo capsular de base radial, incluyendo parte del ligamento radiopiramidal dorsal y del intercarpiano; descrita por Berger et al.,<sup>5</sup> con esta capsulotomía se hace neurectomía del IOP por lo que indica en procesos degenerativos para conseguir una denervación donde no sea preciso conservar la propiocepción (► **Figura 3**).
2. Colgajo capsular de base proximal si se quiere respetar el nervio IOP, según descrito por Hagert et al.,<sup>6</sup> y con ello, la propiocepción; el nervio va incluido en el colgajo capsular, y se evita hacer su neurectomía.<sup>5</sup> Se realiza en muñecas sin signos degenerativos en las que no queremos hacer denervación, pero mantener la propiocepción (► **Figura 4**).
3. Colgajo capsular en «H» – con 2 colgajos capsulares, radial y cubital, para exponer el carpo. Se emplea en artrodesis de muñeca, y los colgajos luego se emplean para cubrir el material de osteosíntesis.
4. Colgajo capsular de base distal, que se emplea en prótesis de muñeca; tras finalizar la artroplastia, se realiza reinserción capsular en el radio con puntos transóseos o arpones (► **Figura 4**).

Se expone el carpo refrescando las superficies articulares que se quieran fusionar en caso de artrodesis, y se extrae injerto esponjoso del radio distal a través de la misma incisión, si es necesario, o resecando la primera hilera del



**Fig. 3** Abordaje de base radial (Berger et al.<sup>5</sup>). (A) Ligamento radiopiramidal dorsal. (B) Ligamento intercarpiano dorsal.



**Fig. 4** En la parte superior, se ve un abordaje capsular de base proximal (Hagert et al.<sup>6</sup>) para el tratamiento de una lesión escafolunar. En la parte inferior, se ve un abordaje capsular de base distal para una prótesis radiocarpiana.

carpo y realizando osteotomía más fresado, en caso de las artroplastias. Tras realizar la artrodesis, se procede al cierre por planos e inmovilización postoperatoria.

### Artrodesis Parciales

Las artrodesis parciales del carpo son una alternativa terapéutica para el tratamiento de todo tipo de artropatías; es un procedimiento capaz de reducir el dolor y de eliminar la inestabilidad, y mantiene la movilidad de las articulaciones sanas. La artrodesis selectiva de cualquier

articulación tiene como respuesta un aumento compensatorio en la movilidad de las otras articulaciones.<sup>7</sup>

Como en toda técnica quirúrgica, cuando se indica hay que conocer las expectativas que le podemos ofrecer al paciente para que las entienda y acepte. Para la planificación quirúrgica, hay que realizar un estudio radiológico de ambas muñecas para medir los diferentes ángulos y la altura carpiana, y, en ocasiones, una tomografía computarizada (TC) para valorar correctamente la extensión de la artropatía degenerativa del paciente.

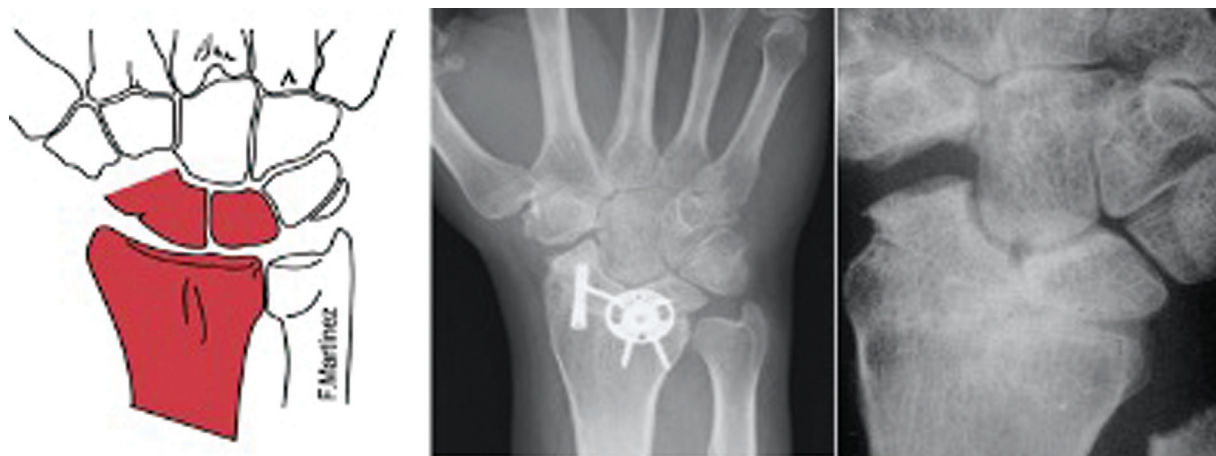Se aconseja aportar injerto óseo en los focos de artrodesis para evitar perder altura carpiana. El injerto más utilizado es del radio distal ipsilateral, que permite realizar esta cirugía con anestesia regional; en el caso de utilizar injerto de cresta ilíaca, se necesita anestesia general.

Actualmente, la tendencia es realizar estas artrodesis por vía artroscópica, y diversos autores<sup>8-10</sup> han publicado resultados similares a los obtenidos mediante cirugía abierta. Teóricamente, la cirugía artroscópica ofrece las ventajas de un abordaje mínimamente invasivo y disminuye el riesgo de rigidez secundaria a la capsulotomía dorsal; también aumenta la tasa de consolidación por el menor daño a las estructuras neurovasculares y mayor respeto de las partes blandas. Por otro lado, se trata de técnicas quirúrgicas exigentes, que requieren una gran experiencia en el manejo de la artroscopia y que, en la actualidad, requieren un tiempo quirúrgico igual o superior al de la cirugía abierta.

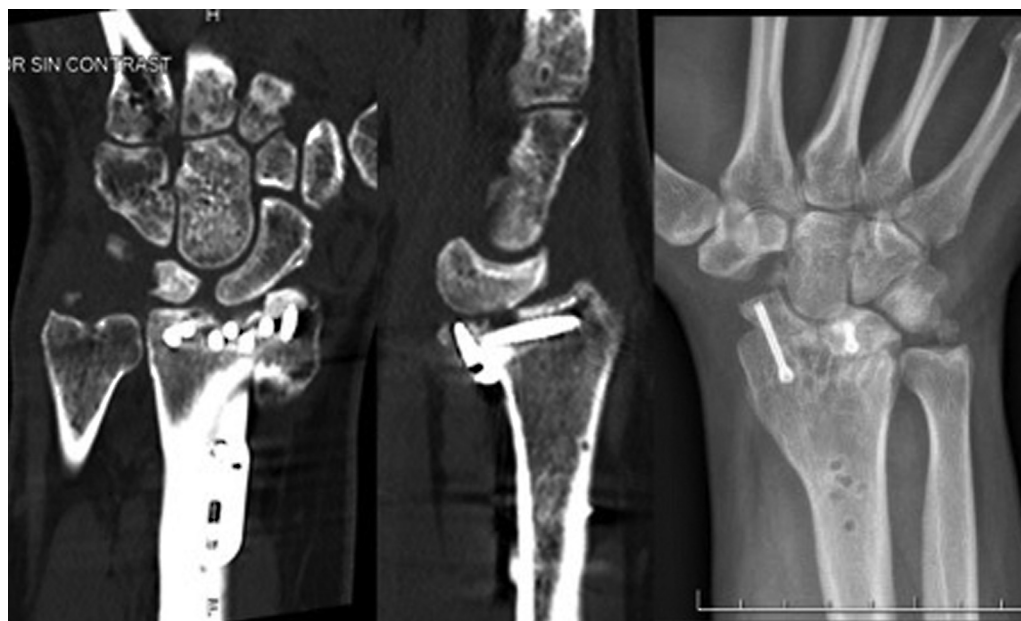Se han descrito diferentes complicaciones y,<sup>11</sup> de todas ellas, las más frecuente es la aparición de pseudoartrosis,<sup>12</sup> aunque su incidencia ha disminuido gracias a la mejora de la técnica quirúrgica y de los materiales de osteosíntesis.<sup>13</sup>

### Artrodesis Radioescafolunar

La artrodesis radioescafolunar (RSL), descrita por Gordon y King<sup>14</sup> en 1961, es una técnica quirúrgica paliativa para aquellas muñecas con artrosis radiocarpiana sin afectación de la articulación mediocarpiana; de esta forma, preserva parte de la movilidad de la muñeca, pues dicha movilidad,



**Fig. 5** Artrodesis radioescafolunar (RSL). En la imagen central, se observa osteosíntesis combinada con placa circular más tornillo a compresión. A la derecha, correcta consolidación tras retirada de material; obsérvese la resección del polo distal del escafoides.



**Fig. 6** Artrodesis RSL. En la tomografía computarizada (TC), se aprecia subluxación volar del carpo tras fractura distal del radio con fragmento marginal volar. A la derecha, artrodesis RSL tras la retirada de la placa; obsérvese la resección del polo distal del escafoides.

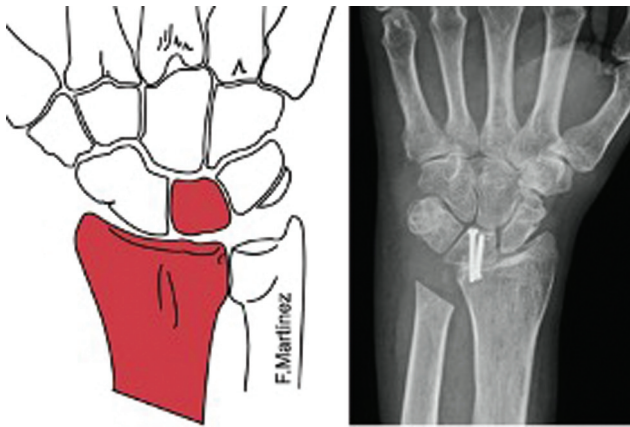
especialmente en los arcos de flexión y extensión, se reparte entre ambas articulaciones. Sin embargo, diferentes estudios realizados en cadáveres discrepan en la participación de cada una de ellas en estos movimientos coordinados.<sup>15</sup>

Las primeras series de artrodesis RSL muestran un rango de movilidad de alrededor del 30 al 40% respecto a la normalidad.<sup>16,17</sup> En un intento de mejorar estos resultados, se han asociado a la artrodesis RSL diversos gestos quirúrgicos, como la resección del polo distal del hueso escafoides<sup>18</sup> asociada o no a la exéresis del hueso piramidal<sup>19</sup> (►Figura 5). No obstante, Holleran et al.<sup>20</sup> publicaron un estudio en cadáver comparando artrodesis RSL aislada o asociada a la resección del polo distal del hueso escafoides, en el que reportaron que realizar este gesto quirúrgico aumenta las fuerzas de rozamiento entre el semilunar y el hueso grande, hecho que suele provocar

cambios degenerativos a largo plazo en la articulación mediocarpiana.

Las indicaciones de esta técnica quirúrgica<sup>21</sup> son las muñecas con artrosis radiocarpiana dolorosa, siempre y cuando la articulación mediocarpiana se encuentre preservada. Entre ellas destacan por frecuencia las secuelas de fracturas intraarticulares del radio distal (►Figura 6). Según un artículo publicado por Knirk y Jupiter,<sup>22</sup> el 91% de este tipo de fracturas con incongruencia articular conllevan a largo plazo cambios degenerativos a dicho nivel, lo que provoca una artrosis radiocarpiana.

Otra etiología también frecuente son las muñecas con lesiones tipo *scaphoid nonunion advance collapse* (SNAC), es decir, con un colapso avanzado del carpo por pseudoartrosis del escafoides, o las tipo *scapholunate advance collapse* (SLAC),<sup>23</sup> debidas a lesiones del escafolunar con



**Fig. 7** Artrodesis radiosemilunar.

inestabilidad en flexión y pronación del escafoides, las cuales cursan con dolor mecánico y pérdida de movilidad de muñeca en todos los planos. En 1984, Watson y Ballet<sup>24</sup> describieron las lesiones tipo SLAC como la causa más frecuente de artrosis degenerativa de la muñeca (55%). En los casos de muñecas con lesión tipo SNAC o SLAC, se consideran indicación de artrodesis RSL aquellas en estadios precoces, puesto que en los más avanzados la articulación mediocarpiana ya está afectada. Así mismo, esta técnica quirúrgica paliativa también puede estar indicada en los estadios iniciales de necrosis avascular del semilunar o enfermedad de Kienböck. Además, también está indicada esta técnica en muñecas artrósicas debidas a enfermedades por depósito o reumáticas.

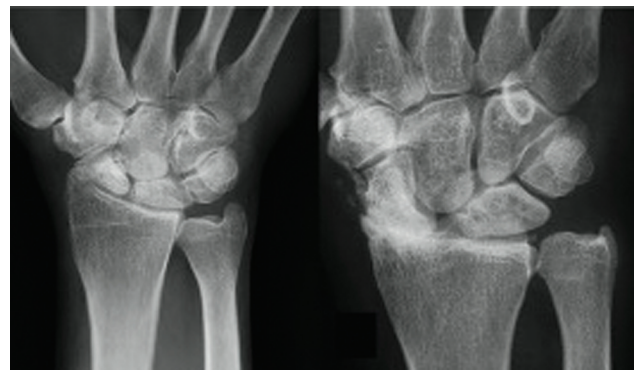
Los resultados publicados en la literatura sobre la tasa de consolidación varían según el material de osteosíntesis utilizado, pudiendo utilizar agujas de Kirschner (AK), placa en «T», tornillos de compresión o grapas, siendo los tornillos canulados los que han mostrado tasas más altas de consolidación y menos complicaciones.<sup>25</sup>

La traslación cubital del carpo puede ocurrir en los estadios avanzados de una muñeca SNAC; se define como la condición en la que el semilunar se encuentra en una posición anómala hacia el borde palmar y cubital de la muñeca con menos de un 50% de su superficie articular proximal en contacto con la fosa lunar del radio. En estos casos, es difícil conseguir una realineación de nuevo del semilunar en su fosa del radio; esto provoca que sea complicado realizar una fusión correcta semilunar-hueso grande o artrodesis de cuatro esquinas, por lo que esta artrodesis suele ser la mejor opción de tratamiento si no se decidiese por una artrodesis total de muñeca.

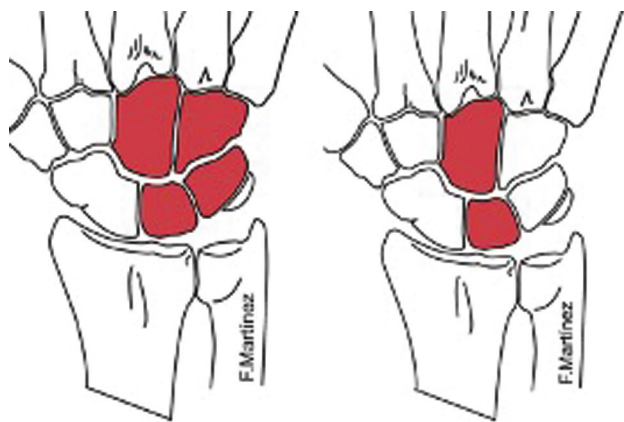
Como se ha comentado previamente, la principal contraindicación de esta técnica es la presencia de una artrosis significativa de la articulación mediocarpiana.

**Artrodesis Radiosemilunar**

La artrodesis radiosemilunar (RL) está indicada en casos de artrosis radiosemilunar aislados (usualmente como secuela de fracturas de radio distal tipo *die punch*) o en casos de inestabilidad radiocarpiana con traslación cubital de la articulación (→ **Figura 7**). De manera similar, la artrodesis



**Fig. 8** A la izquierda, muñeca *scaphoid nonunion advance collapse* (SNAC, en inglés) y a la derecha muñeca *scapholunate advance collapse* (SLAC, en inglés). Integridad de articulación radio-semilunar, criterio imprescindible para artrodesis cuatro esquinas.



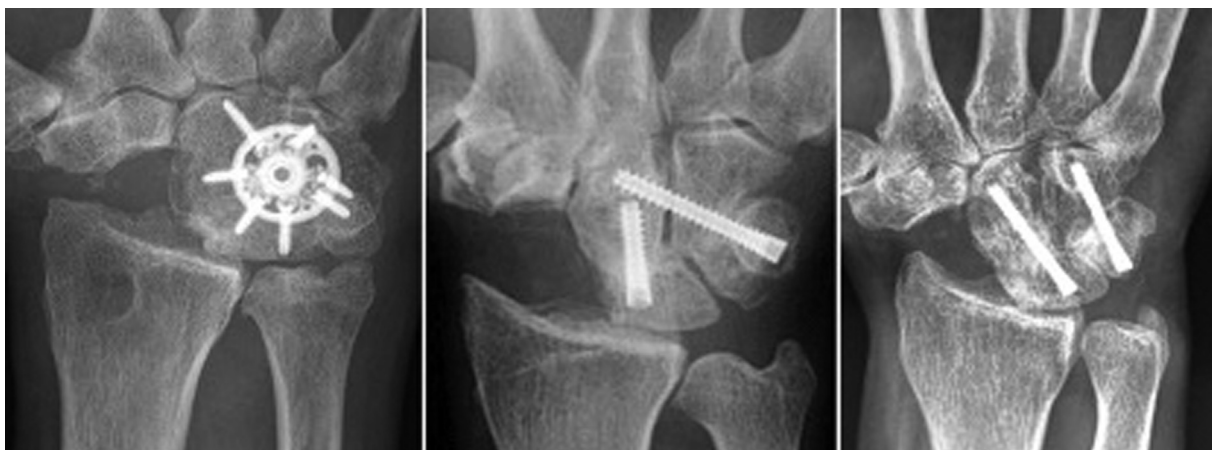**Fig. 9** A la izquierda, artrodesis de cuatro esquinas; a la derecha, artrodesis semilunar-grande.

RL se puede utilizar para prevenir la traslación volar y cubital del carpo en el contexto de pacientes con artritis reumatoide.<sup>26</sup> Sin embargo, está contraindicada en aquellos pacientes con alteraciones de la articulación semilunar-hueso grande, pues la movilidad de la muñeca dependerá de esta articulación una vez fusionados el radio y el semilunar. Consideramos que esta técnica quirúrgica paliativa también puede estar indicada, al igual que la anterior, en los estadios iniciales de necrosis avascular del semilunar o enfermedad de Kienböck en la cual existe gran parte del hueso vascularizado.

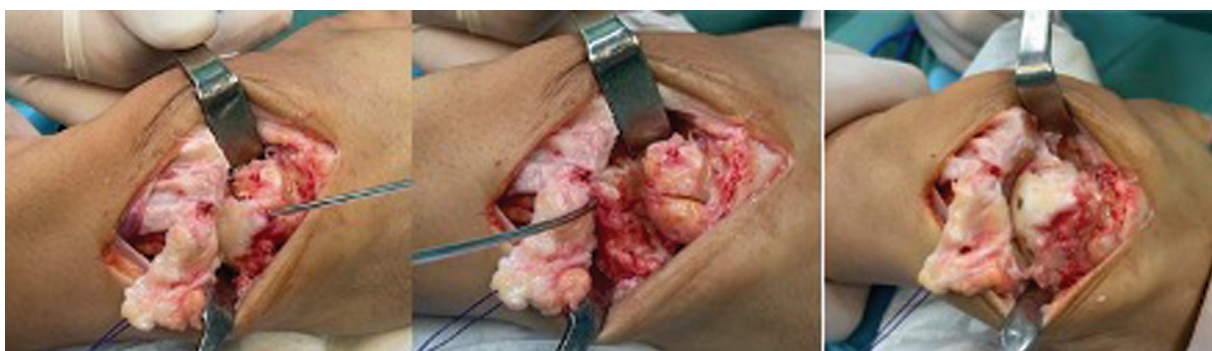Motomiya et al.<sup>27</sup> publicaron una serie de 22 muñecas de 19 pacientes sometidos a artrodesis RL para el tratamiento de artritis reumatoide. Los autores reportaron una tasa de consolidación del 100%, con mejora significativa en la fuerza de presión y capacidad de supinación. A pesar de la disminución del rango de flexión y extensión al final del seguimiento de los pacientes, su grado de satisfacción con esta técnica fue muy alto.

**Artrodesis de Cuatro Esquinas**

La artrodesis de cuatro esquinas, descrita por Watson y Ballet en 1984,<sup>24</sup> es una artrodesis mediocarpiana que implica la fusión de las superficies articulares del semilunar, del hueso grande, del piramidal y del ganchoso. Su principal indicación



**Fig. 10** Casos clínicos de artrodesis de cuatro esquinas con diferentes tipos de estabilización.



**Fig. 11** Colgajo capsular de base proximal para mantener la propiocepción capsular. Se coloca aguja tipo *joystick* en el semilunar para corregir la inestabilidad dorsal del segmento intercalado, (*dorsal intercalated segment instability*, DISI, en inglés) y movilizar el semilunar para curetear la articulación mediocarpiana; se aconseja añadir injerto. A la derecha, resultado tras la colocación de los tornillos.

es en las muñecas SLAC o SNAC con artropatía degenerativa que afecta a la articulación radioescafoidea y mediocarpiana; también se puede indicar en la inestabilidad mediocarpiana y lunopiramidal.<sup>28</sup> Se requiere la indemnidad del cartílago de la fosa del semilunar del radio, siendo la resonancia magnética (RM) la prueba de imagen de elección para comprobarlo (► **Figura 8**).

Se suele asociar la exéresis del escafoides a la artrodesis de cuatro esquinas si el paciente presenta una enfermedad degenerativa avanzada, resultado de una disociación escafolunar o pseudoartrosis del escafoides (► **Figuras 9–10**). Debido a que la mayoría de los huesos del carpo están fusionados, el movimiento se realiza por la articulación radiosemilunar, de manera que la única contraindicación de este procedimiento es la artrosis radiosemilunar.<sup>29</sup>

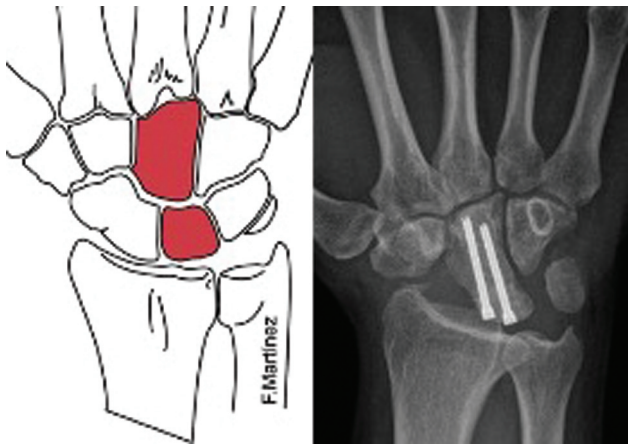
La excisión del escafoides y la fusión mediocarpiana permiten suprimir el dolor mientras que conservan una movilidad residual aceptable con buenos resultados clínicos a largo plazo<sup>30</sup> (► **Figura 11**). En la serie de Watson et al.,<sup>31</sup> el dolor se redujo significativamente, y el rango de movilidad medio fue de 37% de flexión y 33% de extensión. Krimmer et al.<sup>29</sup> compararon los resultados de la artrodesis de cuatro esquinas con los de la artrodesis total de muñeca en pacientes con muñecas SLAC y SNAC, y concluyeron que son mejores los resultados funcionales con la artrodesis parcial.

Cohen y Kozin<sup>32</sup> estudiaron el efecto de la artrodesis de cuatro esquinas en el rango de movilidad; observaron una extensión media de 49°, una flexión de 31°, con un 58% de arco de flexoextensión y una fuerza de presión del 79% comparada con el lado contralateral. Este estudio demostró un mayor rango de desviación radiocubital respecto de la carpectomía proximal.

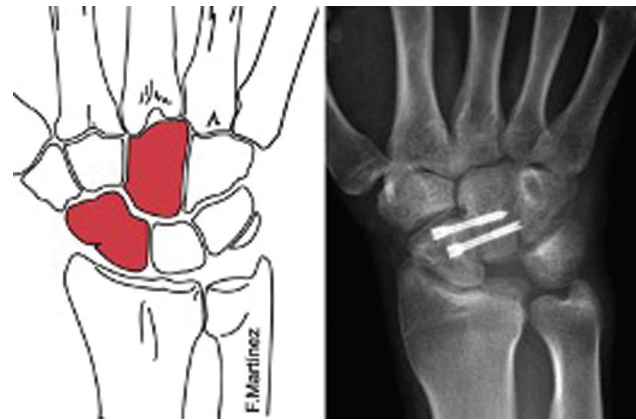
Laulan et al.,<sup>33</sup> en su revisión, describen que el arco de movilidad de muñeca es de aproximadamente un 50%, pero el movimiento del lanzador de dardos es eliminado, lo que es considerado una limitación de la técnica; el dolor disminuye un 50 a 60%, y casi la mitad de los pacientes se encuentran libres de dolor; la fuerza es de un 60 a 80% respecto a la contralateral,<sup>30</sup> y la tasa de pseudoartrosis es del 3 al 9%. El piramidal puede ser resecado con mejoría de la función,<sup>34</sup> aunque la tasa de pseudoartrosis aumenta.

Kadji et al.<sup>34</sup> revisaron los resultados publicados desde 1946 a 1993, y concluyeron que la tasa de pseudoartrosis con una artrodesis de cuatro esquinas oscilaba desde un 4 a un 50% con una media de un 8,4%.

La técnica consiste en la escisión del escafoides y la fusión de la articulación mediocarpiana (hueso grande-semilunar-piramidal-ganchoso) aportando injerto óseo para fusionar todos los huesos entre sí, aunque cada vez son mayores las publicaciones que señalan que es suficiente con realizar la



**Fig. 12** Artrodesis semilunar-grande. En este caso, además del escafoides, también se reseco el piramidal.



**Fig. 13** Artrodesis escafogrande.

artrodesis semilunar-hueso grande para generar la estabilidad necesaria.

Un aspecto técnico relevante es la corrección de la posición del semilunar hacia dorsal (inestabilidad dorsal del segmento intercalado, o *dorsal intercalated segment instability*, DISI, en inglés) y fijarlo en una posición neutra, lo que se logra flexionando la muñeca y colocando una aguja temporal radiolunar para evitar el pinzamiento dorsal y mejorar la extensión, y el aporte de injerto para evitar pérdida de altura del carpo.

Existen diferentes opciones para realizar la fijación para esta cirugía, si bien las complicaciones asociadas al uso de las placas<sup>35</sup> junto a los buenos resultados publicados con la osteosíntesis percutánea con tornillos canulados hace pensar en esta última como la mejor opción y, además, permite realizar esta técnica de forma artroscópica.<sup>19</sup>

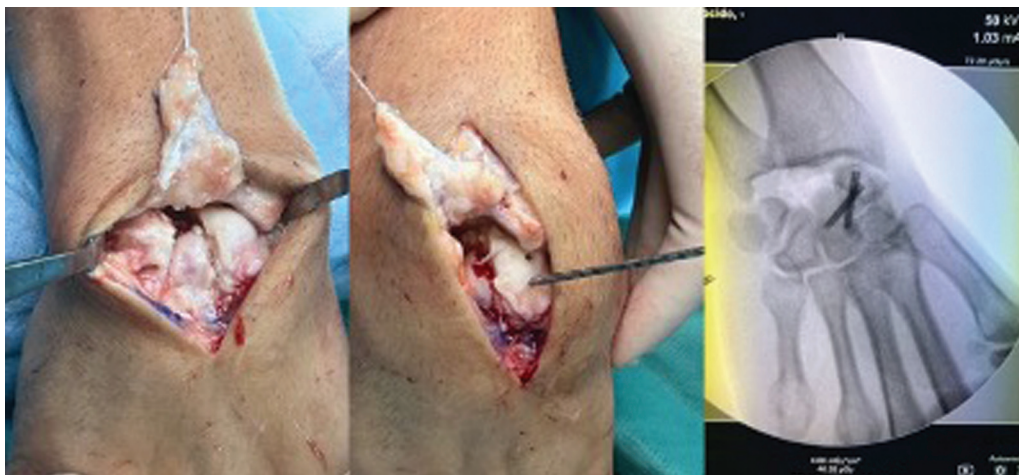Comparando esta técnica con la carppectomía proximal, presenta la ventaja de conservar la articulación radiolunar y mantener la altura del carpo, lo que permite mantener una mayor fuerza de puño en estos pacientes (80%). A pesar de que se necesitan mayores tiempos de inmovilización

postquirúrgica, el porcentaje de consolidación en series como la de Ashmead et al.,<sup>36</sup> con 100 pacientes operados, son altos (97%).

### Artrodesis Semilunar-Hueso Grande

La artrodesis semilunar-hueso grande es una variante de la artrodesis de cuatro esquinas en la que se mantienen sus ventajas, pero que minimiza sus inconvenientes, ya que el número de huesos a artrodesar es menor. por lo que existe un menor riesgo de aparición de complicaciones derivadas de estas fusiones. como son la pseudoartrosis o el fracaso del material utilizado (► **Figura 8**). Las indicaciones y contraindicaciones de la artrodesis semilunar-hueso grande son las mismas que las de la fusión de cuatro esquinas. En este procedimiento, al igual que la anterior, hay que realizar la escisión del escafoides (pudiendo también realizar escisión del piramidal) y posteriormente realizar la artrodesis propuesta<sup>37</sup> (► **Figura 12**).

Los resultados publicados respecto a consolidación ósea son comparables a los de la artrodesis de cuatro esquinas. Kirschenbaum et al.<sup>38</sup> y Viegas et al.<sup>39</sup> reportan una tasa alta



**Fig. 14** Artrodesis escafogrande. Colgajo capsular de base proximal, resección del semilunar y artrodesis escafogrande. A la derecha, control de escopia.

de no consolidación de esta artrodesis, que, según las series, puede llegar al 33%. Sin embargo, la artrodesis semilunar-hueso grande es un método alternativo efectivo para tratar las muñecas SLAC y SNAC, y presenta un rango medio de movilidad de la flexoextensión de 60°. Ferreres et al.<sup>40</sup> estudiaron 17 pacientes que habían sido tratados con una artrodesis semilunar-hueso grande después de un seguimiento de 8 a 12 años, y concluyeron que los resultados son similares a los de la fusión de cuatro esquinas, es técnicamente más sencilla de realizar y, además, puede mejorar la movilidad en la desviación radiocubital.<sup>41</sup>

Recientes estudios<sup>76</sup> sobre la inervación de los ligamentos radiopiramidales han dado relevancia a preservar el movimiento de la articulación semilunar-piramidal para mantener la propiocepción. De esta manera, si se combina la artrodesis semilunar-hueso grande con una excisión del piramidal además del escafoides, para ganar movilidad, el papel propioceptivo de los ligamentos radiopiramidales puede estar comprometido, por lo que habitualmente no lo hacemos.

### Artrodesis Escafo-Hueso Grande

La artrodesis escafo-hueso grande tiene como principales indicaciones la inestabilidad escafolunar crónica con subluxación rotatoria no reducible del escafoides, muñeca SLAC en etapa 1, si se añade una estiloidectomía radial, pseudoartrosis de escafoides, enfermedad de Kienböck avanzada y la inestabilidad mediocarpiana<sup>31</sup> (►Figuras 13-14). Por el contrario, las contraindicaciones serían alteraciones en la articulación radioescafoidea, pues realizar esta técnica quirúrgica agravaría su sintomatología.

Mecánicamente, es similar a la artrodesis escafo-trapecio-trapezoide (STT), en la que se realiza una modificación en la transmisión de cargas para descargar el semilunar y mantener una alineación carpiana normal, evitando la subluxación rotatoria del escafoides.<sup>42</sup> Los resultados reportados en la literatura nos muestran una mejoría predecible en el dolor y la fuerza de prensión. Esto se debe a la estabilización del escafoides y la reubicación de su polo proximal en relación con la fosa del escafoides en el radio.<sup>43</sup> Sin embargo, este procedimiento tiene como secuela

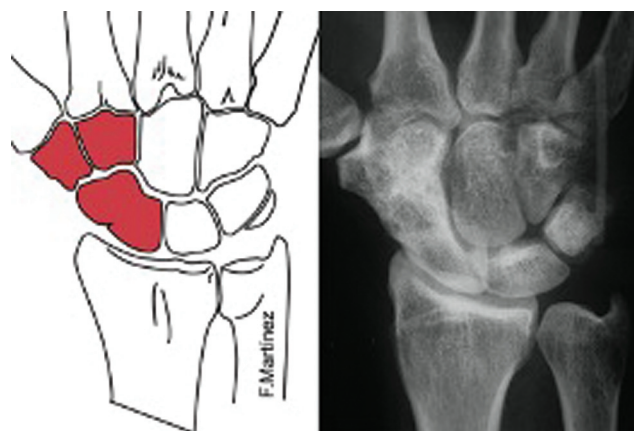
disminución del rango articular de la muñeca. Esta reducción es el resultado del bloqueo de los movimientos del escafoides respecto al grande durante los movimientos de la muñeca, especialmente en flexión y desviación radial.<sup>39</sup> Es fundamental realizar la artrodesis con un ángulo radioescafoideo entre 30 y 60°, para que permita realizar el 60% del movimiento de una muñeca sana y sea suficiente para las actividades de la vida diaria.<sup>44</sup>

Está descrita una tasa de pseudoartrosis entre el 0 y el 23%. La amplia superficie de contacto entre los dos huesos y la aportación de injerto óseo esponjoso permiten una buena consolidación en la mayoría de las ocasiones.<sup>45</sup> Ningún estudio proporciona datos que respalden el beneficio en términos de dolor y rango de movimiento de agregar de forma rutinaria estiloidectomía, aunque se recomienda para evitar el pinzamiento del escafoides y la osteoartritis sintomática.

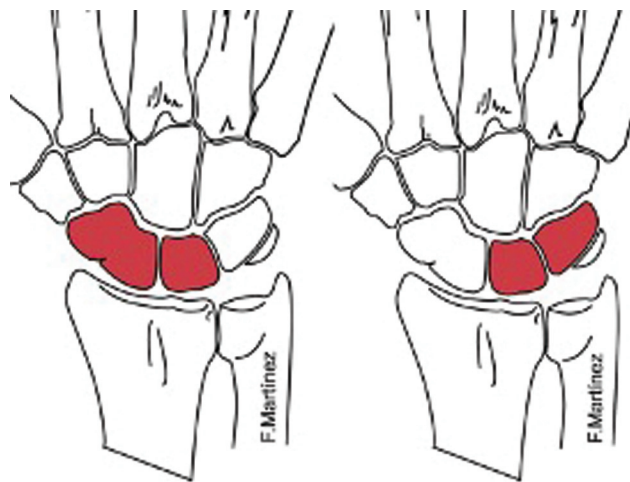
### Artrodesis Escafo-trapecio-trapezoide (STT)

La artrodesis STT, descrita por Watson y Hempton<sup>46</sup> en 1980, tiene como principales indicaciones la artrosis STT aislada, inestabilidad escafolunar crónica con subluxación rotatoria no reducible del escafoides y enfermedad de Kienböck avanzada<sup>31</sup> (►Figura 15). El objetivo de esta artrodesis es alterar la transferencia de carga a través de la articulación radiocarpiana al reducir las cargas transmitidas a la articulación radiolunar (aproximadamente entre un 35 y un 40%) y aumentar las cargas transmitidas a la articulación radioescafoidea (aproximadamente entre un 15 y un 20%). De manera similar, la articulación lunogrande se descarga (alrededor del 40%) y la articulación escafogrande se sobrecarga (alrededor del 140%). Sin embargo, produce una disminución del 30 al 40% en la flexoextensión y del 40 al 50% en la desviación radiocubital de la muñeca.<sup>47</sup>

Los resultados de la artrodesis STT son controvertidos. Diversos autores<sup>48</sup> reportan buenos resultados clínicos respecto a rango de movilidad, disminución de dolor y buena capacidad de prensión. Sin embargo, también se reportan<sup>49</sup> diversas complicaciones como la necrosis avascular, la



**Fig. 15** Artrodesis escafo-trapecio-trapezoide. A la derecha, se aprecia correcta fusión tras la retirada de las agujas.



**Fig. 16** A la izquierda, artrodesis escafolunar; a la derecha, artrodesis lunopiramidal.



inestabilidad carpiana progresiva, el pinzamiento estiloescafoideo y persistencia del dolor secundaria a la sobrecarga en el compartimento radioescafoideo. La tasa promedio de pseudoartrosis en estudios relevantes publicados oscila entre el 4% para Watson et al.<sup>50</sup> y el 31% para Goubier et al.<sup>49</sup>

Roger y Watson<sup>51</sup> encontraron una tasa de pinzamiento de estiloides del 33%. Este hecho lo atribuyeron a la limitación que presenta el escafoides para flexionar cuando se produce una desviación radial de la muñeca, lo que provoca un pinzamiento. Para reducir la artrosis secundaria y el impacto radioescafoideo, se aconseja fusionar el escafoides con una flexión de 40 a 60°, y realizar una estiloidectomía de radio. Otra posibilidad en la artritis consiste en resecar el polo distal del escafoides, con o sin artroplastia de interposición asociada, pudiéndose hacer este gesto mediante técnica artroscópica. El material más utilizado para la fijación ósea son las AK, aunque se pueden utilizar tornillos, grapas o placas.<sup>48</sup>

**Artrodesis Escafolunar**

Las principales indicaciones son la inestabilidad escafolunar en la disociación escafolunar, fractura no consolidada del polo proximal del escafoides o una pseudoartrosis de escafoides (►Figura 16). La bibliografía de resultados a largo plazo de este procedimiento es escasa,<sup>52</sup> pero se reporta dolor persistente en la muñeca y una alta tasa de pseudoartrosis, que en algunas series alcanza el 87%,<sup>52</sup> que está relacionado con el flujo vascular intraóseo retrógrado del escafoides proximal, la escasa superficie de contacto, y la dificultad de conseguir compresión a través de la zona de la fusión sin modificar la curvatura de la articulación mediocarpiana.<sup>24</sup> Actualmente, con los resultados clínicos y quirúrgicos obtenidos, no se puede aconsejar su empleo.

**Artrodesis Lunopiramidal**

La artrodesis aislada lunopiramidal (LP) está indicada en aquellos casos de inestabilidad crónica lunopiramidal sin deformidad de inestabilidad volar del segmento intercalado (*volar intercalated segment instability*, VISI, en inglés) asociada con dolor persistente en los que han fracasado otros procedimientos, o pacientes que han desarrollado cambios degenerativos incipientes (►Figura 16). Además,

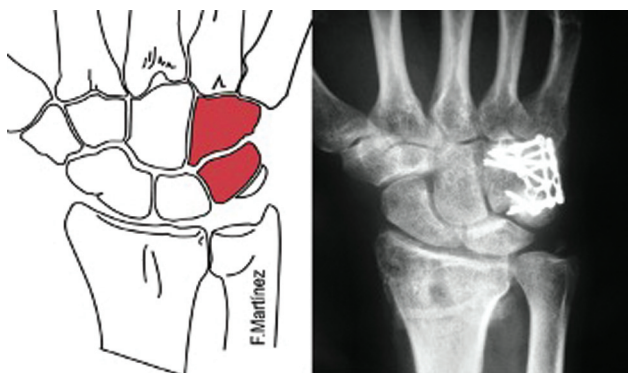


Fig. 17 Artrodesis piramidoganchoso.

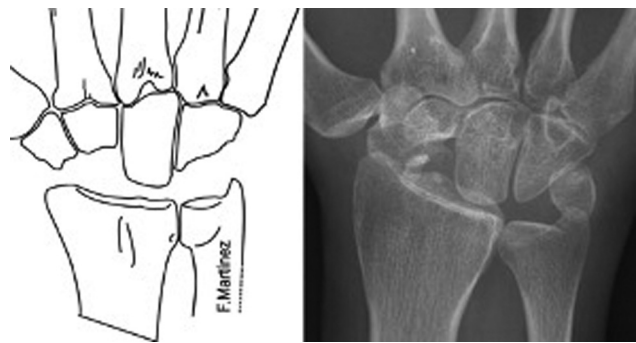


Fig. 18 Resección de la primera hilera del carpo.

también está indicada para casos raros de sinostosis degenerativa incompleta lunopiramidal.<sup>53</sup>

La artrodesis LP está basada en el hecho de que los pacientes con coalición LP congénita están normalmente asintomáticos, y que bajo circunstancias normales existe escaso movimiento entre ambos huesos, de manera que la artrodesis LP provoca una mínima pérdida de la movilidad.<sup>54</sup> Ambrose y Posner<sup>55</sup> teorizan que la fusión LP puede aumentar la presión sobre el complejo fibrocartílago triangular y la cabeza del cúbito, y derivar en un síndrome de impactación secundario.

El material utilizado para la fijación ósea puede ser AK,<sup>54,55</sup> un tornillo de compresión sin cabeza<sup>56</sup> o una grapa. Se aconseja aportar un injerto óseo dado el elevado riesgo de pseudoartrosis de hasta el 57% de los casos en la literatura.<sup>12,56</sup> Los resultados clínicos y funcionales son impredecibles y variables.<sup>54,56</sup> Por todo ello, así como por los mejores resultados reportados con otros procedimientos, la artrodesis LP debe utilizarse con precaución.

**Artrodesis Piramidoganchoso**

La artrodesis piramidoganchoso está indicada principalmente en el tratamiento de la inestabilidad carpiana cubital y en la inestabilidad lunopiramidal con deformidad VISI (►Figura 17). Al ser un procedimiento que limita la movilidad mediocarpiana, está contraindicado en aquellos pacientes con alteraciones radiocarpianas. Rao y Culver<sup>57</sup> muestran unos resultados óptimos para la inestabilidad mediocarpiana palmar, pues el 100% de los pacientes estaban asintomáticos, pero los resultados de la inestabilidad mediocarpiana dorsal son menos prometedores, y casi el 50% de los pacientes permanecieron con síntomas persistentes. Esta artrodesis aislada es rara, pues se prefiere la artrodesis de cuatro esquinas, que tiene una mayor tasa de unión y un rango de movimiento similar.

**Artrodesis Escafogrande**

La artrodesis escafogrande está indicada cuando existe artropatía que afecta las articulaciones escafogrande y lunogrande. Esto puede ocurrir después de una luxación transescafoferilunar, así como en casos de necrosis avascular del hueso grande,<sup>58</sup> aunque en la mayoría de las ocasiones la causa es idiopática. La artrodesis se realiza con tornillos o placas, y se suelen obtener buenos resultados,

particularmente para el alivio del dolor y una mejor estabilidad de la muñeca y de la fuerza de agarre.

### Resección de la Primera Hilera del Carpo

La resección de la primera hilera de los huesos del carpo es una técnica practicada desde comienzos del siglo XIX, que consiste en crear una nueva articulación radiocarpiana entre la superficie semilunar del radio y la cabeza del hueso grande (►Figura 18). Se trata de simplificar de forma funcional una articulación compleja que se encuentra en mal estado.<sup>59</sup> Es importante su indicación en caso de destrucción cartilaginosa radioescafolunar demasiado avanzada, para beneficiarse de cirugías conservadoras como en los estadios finales de Watson de muñeca SNAC o SLAC.<sup>60</sup>

Durante la intervención, que se lleva a cabo por abordaje dorsal, se resecan el escafoides, el semilunar y el piramidal, y se conserva el pisiforme. De esta forma, el hueso grande actuará como semilunar, estando la desviación radial limitada por el impacto entre el radio y el trapecio. De forma posoperatoria, se inmoviliza la articulación durante un breve periodo de tiempo (3 semanas). Son contraindicaciones relativas las artropatías inflamatorias y pacientes que realizan trabajos manuales pesados. Cuando la técnica fracasa, se puede realizar un rescate con artrodesis total con el único inconveniente de pérdida de altura del carpo.

No obstante, esta cirugía solo se debe realizar si el cartílago de la faceta semilunar del radio y la cabeza del hueso grande están conservados. Es necesario conocer que existirá una cierta incongruencia articular entre las superficies de contacto, y se producirán aumentos de presión articular y de traslación anteroposterior de la cabeza del hueso grande durante el movimiento, que pueden ocasionar una artropatía degenerativa a nivel radiológico, que puede no estar siempre clínicamente correlacionada.<sup>61</sup>

Como resultado, obtenemos una muñeca funcional en pocos meses para actividades sociales y trabajos de baja demanda. Se produce una disminución del dolor, preservando la movilidad y manteniendo una fuerza aceptable.<sup>62</sup> En comparación con la artrodesis de cuatro esquinas, se obtiene un mejor rango de movilidad y menores tasas de complicaciones, sin diferencias en la tasa de conversión a artrodesis total.<sup>63</sup>

En algunos centros se utiliza un implante de *resurfacing* a nivel de la cabeza de hueso grande, que muestra un rango de flexoextensión alcanzado promedio de 65°, desviación radiocubital de 45° y una funcionalidad adecuada medida con el la versión corta del cuestionario de Discapacidades del Brazo, Hombro y Mano (Quick Disabilities of the Arm, Shoulder and Hand, QuickDASH, en inglés), lo que significa una gran mejoría en comparación con los valores preoperatorios.<sup>64</sup> Además, con esta intervención se han reportado tasas de supervivencia a 20 años del 65%, con aproximadamente el 50% de los pacientes sin dolor, siendo peores los resultados en trabajadores manuales y jóvenes.<sup>65</sup>

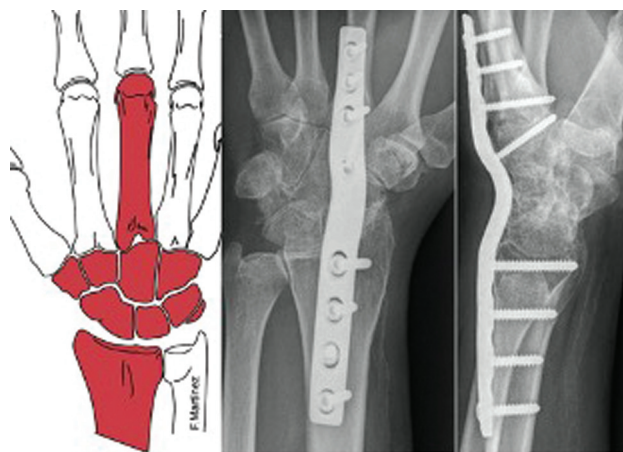


Fig. 19 Artrodesis total de muñeca con placa de ángulo fijo.

### Artrodesis Radiocarpiana Total

La artrosis radiocarpiana es el principal motivo de dolor, debilidad e incapacidad funcional en la muñeca, y su causa más frecuente son las fracturas de la extremidad distal del radio. El 20% de las fracturas ocasionan artrosis importante en las articulaciones radiocarpiana y/o radiocubital distal, y esta cifra aumenta hasta un 65% cuando se trata de fracturas intraarticulares.<sup>22</sup>

En pacientes activos, cuando el tratamiento conservador o las técnicas de preservación de movilidad fracasan, la artrodesis total de muñeca ha demostrado ser una opción válida de tratamiento primario o de rescate de artrodesis parciales. Este tratamiento permite aliviar el dolor y mejorar la función y la fuerza de prehensión.<sup>66</sup> Entre las principales indicaciones de esta técnica se encuentran la artrosis idiopática, artrosis postraumática, artropatías inflamatorias, parálisis cerebrales, lesiones del plexo braquial con muñecas inestables, deformidades congénitas, osteonecrosis de huesos del carpo (enfermedades de Preiser o Kienböck), muñeca SNAC

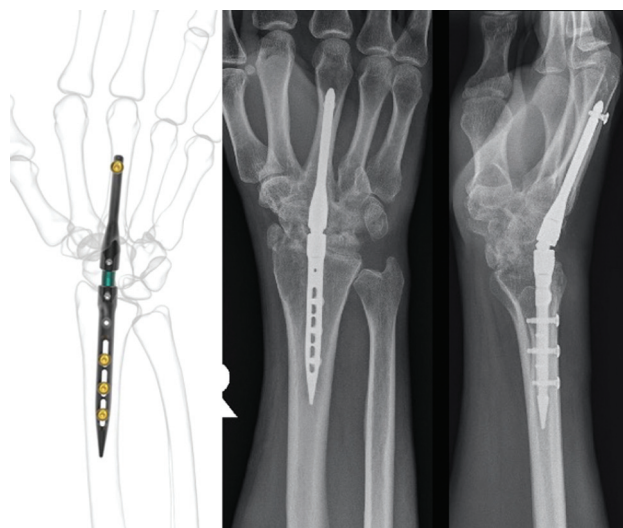
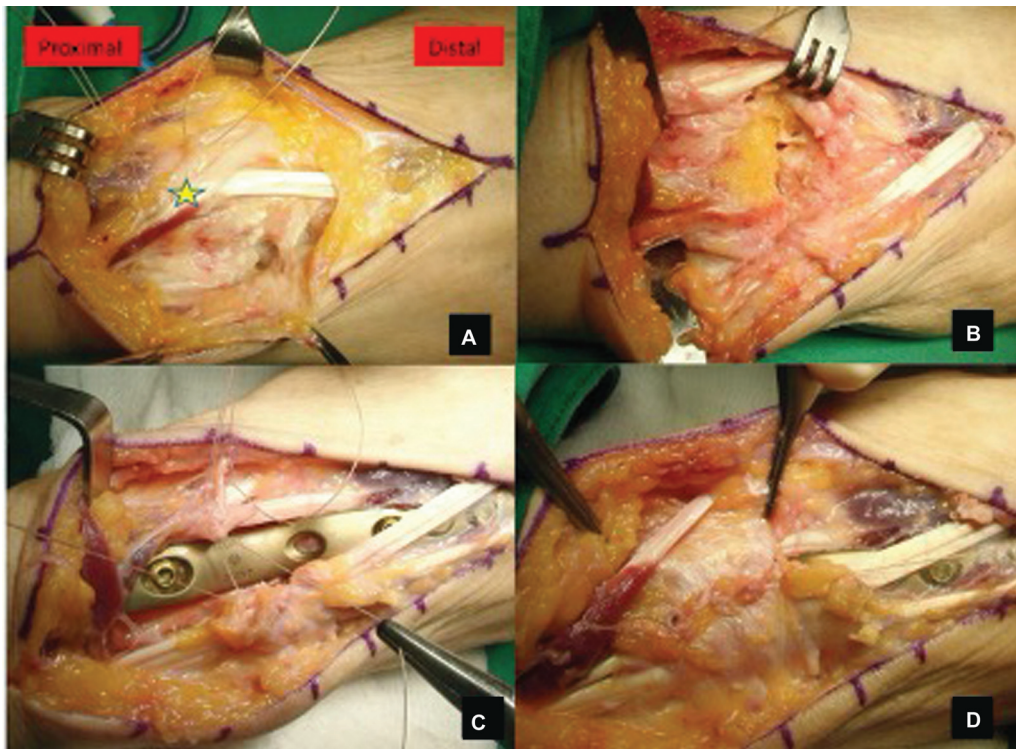


Fig. 20 Artrodesis total de muñeca con clavo centromedular.



**Fig. 21** (A) apertura del retináculo dorsal en tercera corredera (estrella sobre el extensor largo del pulgar); (B) exéresis de cartílago y aporte de injerto óseo; (C) estabilización con placa de ángulo fijo; y (D) cierre de retináculo no incluyendo el extensor largo del pulgar.

o SLAC, o se puede emplear como rescate de técnicas previas que han fracasado.<sup>67</sup>

La presencia de infección activa, los defectos de cobertura de partes blandas o el estado de fisas abiertas representan contraindicaciones absolutas para la cirugía. Como contraindicaciones relativas, no se recomienda la técnica en pacientes ancianos con baja demanda funcional (en los que la artroplastia puede ser la mejor alternativa) o en tetraplejia con patrones de movilidad y pinza modificados.

La técnica clásica consiste en la fijación de las articulaciones radiocarpiana y mediocarpiana mediante una placa dorsal (► **Figura 19**) o clavo centromedular (► **Figura 20**), que se extiende desde el tercio distal del radio hasta el tercer metacarpiano. Se realiza por abordaje longitudinal dorsal sobre el tubérculo de Lister con apertura del retináculo dorsal a través del tercer compartimento (► **Figura 21**). El extensor largo del pulgar se dejará en el cierre entre el tejido celular subcutáneo y el retináculo extensor para evitar roce con la placa y ruptura. La capsulotomía se puede hacer en «H», con dos colgajos capsulares radial y cubital que luego servirán para proteger la placa en la zona carpiana; tras exéresis del cartílago, se aconseja relleno de injerto que se puede extraer del radio o de la cresta ilíaca. En la actualidad, existen placas dorsales premoldeadas de ángulo fijo, que permiten facilitar la cirugía con pequeña extensión, colocándose en el eje radio-escafo-semilunar-grande-tercer metacarpiano; por su estabilidad mecánica, no suelen necesitar inmovilización postoperatoria.<sup>68</sup>

Existe cierta controversia en la fusión de la articulación carpometacarpiana del tercer radio. Para algunos autores,<sup>69</sup> no

se debe fusionar, ya que puede ser un lugar de complicaciones frecuentes y motivo de dolor tras la retirada de la placa. Preservar dicha articulación permite preservar un pequeño grado de movilidad de la mano de 7° de flexoextensión, 4° de desviación radiocubital y 5° de pronosupinación.<sup>69</sup> Conservar la movilidad carpometacarpiana en el contexto de una artrodesis total puede mejorar la fuerza de agarre y de hacer el puño, mientras que, como contrapartida, puede producirse hipermovilidad y dolor por sobrecarga de dicha articulación en una muñeca fusionada.<sup>70</sup> A su vez, existe división en relación con la posición que debe adoptar la mano. Normalmente, se coloca la muñeca en ligera dorsiflexión y desviación cubital para optimizar el poder de agarre. En individuos con afectación bilateral, la mano no dominante se debe colocar en 5 a 10° de flexión para facilitar el aseo perineal.<sup>71</sup>

La artrodesis total de muñeca estabiliza la articulación radiocarpiana, elimina el dolor de la muñeca, y permite que las articulaciones vecinas, tanto proximales como distales, puedan realizar las funciones de puño y palma de la mano, así como un correcto desarrollo de la cadena cinemática del miembro superior, pero hay que considerar que los pacientes reportan problemas para la higiene personal y para trabajar en espacios reducidos. No obstante, pese a cierto grado de limitación esperable, los pacientes reportan altos niveles de satisfacción a largo plazo.<sup>72</sup>

Si bien el procedimiento estándar se realiza de forma abierta, también se puede llevar a cabo mediante artroscopia con menor daño para los compartimentos extensores y un mejor resultado cosmético. Según la técnica de Nazerani et al.,<sup>73</sup> se puede desbridar el cartílago a través de los portales radiocarpianos y mediocarpianos y fijar las articulaciones

mediante cuatro tornillos canulados autorroscantes de forma percutánea, bajo control fluoroscópico.

Alternativamente, en pacientes reumáticos y con pobre recubrimiento de tejidos blandos, se recomiendan los sistemas intramedulares. Generalmente se pueden emplear pines o clavos intramedulares de bloqueo.<sup>74</sup> Con este último método de fijación intramedular, se han reportado elevadas tasas de fusión, que llegan al 100% en algunas series, pero también altas tasas de revisión, especialmente debido a la migración del tornillo distal.<sup>75</sup>

Entre las complicaciones más comunes que pueden ocurrir se encuentran el fallo de los implantes, las roturas tendinosas y las fracturas perimplantes. Por otra parte, algunos pacientes no se acostumbran a una muñeca no móvil y siguen presentando una función reducida y dolor persistente. Por ello, siempre que sea posible, debe ofrecerse la cirugía de preservación del movimiento antes de la artrodesis total. Y entre las técnicas de fijación total, el cirujano debe realizar una correcta indicación y contemplar los riesgos y beneficios de cada alternativa para cada paciente individual.<sup>67</sup>

#### Conflicto de Intereses

Los autores no tienen conflicto de intereses que declarar.

#### Referencias

- Palmer AK, Werner FW, Murphy D, Glisson R. Functional wrist motion: a biomechanical study. *J Hand Surg Am* 1985;10(01):39–46
- Ryu JY, Cooney WP III, Askew LJ, An KN, Chao EY. Functional ranges of motion of the wrist joint. *J Hand Surg Am* 1991;16(03):409–419
- Nelson DL. Functional wrist motion. *Hand Clin* 1997;13(01):83–92
- Adams BD, Grosland NM, Murphy DM, McCullough M. Impact of impaired wrist motion on hand and upper-extremity performance(1). *J Hand Surg Am* 2003;28(06):898–903
- Berger RA, Bishop AT, Bettinger PC. New dorsal capsulotomy for the surgical exposure of the wrist. *Ann Plast Surg* 1995;35(01):54–59
- Hagert E, Ferreres A, Garcia-Elias M. Nerve-sparing dorsal and volar approaches to the radiocarpal joint. *J Hand Surg Am* 2010;35(07):1070–1074
- Watson HK, Goodman ML, Johnson TR. Limited wrist arthrodesis. Part II: Intercarpal and radiocarpal combinations. *J Hand Surg Am* 1981;6(03):223–233
- Baur EM. Arthroscopic-Assisted Partial Wrist Arthrodesis. *Hand Clin* 2017;33(04):735–753
- de Villeneuve Bargemon JB, Peras M, Hasegawa H, Levadoux M. Arthroscopic Scaphocapitate Fusion: Surgical Technique. *Arthrosc Tech* 2022;11(07):e1289–e1294
- Ho PC. Arthroscopic partial wrist fusion. *Tech Hand Up Extrem Surg* 2008;12(04):242–265
- Siegel JM, Ruby LK. A critical look at intercarpal arthrodesis: review of the literature. *J Hand Surg Am* 1996;21(04):717–723
- Vandesande W, De Smet L, Van Ransbeeck H. Lunotriquetral arthrodesis, a procedure with a high failure rate. *Acta Orthop Belg* 2001;67(04):361–367
- Hastings II H, Weiss AP, Quenzer D, Wiedeman GP, Hanington KR, Strickland JW. Arthrodesis of the wrist for post-traumatic disorders. *J Bone Joint Surg Am* 1996;78(06):897–902
- Gordon LH, King D. Partial wrist arthrodesis for old un-united fractures of the carpal navicular. *Am J Surg* 1961;102(03):460–464
- Kobayashi M, Berger RA, Nagy L, et al. Normal kinematics of carpal bones: a three-dimensional analysis of carpal bone motion relative to the radius. *J Biomech* 1997;30(08):787–793
- Bain GI, Watts AC. The outcome of scaphoid excision and four-corner arthrodesis for advanced carpal collapse at a minimum of ten years. *J Hand Surg Am* 2010;35(05):719–725
- Calfee RP, Leventhal EL, Wilkerson J, Moore DC, Akelman E, Crisco JJ. Simulated radioscapholunate fusion alters carpal kinematics while preserving dart-thrower's motion. *J Hand Surg Am* 2008;33(04):503–510
- Kraisarin J, Dennison DG, Berglund LJ, An KN, Shin AY. Biomechanical comparison of three fixation techniques used for four-corner arthrodesis. *J Hand Surg Eur Vol* 2011;36(07):560–567
- Ozyurekoglu T, Türker T. Results of a method of 4-corner arthrodesis using headless compression screws. *J Hand Surg Am* 2012;37(03):486–492
- Holleran AM, Quigley RJ, Rafijah GH, Lee TQ. Radioscapholunate arthrodesis with excision of the distal scaphoid: comparison of contact characteristics to the intact wrist. *J Hand Surg Am* 2013;38(04):706–711
- Inoue G, Tamura Y. Radiolunate and radioscapholunate arthrodesis. *Arch Orthop Trauma Surg* 1992;111(06):333–335
- Knirk JL, Jupiter JB. Intra-articular fractures of the distal end of the radius in young adults. *J Bone Joint Surg Am* 1986;68(05):647–659
- Strauch RJ. Scapholunate advanced collapse and scaphoid nonunion advanced collapse arthritis—update on evaluation and treatment. *J Hand Surg Am* 2011;36(04):729–735
- Watson HK, Ballet FL. The SLAC wrist: scapholunate advanced collapse pattern of degenerative arthritis. *J Hand Surg Am* 1984;9(03):358–365
- Biswas D, Wysocki RW, Cohen MS, Fernandez JJ. Radioscapholunate arthrodesis with compression screws and local autograft. *J Hand Surg Am* 2013;38(04):788–794
- Linscheid RL, Dobyns JH. Radiolunate arthrodesis. *J Hand Surg Am* 1985;10(6 Pt 1):821–829
- Motomiya M, Iwasaki N, Minami A, Matsui Y, Urita A, Funakoshi T. Clinical and radiological results of radiolunate arthrodesis for rheumatoid arthritis: 22 wrists followed for an average of 7 years. *J Hand Surg Am* 2013;38(08):1484–1491
- Bain GI, McGuire DT. Decision making for partial carpal fusions. *J Wrist Surg* 2012;1(02):103–114
- Krimmer H, Krapohl B, Sauerbier M, Hahn P. [Post-traumatic carpal collapse (SLAC- and SNAC-wrist)—stage classification and therapeutic possibilities]. *Handchir Mikrochir Plast Chir* 1997;29(05):228–233
- Neubrech F, Mühldorfer-Fodor M, Pillukat T, Schoonhoven Jv, Prommersberger KJ. Long-term results after midcarpal arthrodesis. *J Wrist Surg* 2012;1(02):123–128
- Watson HK, Weinzweig J, Guidera PM, Zepieri J, Ashmead D. One thousand intercarpal arthrodeses. *J Hand Surg [Br]* 1999;24(03):307–315
- Cohen MS, Kozin SH. Degenerative arthritis of the wrist: proximal row carpectomy versus scaphoid excision and four-corner arthrodesis. *J Hand Surg Am* 2001;26(01):94–104
- Laulan J, Marteau E, Bacle G. Wrist osteoarthritis. *Orthop Traumatol Surg Res* 2015;101(01):S1–S9
- Kadji O, Duteille F, Dautel G, Merle M. [Four bone versus capitulate limited carpal fusion. Report of 40 cases]. *Chir Main* 2002;21(01):5–12
- Shindle MK, Burton KJ, Weiland AJ, Domb BG, Wolfe SW. Complications of circular plate fixation for four-corner arthrodesis. *J Hand Surg Eur Vol* 2007;32(01):50–53
- Ashmead D IV, Watson HK, Damon C, Herber S, Paly W. Scapholunate advanced collapse wrist salvage. *J Hand Surg Am* 1994;19(05):741–750

- 37 Delattre O, Dupont P, Reau AF, Rouvillain JL, Mousselard H, Catonné Y [Shortening arthrodesis of three wrist bones]. *Ann Chir Main Memb Super* 1997;16(04):292-299
- 38 Kirschenbaum D, Schneider LH, Kirkpatrick WH, Adams DC, Cody RP. Scaphoid excision and capitolunate arthrodesis for radioscaphoid arthritis. *J Hand Surg Am* 1993;18(05):780-785
- 39 Viegas SF, Patterson RM, Peterson PD, et al. Evaluation of the biomechanical efficacy of limited intercarpal fusions for the treatment of scapho-lunate dissociation. *J Hand Surg Am* 1990;15(01):120-128
- 40 Ferreres A, Garcia-Elias M, Plaza R. Long-term results of lunocapitate arthrodesis with scaphoid excision for SLAC and SNAC wrists. *J Hand Surg Eur Vol* 2009;34(05):603-608
- 41 van Riet RP, Bain GI. Three-corner wrist fusion using memory staples. *Tech Hand Up Extrem Surg* 2006;10(04):259-264
- 42 Moy OJ, Peimer CA. Scaphocapitate fusion in the treatment of Kienböck's disease. *Hand Clin* 1993;9(03):501-504
- 43 Luegmair M, Saffar P. Scaphocapitate arthrodesis for treatment of scapholunate instability in manual workers. *J Hand Surg Am* 2013;38(05):878-886
- 44 Minamikawa Y, Peimer CA, Yamaguchi T, Medige J, Sherwin FS. Ideal scaphoid angle for intercarpal arthrodesis. *J Hand Surg Am* 1992;17(02):370-375
- 45 Delétang F, Segret J, Dap F, Dautel G. Chronic scapholunate instability treated by scaphocapitate fusion: a midterm outcome perspective. *Orthop Traumatol Surg Res* 2011;97(02):164-171
- 46 Watson HK, Hempton RF. Limited wrist arthrodeses. I. The triscaphoid joint. *J Hand Surg Am* 1980;5(04):320-327
- 47 Gellman H, Kauffman D, Lenihan M, Botte MJ, Sarmiento A. An in vitro analysis of wrist motion: the effect of limited intercarpal arthrodesis and the contributions of the radiocarpal and midcarpal joints. *J Hand Surg Am* 1988;13(03):378-383
- 48 Cholley-Rouilleau M, Dap F, Dautel G, Athlani L. Scaphotrapeziotrapezoid arthrodesis for isolated osteoarthritis: results at a mean 8 years' follow-up. *Hand Surg Rehabil* 2021;40(05):602-608
- 49 Goubier JN, Bauer B, Alnot JY, Teboul F. Traitement de l'arthrose scaphotrapézotrapézoidienne isolée par arthrodesè scaphotrapézotrapézoidienne: une série de 13 cas. *Chir Main* 2006;25(05):179-184
- 50 Watson HK, Wollstein R, Joseph E, Manzo R, Weinzwieg J, Ashmead D IV. Scaphotrapeziotrapezoid arthrodesis: a follow-up study. *J Hand Surg Am* 2003;28(03):397-404
- 51 Rogers WD, Watson HK. Radial styloid impingement after triscaphe arthrodesis. *J Hand Surg Am* 1989;14(2 Pt 1):297-301
- 52 Zubairy AI, Jones WA. Scapholunate fusion in chronic symptomatic scapholunate instability. *J Hand Surg [Br]* 2003;28(04):311-314
- 53 Kirschenbaum D, Coyle MP, Leddy JP. Chronic lunotriquetral instability: diagnosis and treatment. *J Hand Surg Am* 1993;18(06):1107-1112
- 54 Guidera PM, Watson HK, Dwyer TA, Orlando G, Zeppieri J, Yasuda M. Lunotriquetral arthrodesis using cancellous bone graft. *J Hand Surg Am* 2001;26(03):422-427
- 55 Ambrose L, Posner MA. Lunate-triquetral and midcarpal joint instability. *Hand Clin* 1992;8(04):653-668
- 56 Sennwald GR, Fischer M, Mondl P. Lunotriquetral arthrodesis. A controversial procedure. *J Hand Surg [Br]* 1995;20(06):755-760
- 57 Sb R, Je C. Triquetrohamate arthrodesis for midcarpal instability. *The Journal of hand surgery [Internet]*. julio de 1995 [citado 21 de marzo de 2024];20(4). Disponible en: <https://pubmed.ncbi.nlm.nih.gov/7594284/>
- 58 Milliez PY, Kinh Kha H, Allieu Y, Thomine JM. [Idiopathic aseptic osteonecrosis of the capitate bone. Literature review apropos of 3 new cases]. *Int Orthop* 1991;15(02):85-94
- 59 Alnot JY, Apredoaei C, Frot B. Resection of the proximal row of the carpus. A review of 45 cases. *Int Orthop* 1997;21(03):145-150
- 60 Lane R, Tafti D, Varacallo M. Scapholunate Advanced Collapse. En: *StatPearls [Internet]*. Treasure Island (FL): StatPearls Publishing; 2024 [citado 17 de marzo de 2024]. Disponible en: <http://www.ncbi.nlm.nih.gov/books/NBK537124/>
- 61 Tang P, Wei DH, Ueba H, Gardner TR, Rosenwasser MP. Scaphoid excision and 4-bone arthrodesis versus proximal row carpectomy: a comparison of contact biomechanics. *J Hand Surg Am* 2012;37(09):1861-1867
- 62 Welby F, Alnot JY. La résection de la première rangée des os du carpe: poignet post-traumatique et maladie de Kienböck. *Chir Main* 2003;22(03):148-153
- 63 Chammas PE, Hadouiri N, Chammas M, et al. Proximal row carpectomy generates better mid- to long-term outcomes than four-corner arthrodesis for post-traumatic wrist arthritis: A meta-analysis. *Orthop Traumatol Surg Res* 2022;108(07):103373
- 64 Pelet H, Delgove A, Morchikh A, et al. Long-term results of first row carpectomy with proximal capitate resurfacing using a pyrocarbon implant. *J Hand Surg Eur Vol* 2023;48(06):561-565
- 65 Wall LB, Didonna ML, Kiefhaber TR, Stern PJ. Proximal row carpectomy: minimum 20-year follow-up. *J Hand Surg Am* 2013;38(08):1498-1504
- 66 Berber O, Garagnani L, Gidwani S. Systematic Review of Total Wrist Arthroplasty and Arthrodesis in Wrist Arthritis. *J Wrist Surg* 2018;7(05):424-440
- 67 Rodriguezmerchan EC, Tabeayo Alvarez E, Shojaei B, Kachooei A. Total Wrist Arthrodesis: An Update on Indications Technique and Outcomes. *ABJS* 2023;11(03):
- 68 Lulan J, Bacle G, de Bodman C, et al. The arthritic wrist. II—the degenerative wrist: indications for different surgical treatments. *Orthop Traumatol Surg Res* 2011;97(04):S37-S41
- 69 El-Shennawy M, Nakamura K, Patterson RM, Viegas SF. Three-dimensional kinematic analysis of the second through fifth carpometacarpal joints. *J Hand Surg Am* 2001;26(06):1030-1035
- 70 Owen DH, Perriman DM, Policinski I, Damiani M, Smith PN, Roberts CJ. Total wrist arthrodesis with and without arthrodesis of the carpoMetacarpal joint (WAWWAM): study protocol. *BMC Musculoskelet Disord* 2021;22(01):766
- 71 Hayden RJ, Jebson PJJ. Wrist arthrodesis. *Hand Clin* 2005;21(04):631-640
- 72 Smith MB, Stirling PHC, McEachan JE. Long-term functional outcomes after total wrist arthrodesis. *Hand Surg Rehabil* 2022;41(05):595-598
- 73 Nazerani S, Nazerani T, Molayem A, Keramati MR. A Modified Surgical Technique for Minimally Invasive Arthroscopic Total Wrist Fusion. *J Wrist Surg* 2019;8(01):84-88
- 74 Orbay JL, Feliciano E, Orbay C. Locked intramedullary total wrist arthrodesis. *J Wrist Surg* 2012;1(02):179-184
- 75 Walker MR, Hoben GM, Best CM, Daley RA. Early Experience With Locked Intramedullary Wrist Arthrodesis. *J Hand Surg Am* 2021;46(07):620.e1-620.e6
- 76 Lluch A, Salvà G, Esplugas M, Llusà M, Hagert E, Garcia-Elias M. El papel de la propiocepción y el control neuromuscular en las inestabilidades del carpo. *Revista Iberoamericana de Cirugía de la Mano* 2015;43(01):70-78