




Artrodese total do punho: Um teste pré-operatório para prever resultados funcionais

Total Wrist Arthrodesis: A Preoperative Test to Predict Functional Outcomes

Bruno Adona Ribeiro¹ Yuri Souza Zillig¹ Luis Guilherme Rosifini Alves Rezende¹ Filipe Jun Shimaoka¹
Luiz Garcia Mandarano-Filho¹  Nilton Mazzer¹

¹Cirurgião ortopedista da Divisão de Mão do Departamento de Ortopedia e Anestesiologia do Hospital das Clínicas da Faculdade de Medicina de Ribeirão Preto, Universidade de São Paulo, Ribeirão Preto, SP, Brazil

Endereço para correspondência Luis Guilherme Rosifini Alves Rezende, Department of Orthopaedics and Anesthesiology, Hospital of Clinics of the Ribeirao Preto Medical School, University of Sao Paulo, 3900 Bandeirantes, Avenue, 14048900. Ribeirao Preto, Sao Paulo, Brazil (e-mail: lgrezende@usp.br).

Rev Bras Ortop 2023;58(5):e766–e770.

Resumo

Objetivo O estudo tem como objetivo demonstrar um método de avaliação para prever o sucesso funcional da artrodese total do punho (ATP) e auxiliar na sua indicação.

Métodos Um estudo prospectivo incluindo dez pacientes submetidos a ATP por artrite pós-traumática. Os critérios de exclusão foram pacientes que perderam o acompanhamento pós-operatório ou informações incompletas no prontuário. A avaliação funcional objetiva (força de preensão manual, pinça de três pontos, pinça lateral e pinça polpa-a-polpa) e a avaliação funcional subjetiva (DASH, PRWE, EVA) foram avaliadas em 3 momentos diferentes: (1) Antes da cirurgia sem anestesia articular, (2) Antes da cirurgia sob anestesia articular e (3) 12 semanas após o procedimento cirúrgico.

Resultados Houve aumento da força de preensão palmar nas três medidas de pinça após o alívio da dor, tanto após a anestesia articular quanto após a consolidação da artrodese ($p < 0,05$). Nas comparações entre as avaliações subjetivas (DASH, PRWE e VAS), os pacientes tiveram melhores escores na avaliação pós-operatória após 12 semanas ($p < 0,05$). Não houve diferença estatística ao comparar os valores médios de força encontrados após a anestesia e após 12 semanas de ATP.

Palavras-chave

- ▶ articulação do punho
- ▶ artrodese
- ▶ punho

Abstract

Objective The study aims to demonstrate an evaluation method to predict the functional success of total wrist arthrodesis (TWA) and assist its indication.

Trabalho desenvolvido no Departamento de Ortopedia, Traumatologia e Anestesiologia do Hospital das Clínicas da Faculdade de Medicina de Ribeirão Preto da Universidade de São Paulo, São Paulo, SP, Brasil.

recebido
17 de Maio de 2022
aceito
08 de Novembro de 2022

DOI <https://doi.org/10.1055/s-0043-1771002>
ISSN 0102-3616.

© 2023. Sociedade Brasileira de Ortopedia e Traumatologia. All rights reserved.

This is an open access article published by Thieme under the terms of the Creative Commons Attribution-NonDerivative-NonCommercial-License, permitting copying and reproduction so long as the original work is given appropriate credit. Contents may not be used for commercial purposes, or adapted, remixed, transformed or built upon. (<https://creativecommons.org/licenses/by-nc-nd/4.0/>)

Thieme Revinter Publicações Ltda., Rua do Matoso 170, Rio de Janeiro, RJ, CEP 20270-135, Brazil

Methods A prospective study including ten patients submitted to (TWA) posttraumatic arthritis. Exclusion criteria were patients who lost postoperative follow-up or incomplete information in the medical record. The objective functional assessment (handgrip strength, three-point pinch, lateral pinch and pulp-pulp pinch) and the subjective functional assessment (DASH, PRWE, EVA) were evaluated in 3 different periods: (1) Before surgery without articular anesthesia, (2) Before surgery under articular anesthesia and (3) 12 weeks after the surgical procedure.

Results There was an increase in handgrip strength in all three pinches measurements after pain relief, both after joint anesthesia and after the consolidation of the arthrodesis ($p < 0.05$). In the comparisons between the subjective evaluations (DASH, PRWE and VAS), the patients had better scores in the postoperative evaluation after 12 weeks ($p < 0.05$). There was no statistical difference when comparing the mean strength values found after anesthesia and after 12 weeks of TWA.

Conclusion the outcomes could propose an assessment protocol for patients with indication for TWA, in which patients with good response to intra-articular anesthetic infiltration would benefit from the effects of the surgical procedure.

Keywords

- ▶ arthrodesis
- ▶ wrist joint
- ▶ wrist

Introdução

Seja para atividades de força ou de precisão, o uso funcional da mão depende de um pulso estável e indolor. Instabilidade e dor implicam comprometimento da função e requerem tratamento.¹ A artrodese total do punho (ATP) é um procedimento bem estabelecido que resulta em alívio previsível da dor e função satisfatória em pacientes com patologias inflamatórias, degenerativas e pós-traumáticas.²

A principal indicação para ATP é o indivíduo ativo que sofre de artrite radiocarpal e mediocarpal, permanecendo sintomático após tratamento conservador e sem indicação de procedimentos que preservem a mobilidade do punho.

Pacientes submetidos a ATP apresentam diminuição da dor e melhora da força de preensão e qualidade de vida. É razoável pensar que a dor seja uma das causas da diminuição da força de preensão do membro acometido e, consequentemente, aumente o risco de o paciente apresentar disfunção em tarefas rotineiras.

Este estudo visa demonstrar um novo método de avaliação, que consiste na análise objetiva da força de preensão manual e pinças após bloqueio intra-articular com anestésico, para prever o sucesso funcional da ATP e auxiliar na sua indicação. Também informar ao paciente uma previsão do resultado da cirurgia.

Métodos

Este estudo foi aprovado pelo nosso conselho de ética institucional (CAAE 34609220.6.0000.5440). Os pacientes e sua família foram informados de que os dados do caso seriam enviados para publicação e deram seu consentimento.

Vinte pacientes com indicação de artrodese total do punho foram avaliados prospectivamente. Os critérios de inclusão foram pacientes com artrite pós-traumática no punho. Os critérios de exclusão foram pacientes que perderam o acompanhamento pós-operatório ou informações

incompletas no prontuário. Assim, apenas dez pacientes foram elegíveis para este estudo. O poder estatístico foi analisado e adequado ao tamanho da amostra, sendo necessário para dez pacientes para um intervalo de confiança de 95% (McNemar's Z-test, 1-Sided).

A avaliação funcional do punho foi realizada em três momentos: (1) antes da cirurgia sem anestesia articular; (2) antes da cirurgia sob anestesia articular; (3) e após pelo menos 12 semanas após o procedimento cirúrgico.

Avaliação Clínica

A avaliação funcional consistiu na aplicação da Escala Visual Analógica (EVA), Patient Rated Wrist Evaluation (PRWE) 37 e Disfunções do Braço, Ombro e Mão (DASH) 38 (Anexos I e II). O teste de força de preensão manual e três pinças digitais (polpa-a-polpa, lateral e tripé) foram realizados com um medidor de pinça (→ Fig. 1).

Anestesia da Articulação Radiocarpal

Após a identificação do tubérculo de Lister na superfície dorsal do rádio e, entre o terceiro e o quarto compartimento extensor, aproximadamente 1cm distal ao tubérculo, um ponto mole corresponde ao local onde a agulha foi inserida na articulação. A seguir, 5ml de lidocaína a 1% sem vasoconstritor foi aplicada na articulação radiocárpica do punho acometido.

Técnica Operatória

As cirurgias foram todas realizadas pelo mesmo cirurgião (segundo autor). A técnica cirúrgica não foi diferente da comumente utilizada no procedimento e amplamente descrita na literatura.²⁻⁴

Sob anestesia (plexo braquial regional, inalatória geral ou combinada), o punho acometido foi submetido ao procedimento por meio de uma incisão longitudinal dorsal, abrindo-se o retináculo extensor, entre o 3° e o 4° compartimentos. A cápsula articular foi incisada longitudinalmente e o

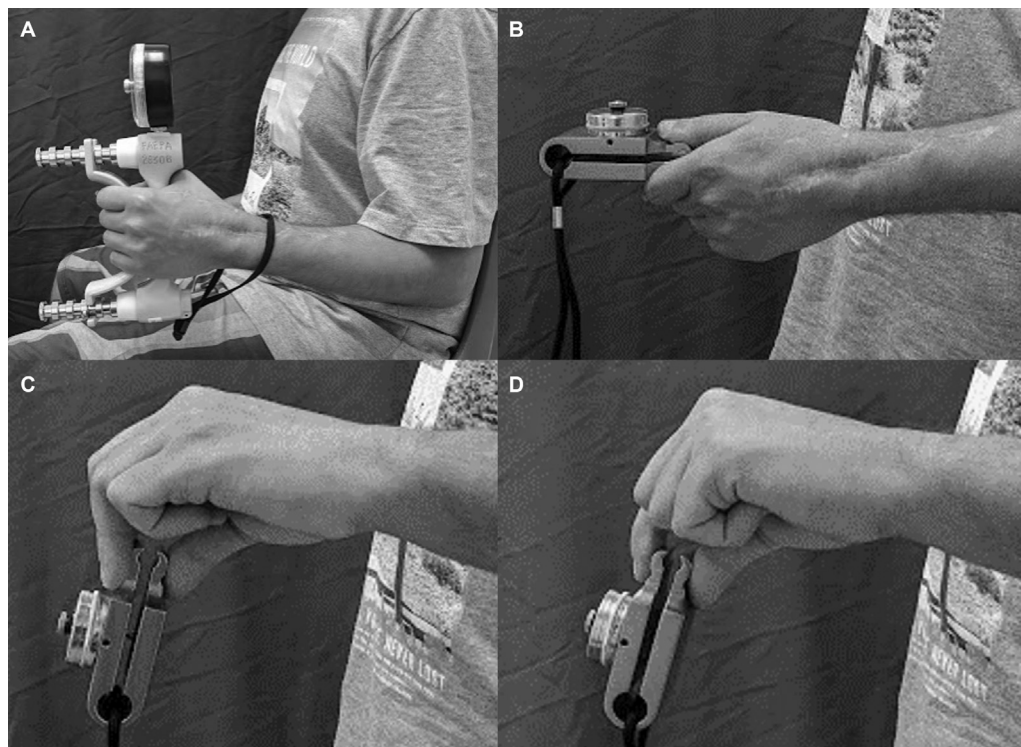


Fig. 1 Avaliação pré-operatória. A. Dinamômetro de prensão manual. B. Pinça lateral. C. Pinça do tripé. D. Pinça polpa-a-polpa.

tubérculo de Lister foi ressecado para ser usado como enxerto ósseo. As superfícies articulares entre o rádio, escáfoide, semilunar e capitado são cuidadosamente removidas, evitando ressecção excessiva do osso esponjoso subcondral. A placa de titânio de baixo contato para artrodese do punho (TechImport®, Rio Claro, São Paulo, Brasil) foi colocada e fixada de acordo com a técnica de compressão dinâmica.

Pós-operatório

Uma imobilização gessada foi colocada após a cirurgia. Os pontos foram retirados em 10-14 dias; a imobilização foi então trocada por uma órtese de punho por dez semanas. Durante esse tempo, foi permitido ao paciente flexão e extensão passiva e ativa dos dedos e pronação e supinação do punho e antebraço. Avaliamos as imagens radiográficas quinzenalmente, e os exercícios de força foram introduzidos somente após a confirmação radiográfica da consolidação da artrodese.

Um valor de p bicaudal inferior a 0,05 foi considerado estatisticamente significativo. Todas as análises foram realizadas usando SPSS para Os X, versão 22.0.0 (SPSS, IBM Corp., NY).

Resultados

Doze pacientes submetidos à artrodese do punho foram incluídos (► **Fig. 2**). Dois deles foram excluídos por faltarem às consultas de acompanhamento. Os dados foram obtidos por meio de avaliações dos dez pacientes. A ► **Tabela 1** inclui toda a força média (em Kgf) medida e consiste na avaliação do membro não acometido, que apresenta, em média, mais que o dobro da força na prensão palmar do punho doente antes da cirurgia.

A força de prensão e pinça aumentou após o alívio da dor. Em todos os parâmetros avaliados, o aumento de força mais expressivo ocorreu sob efeito do anestésico, apresentando diferença estatística quando comparado ao estado antes do bloqueio para prensão palmar (Teste T de Student: $p = 0,022$), pinça tripé (Teste T de Student: $p = 0,007$), pinça lateral (Teste T de Student: $p = 0,007$) e pinça polpa-a-polpa (Teste T de Student: $p = 0,006$). Ao comparar as avaliações pré-operatórias sem anestesia com os resultados obtidos 12 semanas após o procedimento cirúrgico, os pacientes apresentaram melhora substancial na avaliação subjetiva (DASH,

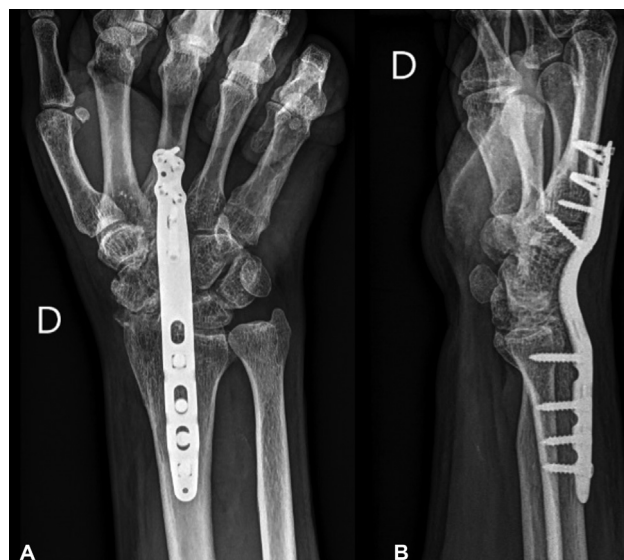


Fig. 2 Artrodese Total do Punho. A. Vista anteroposterior. B. Vista lateral.

Tabela 1 Médias de força (Kgf) medidas de acordo com o período de avaliação

	Força de prensão	Pinça do tripé	Pinça lateral	Pinça polpa-a-polpa
Antes da Anestesia	15,57	4,33	5,67	3,63
Após a Anestesia	21,00	6,27	7,87	5,33
Pós-operatório (12 Meses)	18,83	5,57	6,47	4,97
Contralateral (lado não afetado)	39,17	7,87	9,87	6,47
valor-p (teste T de Student)	0.002	0.007	0.007	0.006

*Teste T de Student.

Tabela 2 Avaliação subjetiva dos pacientes antes e após o procedimento cirúrgico

Caso	Dor Pré-operatória EVA	Dor Pós-operatória EVA	DASH Pré-operatório	DASH Pós-operatório	PRWE Pré-operatório	PRWE Pós-operatório
1	7	0	45	27,5	48	38,5
2	2	0	53,3	30	74,5	61,5
3	8	1	96,7	57,5	94	63
4	6	0	40,8	35,8	63	48
5	5	3	61,7	21,7	83,5	43,5
6	6	0	68,3	33,3	82	65,5
7	8	0	73,3	40,8	80	42
8	7	0	70,8	39,2	82,5	55
9	7	0	66,7	22,5	70,5	35
10	3	0	68,3	27,5	63	38,5
p Valor*	0.0002		0.0003		0.0008	

*Teste T de Student.

PRWE e EVA) com significância estatística (Teste T de Student: $p < 0,05$). Também foi possível confirmar o aumento da força de prensão manual e da pinça do tripé após a cirurgia em relação às medidas pré-operatórias (Teste t de Student: $p < 0,05$). Mesmo com tendência de melhora, não houve significância estatística para pinça polpa-a-polpa (Teste T de Student: $p = 0,087$) e pinça lateral ($p = 0,374$). Esses dados estão disponíveis na **►Tabela 2**.

Ao comparar os valores médios de força encontrados após a anestesia e 12 semanas após a realização da artrodese total do punho, não houve diferença estatística para nenhum dos itens avaliados.

Não foram relatadas complicações e todas as ATP apresentaram fusão óssea. Nenhum dos pacientes apresentou deiscência de sutura, ruptura de tendão, lesão de nervo, infecção superficial ou profunda ou falha de união.

Discussão

Houve melhoras na função e na qualidade de vida comparando os escores pré e pós-operatórios (DASH, PRWE e EVA) e correlacionando a força de prensão manual e pinça. Vários outros estudos comprovam o efeito analgésico desse procedimento. Outros estudos relataram uma diminuição completa da dor após a artrodese total do punho em 76 a 100% dos casos.⁵⁻¹²

Outros autores demonstram a relação entre a diminuição da força muscular, medida pela força de prensão manual, com maior chance de desenvolver incapacidade para realizar as atividades diárias, o que esclarece o impacto funcional significativo.¹³⁻³⁰ Sauerbier et al.¹⁵ mediram a força de prensão de pacientes com indicação de artrodese total do punho por artrose pós-traumática ou doença de Kienbock, mostrando uma redução de 50% em relação ao lado saudável. Esses dados são semelhantes aos encontrados em nosso estudo, que demonstrou uma diminuição média na força de prensão de mais de 100% em relação ao lado não afetado (**►Tabela 1**).

O estudo teve como objetivo estabelecer um fator de previsibilidade para os resultados funcionais com base na resposta ao bloqueio anestésico pré-operatório. O uso de anestésicos como avaliação pré-operatória para artrodese permanece obscuro na literatura. Stegeman et al.⁴ correlacionaram a função articular após anestesia pré-operatória com os resultados funcionais após artrodese do tornozelo. Concluíram que o bloqueio anestésico não era valioso como ferramenta diagnóstica, pois os pacientes operados apresentavam bons resultados funcionais independentemente do resultado do bloqueio anestésico.

A principal dúvida sobre a artrodese total do punho é: "Por que um teste pré-operatório para avaliar o alívio da dor é

necessário se esse é o objetivo do procedimento?”. A resposta é que alguns pacientes ainda se queixam de dor no punho ou outros sintomas após a fusão total do punho. Existem sintomas de dor na articulação rádio-ulnar distal (ARUD); há dor residual na 4-5ª articulação carpometacarpiana e sintomas na articulação basal do polegar. Uma vez que a artrite do punho começa, a progressão da degeneração do carpo ainda ocorrerá.

Em nossa avaliação, ao comparar as médias de força pré-operatória após bloqueio anestésico com as médias de força 12 semanas após o procedimento, não houve diferença estatística, mostrando semelhança entre os resultados e possibilidade de predição do resultado com um procedimento simples.

Uma limitação do estudo foi que todos os pacientes apresentaram melhora dos sintomas e da força após o bloqueio anestésico, evitando assim a formação de um grupo para comparar os resultados após a artrodesse. A continuação do estudo com consequente aumento do número de casos pode agregar esta variável.

Conclusão

Concluimos que nossos resultados podem propor um novo protocolo de avaliação pré-operatória para pacientes com indicação de ATP. Pacientes que apresentam excelente resposta à infiltração anestésica intra-articular se beneficiariam dos efeitos do procedimento cirúrgico. O aumento da amostra é essencial para estabelecer parâmetros mais confiáveis.

Apoio financeiro

O(s) autor(es) não receberam apoio financeiro para a pesquisa, autoria e/ou publicação deste artigo.

Conflito de interesses

O(s) autor(es) declarou(s) não haver conflitos de interesse potenciais com relação à pesquisa, autoria e/ou publicação deste artigo.

Referências

- Weiss AP, Hastings H 2nd. Wrist arthrodesis for traumatic conditions: a study of plate and local bone graft application. *J Hand Surg Am* 1995;20(01):50-56
- Hayden RJ, Jebson PJ. Wrist arthrodesis. *Hand Clin* 2005;21(04):631-640
- Ely LW. An operation for tuberculosis of the wrist. *JAMA* 1920;75(25):1707-1709
- Stegeman M, van Ginneken BT, Boetes B, Tuinhout M, Louwerens JW, Swierstra BA. Can diagnostic injections predict the outcome in foot and ankle arthrodesis? *BMC Musculoskelet Disord* 2014;15(15):11-16
- Meads BM, Scougall PJ, Hargreaves IC. Wrist arthrodesis using a Synthes wrist fusion plate. *J Hand Surg [Br]* 2003;28(06):571-574
- Jebson PJL, Adams BD. Wrist arthrodesis: review of current techniques. *J Am Acad Orthop Surg* 2001;9(01):53-60
- van Gemert JG. Arthrodesis of the wrist. A clinical, radiographic and ergonomic study of 66 cases. *Acta Orthop Scand Suppl* 1984;210:1-146
- Palmer AK, Werner FW, Murphy D, Glisson R. Functional wrist motion: a biomechanical study. *J Hand Surg Am* 1985;10(01):39-46
- Koka R, D'Arcy JC. Stabilisation of the wrist in rheumatoid disease. *J Hand Surg Br* 1989;14(03):288-290
- Kobus RJ, Turner RH. Wrist arthrodesis for treatment of rheumatoid arthritis. *J Hand Surg Am* 1990;15(04):541-546
- Wagner ER, Elhassan BT, Kakar S. Long-term functional outcomes after bilateral total wrist arthrodesis. *J Hand Surg Am* 2015;40(02):224-228.e1
- O'Bierne J, Boyer MI, Axelrod TS. Wrist arthrodesis using a dynamic compression plate. *J Bone Joint Surg Br* 1995;77(05):700-704
- Houshian S, Schröder HA. Wrist arthrodesis with the AO titanium wrist fusion plate: a consecutive series of 42 cases. *J Hand Surg Br* 2001;26(04):355-359
- Sagerman SD, Palmer AK. Wrist arthrodesis using a dynamic compression plate. *J Hand Surg Br* 1996;21(04):437-441
- Sauerbier M, Kluge S, Bickert B, Germann G. Subjective and objective outcomes after total wrist arthrodesis in patients with radiocarpal arthrosis or Kienböck's disease. *Chir Main* 2000;19(04):223-231
- Nagy L, Büchler U. Ist die Panarthrodesse der Goldstandard der Handgelenkchirurgie? [Is panarthrodesis the gold standard in wrist joint surgery?] *Handchir Mikrochir Plast Chir* 1998;30(05):291-297
- Gaisne E, Dap F, Bour C, Merle M. Arthrodesse du poignet chez le travailleur manuel. *Rev Chir Orthop Reparatrice Appar Mot* 1991;77:537-544
- De Smet L, Truyen J. Arthrodesis of the wrist for osteoarthritis: outcome with a minimum follow-up of 4 years. *J Hand Surg Br* 2003;28(06):575-577
- Barbieri CH, Mazzer N, Elui VMC, Fonseca MCR. Functional results of wrist arthrodesis. *Acta Ortop Bras* 2002;10(01):17-24
- Salenius P. Arthrodesis of the carpal joint. *Acta Orthop Scand* 1966;37(03):288-296
- Rechnagel K. Arthrodesis of the wrist joint. A follow-up study of sixty cases. *Scand J Plast Reconstr Surg* 1971;5(02):120-123
- Hastings H II, Weiss APC, Quenzer D, Wiedeman GP, Hanington KR, Strickland JW. Arthrodesis of the wrist for post-traumatic disorders. *J Bone Joint Surg Am* 1996;78(06):897-902
- Field J, Herbert TJ, Prosser R. Total wrist fusion. A functional assessment. *J Hand Surg Br* 1996;21(04):429-433
- Weiss AC, Wiedeman G Jr, Quenzer D, Hanington KR, Hastings H II, Strickland JW. Upper extremity function after wrist arthrodesis. *J Hand Surg Am* 1995;20(05):813-817
- Owen DH, Agius PA, Nair A, Perriman DM, Smith PN, Roberts CJ. Factors predictive of patient outcome following total wrist arthrodesis. *Bone Joint J* 2016;98-B(05):647-653
- Rantanen T, Guralnik JM, Sakari-Rantala R, et al. Disability, physical activity, and muscle strength in older women: the Women's Health and Aging Study. *Arch Phys Med Rehabil* 1999;80(02):130-135
- Giampaoli S, Ferrucci L, Cecchi F, et al. Hand-grip strength predicts incident disability in non-disabled older men. *Age Ageing* 1999;28(03):283-288
- Al Snih S, Markides KS, Ottenbacher KJ, Raji MA. Hand grip strength and incident ADL disability in elderly Mexican Americans over a seven-year period. *Aging Clin Exp Res* 2004;16(06):481-486
- Crawford RW, Ellis AM, Gie GA, Ling RS. Intra-articular local anaesthesia for pain after hip arthroplasty. *J Bone Joint Surg Br* 1997;79(05):796-800
- Bell SJ, Hofmeister EP, Moran SL, Shin AY. The diagnostic utility of midcarpal anesthetic injection in the evaluation of chronic wrist pain. *Hand (N Y)* 2007;2(02):39-45