



# Bisturi ósseo ultrassônico versus técnica convencional para descompressão espinhal torácica: Um teste controlado randomizado prospectivo

## *Ultrasonic Bone Scalpel versus Conventional Technique for Thoracolumbar Spinal Decompression: A Prospective Randomized Controlled Trial*

Chok-anan Rittipoldech<sup>1</sup> Pawat Limsomwong<sup>1</sup> Napatpong Thamrongsuksiri<sup>2</sup>

<sup>1</sup>Departamento de Ortopedia, Hatyai Hospital, Songkhla, Tailândia

<sup>2</sup>Departamento de Anatomia, Faculdade de Medicina, Chulalongkorn University, Bangkok, Tailândia

Endereço para correspondência Napatpong Thamrongsuksiri, MD, Department of Anatomy, Faculty of Medicine, Chulalongkorn University, Rama IV Rd, Khwaeng Pathum Wan, Khet Pathum Bangkok 10330, Thailand (e-mail: napatpong.tha@gmail.com).

Rev Bras Ortop 2023;58(5):e706–e711.

### Resumo

**Objetivo** O objetivo do presente estudo é comparar perda de sangue intraoperatória, tempo de operação, tempo de laminectomia, tempo de internação hospitalar e complicações na descompressão espinhal torácica utilizando bisturis ósseos ultrassônicos (BOUs) em relação aos procedimentos convencionais.

**Métodos** Quarenta e dois pacientes submetidos a laminectomia descompressiva e fusão pedicular do parafuso com um nível cirúrgico de 1 a 5, entre 1° de fevereiro de 2020 e 30 de junho de 2022 em uma única instituição, foram avaliados para elegibilidade e 11 foram excluídos devido ao histórico de cirurgia espinhal ( $n = 3$ ), tumor espinhal ( $n = 3$ ) e infecção espinhal ( $n = 5$ ). Perda de sangue intraoperatória, tempo de operação, tempo de laminectomia, tempo de internação e complicações foram registradas.

**Resultados** A perda de sangue intraoperatória e o tempo de laminectomia foram significativamente menores no grupo BOU ( $656,0 \pm 167,6$  ml,  $54,5 \pm 27,4$  min, respectivamente) do que no grupo convencional ( $936,9 \pm 413,2$  ml,  $73,4 \pm 28,1$  min, respectivamente). O tempo de funcionamento total, o tempo de internação e as complicações foram todos semelhantes entre os grupos.

**Conclusão** O bisturi ósseo ultrassônico é um instrumento útil para procedimentos realizados próximos à dura-máter ou outro tecido neural sem calor excessivo ou lesão mecânica. Este dispositivo é recomendado para várias cirurgias de coluna vertebral, juntamente com rebarbas de alta velocidade e pinça Kerrison.

### Palavras-chave

- ▶ descompressão cirúrgica
- ▶ laminectomia
- ▶ ensaio clínico controlado aleatório
- ▶ vértebras torácicas
- ▶ ultrassom

Trabalho desenvolvido no Departamento de Ortopedia, Hatyai Hospital, Songkhla, Tailândia.

recebido  
20 de Julho de 2022  
aceito  
27 de Setembro de 2022

DOI <https://doi.org/10.1055/s-0043-1768627>  
ISSN 0102-3616.

© 2023. Sociedade Brasileira de Ortopedia e Traumatologia. All rights reserved.

This is an open access article published by Thieme under the terms of the Creative Commons Attribution-NonDerivative-NonCommercial-License, permitting copying and reproduction so long as the original work is given appropriate credit. Contents may not be used for commercial purposes, or adapted, remixed, transformed or built upon. (<https://creativecommons.org/licenses/by-nc-nd/4.0/>)

Thieme Revinter Publicações Ltda., Rua do Matoso 170, Rio de Janeiro, RJ, CEP 20270-135, Brazil

**Abstract**

**Objective** The purpose of the present study is to compare intraoperative blood loss, operating time, laminectomy time, hospital length of stay, and complications in thoracolumbar spinal decompression using ultrasonic bone scalpels (UBSs) with conventional procedures.

**Methods** Forty-two patients who underwent decompressive laminectomy and pedicular screw fusion with a surgical level of 1–5 levels between February 1, 2020, and June 30, 2022, in a single institution were evaluated for eligibility, and 11 were excluded due to a history of spinal surgery ( $n=3$ ), spinal tumor ( $n=3$ ), and spinal infection ( $n=5$ ). A total of 31 patients were randomly divided into the UBS group ( $n=15$ ) and the conventional group ( $n=16$ ). Intraoperative blood loss, operating time, laminectomy time, hospital length of stay, and complications were recorded.

**Results** Intraoperative blood loss and laminectomy time were significantly lower in the UBS group ( $656.0 \pm 167.6$  ml,  $54.5 \pm 27.4$  minutes, respectively) than in the conventional group ( $936.9 \pm 413.2$  ml,  $73.4 \pm 28.1$  minutes, respectively). Overall operation time, hospital length of stay, and complications were all similar between the groups.

**Conclusion** The UBS is a useful instrument for procedures performed near the dura mater or other neural tissue without excessive heat or mechanical injury. This device is recommended for various spinal surgeries in addition to high-speed burrs and Kerrison rongeurs.

**Keywords**

- ▶ decompression, surgical
- ▶ laminectomy
- ▶ randomized controlled trial
- ▶ thoracic vertebrae
- ▶ ultrasonics

**Introdução**

A doença degenerativa da coluna vertebral torácica é uma das principais causas de incapacidade em todo o mundo. Espondilolistese, degeneração discal e estenose espinal são exemplos de tais distúrbios. A doença degenerativa da coluna vertebral torácica pode resultar em redução na qualidade de vida com uma variedade de sintomas clínicos, incluindo radiculopatia, fraqueza e dor lombar de diferentes níveis de gravidade.<sup>1</sup> Melhorar a segurança cirúrgica e prevenir complicações na cirurgia da coluna vertebral é importante dada a crescente frequência deste procedimento e o envelhecimento dos pacientes que requerem estas cirurgias nas últimas décadas. A laminectomia descompressiva, que tem maiores riscos de lesão nervosa ou de dura-máter, ou sangramento incontrolável, e leva muito tempo para ser realizada, é um dos procedimentos mais importantes na cirurgia degenerativa da coluna vertebral.<sup>2-5</sup> Portanto, uma grande preocupação na descompressão espinal é como minimizar o sangramento intraoperatório, reduzir o tempo de operação e melhorar a segurança.

As pinças Kerrison e as rebarbas de alta velocidade são instrumentos tradicionais que têm sido usados por muito tempo na descompressão espinal. Eles têm as vantagens de estarem disponíveis em vários tamanhos, terem ótimas características de corte e serem baratos. No entanto, ao usar rebarbas de alta velocidade, a proximidade de peças giratórias de estruturas como nervos, vasos e dura-máter, juntamente com os danos térmicos associados aos tecidos circundantes podem limitar seu uso ou resultar em lesões iatrogênicas.<sup>6,7</sup>

Os dispositivos ultrassônicos, que foram inicialmente projetados para odontologia, surgiram pela primeira vez em 1952.<sup>8</sup> Na década de 1970, a tecnologia havia avançado ao ponto de que o meningioma e o schwannoma vestibular poderiam ser efetivamente reduzidos e removidos.<sup>9,10</sup> Somente o osso é cortado durante o uso do bisturi ósseo ultrassônico (BOU), uma vez que sua lâmina é gerada a uma frequência de 22,5 kHz. Ele fornece as vantagens do corte ósseo preciso, minimizando danos ao tecido circundante e reduzindo a perda de sangue.<sup>11</sup>

Vários estudos descobriram que o BOU é um método seguro de corte de osso,<sup>6,12,13</sup> mas nenhum deles investigou os resultados de sua utilização na cirurgia torácica. O objetivo do presente estudo é comparar perda de sangue intraoperatória, tempo de operação, tempo de laminectomia, tempo de internação hospitalar e complicações na descompressão espinal torácica quando se usa bisturis ósseos ultrassônicos versus procedimentos convencionais.

**Métodos****Design de estudo**

Este é um estudo de não inferioridade, prospectivo, randomizado, controlado e unicêntrico. O estudo foi aprovado pelo Conselho de Revisão Institucional do Hospital Hatyai (IRB No.61/2564) e registrado pelo Registro de Ensaios Clínicos Tailandeses (TCTR20202006003) – o RCT aprovado foi realizado no Departamento de Ortopedia, Hospital Hatyai, Tailândia. Foram incluídos 31 pacientes submetidos a laminectomia descompressiva espinal torácica e fusão instrumentada posterior realizada pelo primeiro autor

(Rittipoldech C.). Ele tem a experiência de realizar 20 procedimentos de laminectomia toracolombar com bisturi ósseo ultrassônico. Os critérios de inclusão foram uma doença degenerativa da coluna vertebral toracolombar com plano de laminectomia descompressiva e fusão pedicular de parafusos com nível cirúrgico de 1 a 5 níveis e faixa etária de 40 a 90 anos. Os critérios de exclusão foram histórico de cirurgia espinal, problemas de coagulopatia, doença renal em estágio terminal, tumor espinal, infecção espinal, estenose espinal congênita, doença patológica inflamatória ou alergia ao ácido tranexâmico.

Quarenta e dois pacientes submetidos a laminectomia descompressiva e fusão pedicular com nível cirúrgico de 1 a 5 níveis entre 1º de fevereiro de 2020 e 30 de junho de 2022 em uma única instituição foram avaliados para elegibilidade e 11 foram excluídos devido ao histórico de cirurgia espinal ( $n=3$ ), tumor espinal ( $n=3$ ) ou infecção espinal ( $n=5$ ). A randomização do bloco cego na inclusão dos 31 pacientes os atribuiu a 1 de 2 grupos: o grupo BOU ( $n=15$ ), no qual foi realizada uma descompressão espinal torácica com os bisturis ósseos ultrassônicos, e o grupo convencional ( $n=16$ ), no qual a descompressão foi realizada com pinças Kerrison e rebarbas de alta velocidade (► Fig. 1).

#### Recurso de avaliação e imagem de pacientes

Pacientes tanto no grupo BOU quanto no convencional experimentavam sintomas típicos de estenose espinal torácica, incluindo dormência e fraqueza nos membros inferiores. Foram realizados raios-X simples e ressonância magnética (RM) da coluna toracolombar e lombossacra em todos os pacientes. A ressonância magnética revelou que ambos os grupos tinham uma doença degenerativa da coluna

vertebral, hipertrofia de ligamento flavo ou compressão neural associada aos sintomas.

#### Técnica Cirúrgica

Em todos os procedimentos, o paciente foi colocado na posição pronada após a anestesia geral e o antibiótico foi administrado. A fluoroscopia foi utilizada para avaliar os níveis de confirmação. Foi feita uma incisão na linha média posterior para expor a lâmina e os processos transversos do segmento afetado. Pinças foram usadas para remover o processo espinhoso dorsal, ligamento supraespinal e ligamento interespinhoso.

Para o grupo BOU, a lâmina foi cortada longitudinalmente ao longo da linha média das articulações da faceta bilateral usando um bisturi ósseo ultrassônico (BoneScalpel, Misonix, NY, EUA) até que a espessura total da estrutura óssea, incluindo a lâmina e o ligamento ossificado, foi descoberta. É fundamental manter a ponta do bisturi ósseo ultrassônico em movimento e não segurá-lo em um lugar por muito tempo. Também é essencial empurrá-lo mais. Quando o corte ósseo é concluído, sente-se o fim da resistência à pressão, e esse é o ponto de acabamento. Posteriormente, as lâminas cefálica e caudal são separadas. A lâmina é segurada em uma extremidade e suavemente levantada com fórceps de grampo de toalha enquanto os ligamentos ossificados e lâmina começaram a se soltar. Simultaneamente, as aderências são liberadas com um extrator ou lâmina de nervos (► Fig. 2).

Para o grupo convencional, para remover a lâmina, uma rebarba de alta velocidade foi usada em conjunto com uma pinça Kerrison para criar sulcos em ambos os lados da lâmina e, em seguida, a laminectomia foi concluída. Em todos os

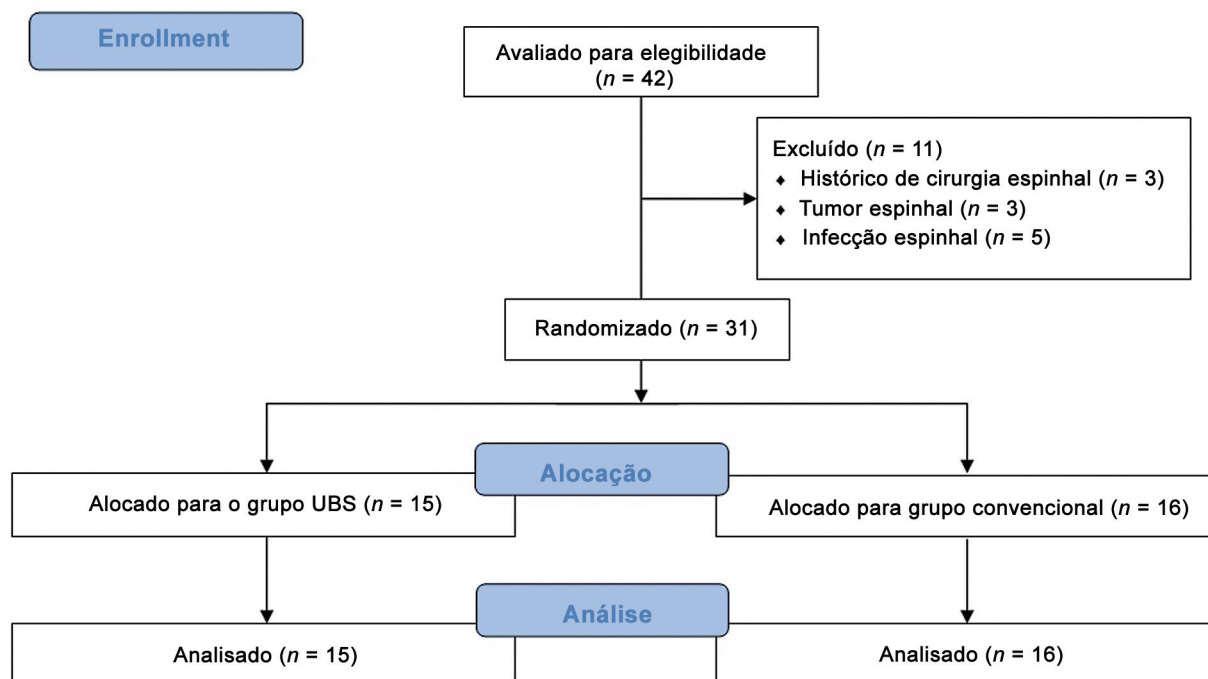
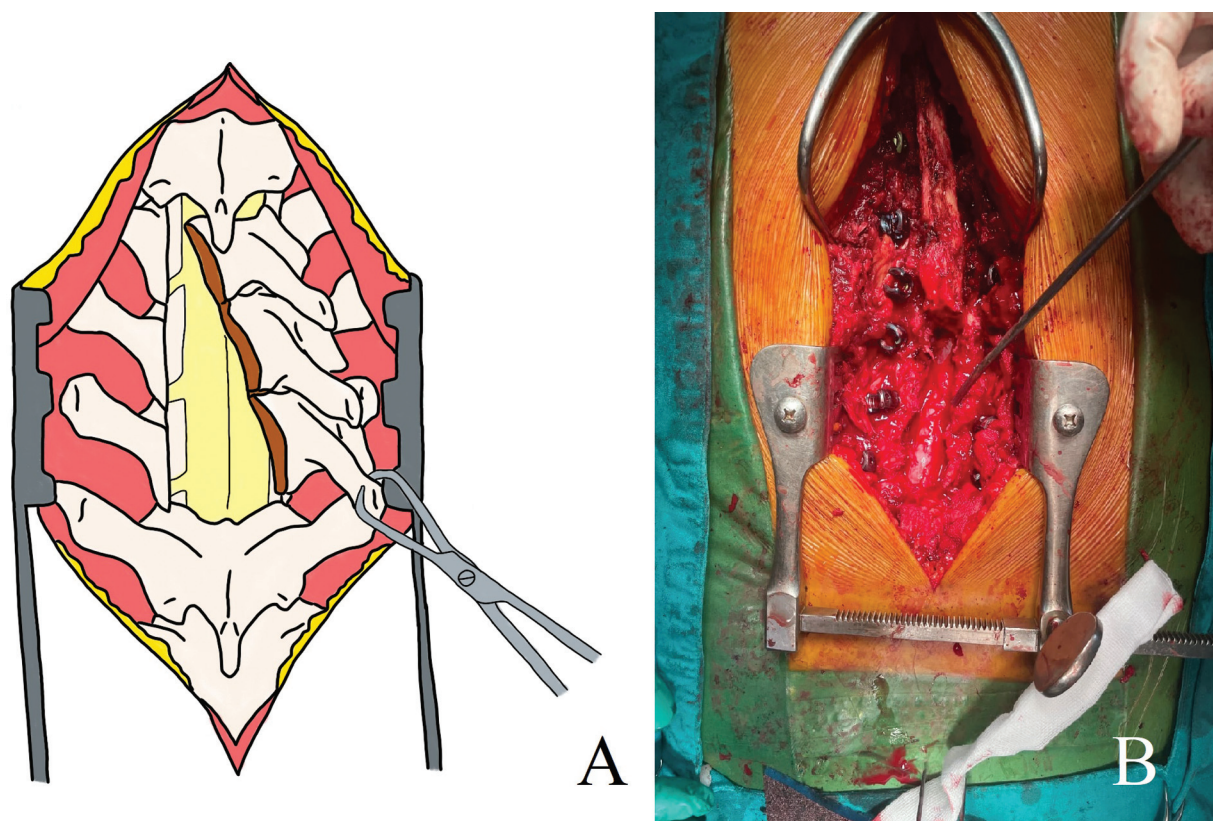


Fig. 1 Fluxo de matrículas.



**Fig. 2 (A)** O desenho da ilustração mostra que a lâmina foi segurada no processo espinhoso e levantada suavemente com fórceps de grampo de toalha, e a lâmina foi separada. **(B)** A imagem intraoperatória mostra uma laminectomia descompressiva completa.

casos, os parafusos de pedículo foram colocados por meio de uma técnica de mão livre com o auxílio da fluoroscopia, e a homeostase foi obtida utilizando espuma de gel e cauterizador bipolar. Todos os pacientes que passaram por descompressão espinal no presente estudo tiveram administração de ácido tranexâmico durante a operação, com registros de perda de sangue intraoperatório e tempo desde o início da cirurgia. O fechamento padrão foi feito camada por camada sobre um dreno Radivac.

Perda de sangue intraoperatória, tempo de operação, tempo de laminectomia, tempo de internação e complicações foram registradas em ambos os grupos.

#### Análise estatística

A análise estatística foi realizada com Jamovi 2.3.5 (Sydney, Austrália) para Windows. Testes qui-quadrado foram utilizados para comparar dados categóricos. Os dados contínuos foram testados para normalidade e comparados com testes t de Student ou testes U de Mann-Whitney, dependendo da normalidade. Valores-p < 0,05 foram considerados estatisticamente significativos. Foi realizada uma análise de energia com Epitools (Ausvet, Austrália) para a medida de desfecho primário (volume médio de sangramento).<sup>14</sup> Para atingir uma potência mínima de 0,80 com nível de confiança de 0,95, foi necessário um tamanho amostral mínimo de 20 pacientes para detectar a diferença mínima importante no volume sanguíneo. Para evitar dados perdidos ou incompletos, um aumento de 30% no tamanho da amostra foi adicionado ao tamanho total de 26.

## Resultados

### Dados Demográficos

No presente estudo, recrutamos um total de 31 pacientes que atenderam aos critérios, com idade média de  $57,1 \pm 8,0$  anos. No momento da cirurgia, os pacientes dos grupos BOU (15 pacientes) e convencional (16 pacientes) apresentaram semelhança em idade, sexo, índice de massa corporal (IMC) e nível de descompressão (► **Tabela 1**).

### Perda de sangue intraoperatória

A perda de sangue intraoperatória no grupo BOU foi menor do que no grupo convencional. A perda de sangue intraoperatória no grupo BOU e no convencional foi de  $656,0 \pm 167,6$  ml e  $936,9 \pm 413,2$  ml, respectivamente (► **Tabela 2**).

### Tempo de operação e tempo de laminectomia

O grupo BOU teve significativamente menos tempo de laminectomia do que o grupo convencional. O tempo necessário para laminectomia no BOU e no convencional foi de  $54,5 \pm 27,4$  min e  $73,4 \pm 28,1$  min, respectivamente. No entanto, o tempo de operação geral foi semelhante em ambos os grupos. Os grupos BOU e convencional tiveram tempo de operação de  $215,5 \pm 60,7$  min e  $218,4 \pm 50,2$  min, respectivamente (► **Tabela 2**).

### Tempo hospitalar de permanência e complicações

Não houve diferenças significativas no tempo de internação e complicações entre os grupos BOU e convencional. No BOU, 2

**Tabela 1** Dados demográficos (idade, sexo, índice de massa corporal e nível descompressivo)

	Total (n = 31)	BOU (n = 15)	Convencional (n = 16)	valor-p
Idade, anos; média ± DP	57,1 ± 8,0	51,1 ± 7,8	55,5 ± 14,3	0,711
Gênero				0,376
Feminino; n (%)	14 (45,2)	8 (53,3)	6 (37,5)	
Homem; n (%)	17 (54,8)	7 (46,7)	10 (62,5)	
IMC, kg/m <sup>2</sup> ; média ± DP	25,5 ± 4,1	26,1 ± 3,7	24,9 ± 4,4	0,401
Nível de descompressão; média ± DP				0,945
Segmento curto (≤ 3); n (%)	27 (87,1)	13 (86,7)	14 (87,5)	
Segmento longo (> 3); n (%)	4 (12,9)	2 (13,3)	2 (12,5)	

Abreviações: BOU, bisturi ósseo ultrassônico; DP, desvio padrão; IMC; índice de massa corporal.

**Tabela 2** Resultados relativos à perda de sangue intraoperatória, tempo de operação, tempo de laminectomia, tempo de internação hospitalar e complicações entre os grupos BOU e convencional

	BOU (n = 15)	Convencional (n = 16)	valor-p
Perda de sangue intraoperatória, ml; média ± DP	656,0 ± 167,6	936,9 ± 413,2	0,031
Tempo de operação, minutos; média ± DP	215,5 ± 60,7	218,4 ± 50,2	0,883
Tempo de laminectomia, minutos; média ± DP	54,5 ± 27,4	73,4 ± 28,1	0,019
Tempo de internação, dias; média ± DP	8,7 ± 3,2	7,7 ± 2,7	0,367
Complicações			
Infecção superficial da ferida; n (%)	2 (13,3)	0 (0)	0,131
Déficit neurológico; n (%)	0 (0)	0 (0)	
Rompimento na dura-máter; n (%)	0 (0)	0 (0)	

dos 15 pacientes (13,3%) apresentaram infecção superficial da ferida, enquanto não houve infecção superficial no grupo convencional. Não houve evidência de ruptura de dura-máter ou déficit neurológico em nenhum grupo. O tempo de internação dos grupos BOU e convencional foi de 8,7 ± 3,2 dias e 7,7 ± 2,7 dias, respectivamente (► **Tabela 2**).

## Discussão

A constatação mais importante do presente ensaio controlado randomizado é que a perda de sangue intraoperatória e o tempo de laminectomia são significativamente menores no grupo BOU (656,0 ± 167,6 ml; 54,5 ± 27,4 min) do que no convencional (936,9 ± 413,2 ml; 73,4 ± 28,1 min). O estudo demonstra que o tempo de funcionamento geral, o tempo de internação e as complicações são todos semelhantes.

A perda de sangue intraoperatória é um problema comum, particularmente durante cirurgias de fusão espinal multinível. A perda significativa de sangue requer transfusões de sangue frequentes ao longo dos períodos intraoperatórios e pós-operatórios de cirurgia da coluna multinível e até mesmo de nível único.<sup>15</sup> As taxas de mortalidade e morbidade são proeminentemente aumentadas em pacientes que têm perda de sangue > 500 mL durante tal cirurgia.<sup>16</sup> Vários estudos também sugerem que o tempo cirúrgico mais longo é

um fator de risco substancial para complicações perioperatórias e pós-operatórias, como trombose venosa profunda, embolia pulmonar e infecção no local cirúrgico.<sup>17</sup> Portanto, a redução da perda de sangue intraoperatória e o encurtamento do tempo de cirurgia são de maior preocupação na cirurgia da coluna vertebral. No estudo apresentado, o tempo de funcionamento do BOU e das técnicas convencionais difere significativamente, com o BOU levando menos tempo. A maioria dos problemas pós-operatórios associados a rompimentos de dura-máter, como pseudomeningocele, dor de cabeça, meningite pós-operatória e sangramento cerebral, foram relatados nos estudos anteriores. De acordo com estudos anteriores, o BOU pode cortar seletivamente tecidos duros como osso enquanto poupa estruturas de tecidos moles como a dura-máter e nervos, tornando-o pelo menos tão seguro e eficaz na descompressão espinal quanto as técnicas convencionais.<sup>18</sup> Ambas as técnicas utilizadas em nosso estudo não tiveram problemas relacionados a rompimentos de dura-máter. A taxa de duratomia não intencional intraoperatória não foi diferente entre essas duas técnicas, segundo o estudo apresentado. Além disso, em comparação com a técnica convencional de descompressão espinal torácica, o BOU não aumentou o risco de complicações pós-operatórias, diminuindo a perda de sangue intraoperatória e minimizando o tempo de laminectomia.

## Limitações

O presente estudo tem várias limitações. Primeiro, nosso estudo teve um tamanho amostral de apenas 31 pacientes, o que significa que aumentar o número de pacientes poderia fazer a diferença nas complicações. Em segundo lugar, nosso estudo não incluiu desfechos clínicos como estado neurológico e acompanhamento a longo prazo. Portanto, estudos adicionais podem aumentar a pontuação JOA ou nota de Frankel. Em terceiro lugar, o procedimento de inserção de parafusos e hastes pediculares sob fluoroscopia utilizando a técnica de mão livre em cada caso levou um tempo variado, o que pode afetar resultados em perda de sangue intraoperatória, tempo de funcionamento geral, tempo de internação hospitalar e complicações. Finalmente, o presente estudo não tem acompanhamento de médio a longo prazo. Outros estudos podem adicionar a duração do período de seguimento para avaliar possíveis complicações e desfechos clínicos de longo prazo.

## Conclusão

A perda de sangue intraoperatória e o tempo de laminectomia são significativamente menores no grupo BOU do que no grupo convencional. Em conclusão, o bisturi ósseo ultrassônico é um instrumento útil para procedimentos realizados perto da dura-máter ou outro tecido neural sem calor excessivo ou lesão mecânica. Este dispositivo é recomendado para várias cirurgias de coluna vertebral, além de rebarbas de alta velocidade e pinças Kerrison.

### Suporte Financeiro

Os autores declaram que não foram recebidos fundos, subsídios ou outros apoios durante a elaboração do presente manuscrito.

### Conflito de Interesses

Os autores não têm conflitos de interesses a declarar.

## Referências

- Ravindra VM, Senglaub SS, Rattani A, et al. Degenerative Lumbar Spine Disease: Estimating Global Incidence and Worldwide Volume. *Global Spine J* 2018;8(08):784–794
- Huang YH, Ou CY. Significant Blood Loss in Lumbar Fusion Surgery for Degenerative Spine. *World Neurosurg* 2015;84(03):780–785
- Kalff R, Ewald C, Waschke A, Gobisch L, Hopf C. Degenerative lumbar spinal stenosis in older people: current treatment options. *Dtsch Arztebl Int* 2013;110(37):613–623, quiz 624
- Pereira BJ, de Holanda CV, Ribeiro CA, et al. Spinal surgery for degenerative lumbar spine disease: Predictors of outcome. *Clin Neurol Neurosurg* 2016;140:1–5
- Takai K, Matsumoto T, Yabusaki H, Yokosuka J, Hatanaka R, Taniguchi M. Surgical complications associated with spinal decompression surgery in a Japanese cohort. *J Clin Neurosci* 2016;26:110–115
- Al-Mahfoudh R, Qattan E, Ellenbogen JR, Wilby M, Barrett C, Pigott T. Applications of the ultrasonic bone cutter in spinal surgery—our preliminary experience. *Br J Neurosurg* 2014;28(01):56–60
- Dave BR, Krishnan A, Rai RR, Degulmadi D, Mayi S, Gudhe M. The Effectiveness and Safety of Ultrasonic Bone Scalpel Versus Conventional Method in Cervical Laminectomy: A Retrospective Study of 311 Patients. *Global Spine J* 2020;10(06):760–766
- Velho V, Kharosekar H, Jasmit S, Valsangkar S, Palande DA. Ultrasonic osteotome: A cutting edge technology, our experience in 96 patients. *Indian Journal of Neurosurgery* 2014;03(03):150–153
- Nakagawa H, Kim S-D, Mizuno J, Ohara Y, Ito K. Technical advantages of an ultrasonic bone curette in spinal surgery. *J Neurosurg Spine* 2005;2(04):431–435
- Nakase H, Matsuda R, Shin Y, Park YS, Sakaki T. The use of ultrasonic bone curettes in spinal surgery. *Acta Neurochir (Wien)* 2006;148(02):207–212, discussion 212–213
- Vercellotti T. Technological characteristics and clinical indications of piezoelectric bone surgery. *Minerva Stomatol* 2004;53(05):207–214
- Bydon M, Xu R, Papademetriou K, et al. Safety of spinal decompression using an ultrasonic bone curette compared with a high-speed drill: outcomes in 337 patients. *J Neurosurg Spine* 2013;18(06):627–633
- Wahlquist S, Nelson S, Glivar P. Effect of the Ultrasonic Bone Scalpel on Blood Loss During Pediatric Spinal Deformity Correction Surgery. *Spine Deform* 2019;7(04):582–587
- Lu XD, Zhao YB, Zhao XF, et al. Efficacy and Safety Analysis of Ultrasonic Bone Curette in the Treatment of Thoracic Spinal Stenosis. *Orthop Surg* 2019;11(06):1180–1186
- Willner D, Spennati V, Stohl S, Tosti G, Aloisio S, Bilotta F. Spine Surgery and Blood Loss: Systematic Review of Clinical Evidence. *Anesth Analg* 2016;123(05):1307–1315
- Carson JL, Poses RM, Spence RK, Bonavita G. Severity of anaemia and operative mortality and morbidity. *Lancet* 1988;1(8588):727–729
- Proietti L, Scaramuzza L, Schiro' GR, Sessa S, Logroscino CA. Complications in lumbar spine surgery: A retrospective analysis. *Indian J Orthop* 2013;47(04):340–345
- Cappabianca P, Cavallo LM, Esposito I, Barakat M, Esposito F. Bone removal with a new ultrasonic bone curette during endoscopic endonasal approach to the sellar-suprasellar area: technical note. *Neurosurgery* 2010;66(suppl\_1):E118