



Análise comparativa entre as abordagens cirúrgicas por via posterior isolada e por via anteroposterior para tratamento de escoliose severa

Comparative Analysis Between Isolated Posterior and Anteroposterior Approaches for Severe Scoliosis Treatment

Saulo Rabelo Lima Verde¹ Emílio Crisóstomo Lima-Verde² Cláudio Paula Pessoa Dias Junior³
Gisele Façanha Diógenes Teixeira¹ Cláudio Sousa Prado Filho¹ Caio Lúcio Alencar De Andrade¹

¹Médico ortopedista e traumatologista do Departamento de Ortopedia do Hospital Geral de Fortaleza, Fortaleza, CE, Brasil

²Cirurgião Ortopedista pela Clínica Articular, Fortaleza, CE, Brasil

³Cirurgião Ortopedista pelo Instituto Cohen, São Paulo, SP, Brasil

Endereço para correspondência Gisele Façanha Diogenes Teixeira, MD, Rua Pereira de Miranda, 575, apto 132, torre 6, Papicu, 60175045, Fortaleza, CE, Brasil
(e-mail: giselefacanha@yahoo.com.br).

Rev Bras Ortop 2023;58(5):e712–e718.

Resumo

Objetivo Analisar comparativamente as abordagens cirúrgicas por via posterior isolada e dupla abordagem para tratamento da escoliose severa.

Métodos Analisou-se retrospectivamente prontuários de 32 pacientes com escoliose de valor angular $> 70^\circ$ submetidos a tratamento cirúrgico em hospital terciário entre 2009 e 2019. Dividiu-se estes pacientes em dois grupos: Grupo VP com 17 pacientes submetidos a artrodese por via posterior isolada (VP) e Grupo VAP com 15 pacientes abordados por via anterior e posterior (VAP). O Grupo VP apresentou 16 pacientes do sexo feminino e 1 do masculino, com idade média de 16,86 anos. No grupo VAP, 10 pacientes do sexo feminino e 5 do masculino, com idade média de 17,71 anos. Os ângulos de Cobb foram mensurados por único cirurgião de coluna, manualmente, em radiografias panorâmicas, em ortostase no pré- e pós-operatório. Foram avaliados também peso, altura pré- e pós-operatória e duração do procedimento.

Resultados No Grupo VP, o ângulo de Cobb pré-operatório e pós-operatório, verificados na curva principal, foram respectivamente $96,06^\circ \pm 8,45^\circ$ e $52,27^\circ \pm 15,18^\circ$, apresentando taxa média de correção de $0,54 \pm 0,16$. No grupo VAP, esses valores foram de $83,12^\circ \pm 11,60^\circ$ para o ângulo de Cobb pré-operatório, $48,53^\circ \pm 10,76^\circ$ pós-operatório, com a taxa de correção da curva principal de $0,58 \pm 0,11$.

Conclusão As duas formas de abordagem cirúrgica para tratamento de escoliose severa se equiparam quanto à taxa de correção da deformidade. Portanto, o acesso

Palavras-chave

- ▶ escoliose
- ▶ toracotomia
- ▶ artrodese vertebral

Trabalho desenvolvido no Departamento de Ortopedia do Hospital Geral de Fortaleza, Fortaleza, CE, Brasil.

recebido

21 de Agosto de 2022

aceito

18 de Outubro de 2022

DOI <https://doi.org/10.1055/s-0043-1768622>.

ISSN 0102-3616.

© 2023. Sociedade Brasileira de Ortopedia e Traumatologia. All rights reserved.

This is an open access article published by Thieme under the terms of the Creative Commons Attribution-NonDerivative-NonCommercial-License, permitting copying and reproduction so long as the original work is given appropriate credit. Contents may not be used for commercial purposes, or adapted, remixed, transformed or built upon. (<https://creativecommons.org/licenses/by-nc-nd/4.0/>)

Thieme Revinter Publicações Ltda., Rua do Matoso 170, Rio de Janeiro, RJ, CEP 20270-135, Brazil

posterior isolado apresenta vantagem em relação a dupla via, baseado no menor tempo cirúrgico, menor tempo de internação e menos risco de complicações

Abstract

Objective To comparatively analyze isolated posterior and double surgical approaches for the treatment of severe scoliosis.

Methods We retrospectively analyzed medical records of 32 patients with scoliosis angular value $> 70^\circ$ submitted to surgical treatment in a tertiary hospital between 2009 and 2019. These patients were divided into two groups: PV group with 17 patients submitted to arthrodesis by isolated posterior route (PV) and APV group with 15 patients approached anteriorly and posteriorly (APV). In the PV group, there were 16 female patients and 1 male, with a mean age of 16.86 years old. In the APV group, there were 10 female patients and 5 males, with a mean age of 17.71 years old. Cobb angles were measured by a single spinal surgeon manually on panoramic radiographs, orthostasis before and after surgery. Weight, pre- and postoperative height, and duration of the procedure were also evaluated.

Results In the PV group, preoperative and postoperative Cobb angles, verified in the main curve, were $96.06 \pm 8.45^\circ$ and $52.27 \pm 15.18^\circ$, with an average correction rate of 0.54 ± 0.16 , respectively. In the APV group, these values were $83.12 \pm 11.60^\circ$ for preoperative Cobb angle, and $48.53 \pm 10.76^\circ$ postoperatively, with correction rate of the main curve of 0.58 ± 0.11 .

Conclusion The two forms of surgical approach for the treatment of severe scoliosis were astowed as to the rate of correction of the deformity. Therefore, isolated posterior access has an advantage over the double approach, based on shorter surgical time, shorter hospital stay, and less risk of complications

Keywords

- ▶ escoliosis
- ▶ thoracotomy
- ▶ vertebral arthrodesis

Introdução

Escoliose é definida como uma deformidade tridimensional da coluna com uma angulação no plano coronal $> 10^\circ$, tendo a escoliose idiopática do adolescente como o seu tipo mais comum.¹

O acesso cirúrgico historicamente indicado para tratar deformidades escolióticas graves em pacientes com maturidade esquelética é a via de abordagem dupla, onde faz-se o acesso tanto anterior quanto posterior (VAP).^{1,2}

Em alguns países, VAP é o acesso recomendado para abordagem cirúrgica de escolioses de etiologia neuromuscular, com curvaturas rígidas e que não corrigem para menos de 60° nas radiografias com inclinação.^{1,2}

A abordagem anterior foi proposta com o objetivo de fornecer melhores taxas de correção da deformidade.²⁻⁴ Entretanto, devido à necessidade de invasão de caixa torácica e abdome em alguns casos, o acesso anterior tem sido apontado como causa de complicações e morbidades significativas em pacientes adultos.⁵

A via posterior de acesso (VP) para artrodese de coluna torácica e lombar com instrumentação através de parafusos pediculares é o padrão-ouro para o tratamento de escoliose idiopática progressiva.³

A técnica cirúrgica de fusão vertebral posterior encontra-se em constante atualização. O uso de instrumentação segmentar tem sido aprimorado, a princípio com fios de Luque, e após, com ganchos múltiplos e instrumentação híbrida.⁶⁻¹⁰

Recentemente, foram criadas bandas sublaminares, com ação semelhante aos fios sublaminares e que agregam, em casos selecionados, na correção da escoliose associadas aos parafusos pediculares.³

As construções atuais utilizam parafusos pediculares em coluna lombar e torácica, tornando-se grandes aliados na correção de deformidades. No tratamento de escoliose idiopática progressiva severa, apresentam boas taxas corretivas da angulação de defeitos severos, com quantidade pequena de complicações. Neste contexto, tem-se questionado a relevância da via anterior, mesmo em escolioses graves.³

O objetivo do presente estudo é realizar uma análise comparativa entre as abordagens cirúrgicas por via posterior isolada e por via anteroposterior para tratamento de escoliose severa

Materiais e Métodos

O presente trabalho foi aprovado pelo comitê de ética e pesquisa da nossa instituição sob o número CAAE: 46852321.7.0000.5040 e sob o parecer 4.732.781

Foram analisados, retrospectivamente, os registros clínicos e radiográficos de 32 pacientes com escoliose com curvatura $\geq 70^\circ$ acompanhados em um serviço de ortopedia em hospital terciário.

A seleção dos pacientes submetidos a abordagem anterior e posterior ou somente posterior foi realizada de forma aleatória

e alternada, sendo abordados pelo mesmo cirurgião, com sua equipe, de 2009 a 2019, no referido serviço. Todos os pacientes tiveram planejamento pré-operatório, procedimento cirúrgico e acompanhamento pós-operatório de pelo menos 2 anos no ambulatório de Ortopedia.

Os pacientes foram divididos em 2 grupos. O grupo de pacientes operados por VP continha 17 indivíduos (Grupo VP) e no grupo abordado por VAP havia 15 pacientes (Grupo VAP). Todos os pacientes operados por dupla via realizaram o procedimento em dois tempos cirúrgicos, com intervalo médio de 15 dias entre os procedimentos.

A cirurgia pela via anterior foi feita por meio de toracotomia ou toracofrenolombotomia realizada no hemitórax correspondente à convexidade da curva, associada a discectomia de três a cinco níveis no ápice da deformidade e artrodese anterior com utilização de enxerto ósseo de costela retirado na via cirúrgica.

A via posterior foi realizada através de incisão longitudinal mediana e instrumentação com parafusos pediculados bilaterais em todos os segmentos possíveis, associados a manobra de redução e fixação com duas hastes longitudinais e enxerto ósseo autólogo das lâminas e processos espinhosos.

Os pacientes foram submetidos a avaliação antropométrica e a exames radiográficos da coluna total com incidências posteroanterior e perfil em ortostase, e inclinações laterais em posição supina.

Radiografias foram realizadas para a avaliação das deformidades: cálculo dos ângulos de Cobb, determinação das curvas estruturadas e para planejamento cirúrgico. Os parâmetros antropométricos foram peso, altura no pré- e no pós-operatório. O tempo cirúrgico, peso, altura, duração da cirurgia e valor do ângulo de Cobb foram avaliadas.

Em todos os pacientes, foi usada monitorização neurofisiológica intraoperatória. O uso de Cell-saver para prevenção da perda sanguínea foi realizado de forma randomizada em virtude de outro estudo em andamento. Todos os pacientes tiveram suporte de UTI pós-operatória e deambularam até o terceiro dia do pós-operatório.

Crítérios de Inclusão e Exclusão

Foram excluídos da pesquisa pacientes com escoliose de etiologia congênita ou neuromuscular e aqueles com curvas principais $< 70^\circ$. Os critérios de inclusão utilizados foram escoliose de curvas estruturadas e rígidas com ângulo de Cobb $\geq 70^\circ$.

Análise de Dados

Os dados foram expressos em forma de média e desvio padrão (DP), submetidos ao teste de normalidade de Kolmogorov-Smirnov e analisados por meio dos testes T de Student (análise intergrupos) e t pareado (análise intragrupos) (dados paramétricos). Todas as análises foram realizadas adotando uma confiança de 95% no software IBM SPSS Statistics for Windows, versão 20.0 (IBM Corp., Armonk, NY, EUA).

Resultados

No grupo de abordagem VP, a média do ângulo de Cobb (curva principal) pré-operatório foi de $96,00^\circ$. Após a cirurgia, a média do ângulo de Cobb foi de $43,08^\circ$, tendo uma média de variação de $52,27^\circ$. A média da taxa de correção foi de 54% (► **Tabela 1**).

No grupo de abordagem VAP, a média do ângulo de Cobb (curva principal) pré-operatório foi de $83,2^\circ$. Após a cirurgia, a média do ângulo de Cobb foi de $34,59^\circ$, tendo uma média da

Tabela 1 Análise comparativa entre as abordagens posterior e dupla abordagem

Vias de acesso			
	Grupo VP	Grupo VAP	Valor-p
Idade	16,86 ± 7,82	17,71 ± 4,59	0,710 ^a
Peso	43,17 ± 8,76	50,34 ± 7,73	0,036 ^a
Sexo (M/F)	5/10	1/16	0,76 ^b
Altura			
Pré-operatória	1,50 ± 0,12	1,54 ± 0,09	0,226 ^a
Pós-operatória	1,58 ± 0,08	1,61 ± 0,08	0,324 ^a
Valor-p	< 0,001 ^c	< 0,001 ^c	
Duração	228,64 ± 95,50	367,94 ± 83,76	< 0,001 ^a
Segmentos VP	12,82 ± 1,99	12,12 ± 1,83	0,348 ^a
COBB coronal			
Pré-operatória	96,06 ± 8,45	83,12 ± 11,60	0,001 ^a
Pós-operatória	43,80 ± 17,36	34,59 ± 9,37	0,067 ^a
Valor-p	< 0,001 ^c	< 0,001 ^c	
Variação de COBB	52,27 ± 15,18	48,53 ± 10,76	0,424 ^a
Taxa de correção	54 ± 16%	58 ± 11%	0,443 ^b

Abreviações: F, feminino; M, masculino; VAP, via anteroposterior; VP, via posterior.

^a – Teste t de Student (média ± DP); ^b – Teste exato de Fisher (n, %); ^c – Teste t pareado.

variação de 48,53°. A média da taxa de correção foi de 58% (► **Tabela 1**).

Não houve significância estatística na variação da taxa de correção entre o grupo de dupla abordagem (anterior e posterior) em comparação com o grupo de abordagem única (posterior) (► **Tabela 1**).

Discussão

A fusão espinal com instrumentação é indicada em adolescentes com escoliose, com esqueleto imaturo, quando o ângulo de Cobb da curva primária exceder 45°. ¹¹ Entretanto, escolher a abordagem, via única *versus* dupla via, para

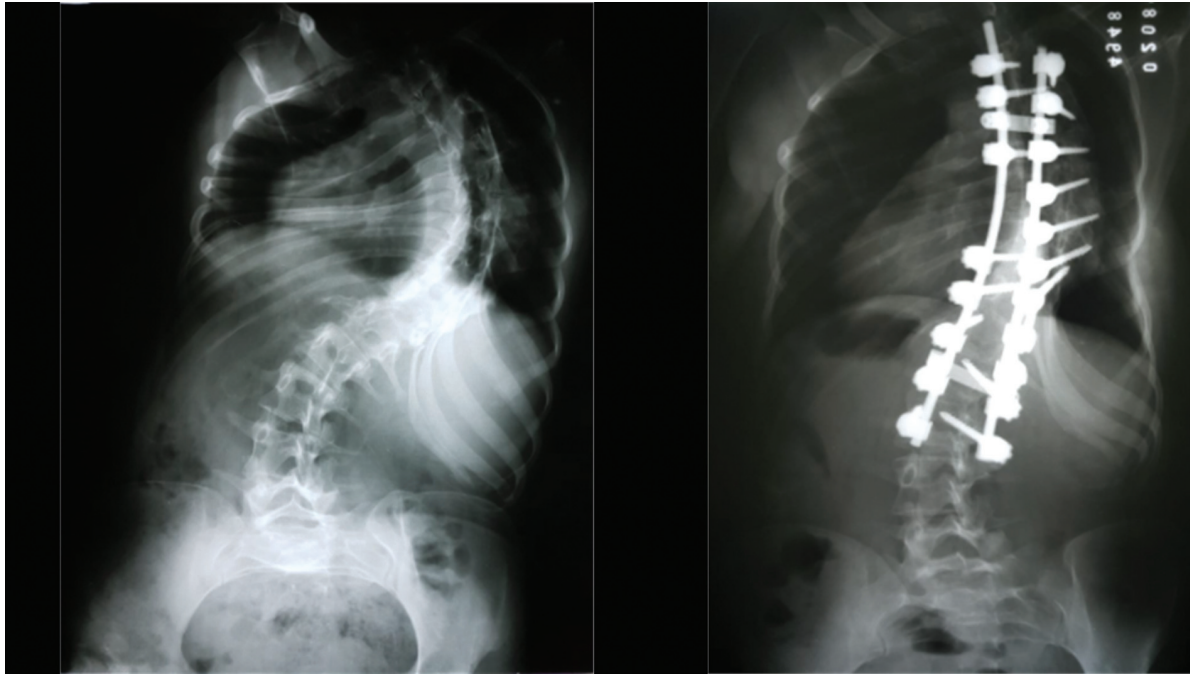


Fig. 1 Pré- e pós-operatório de escoliose grave > 70° com dupla via.

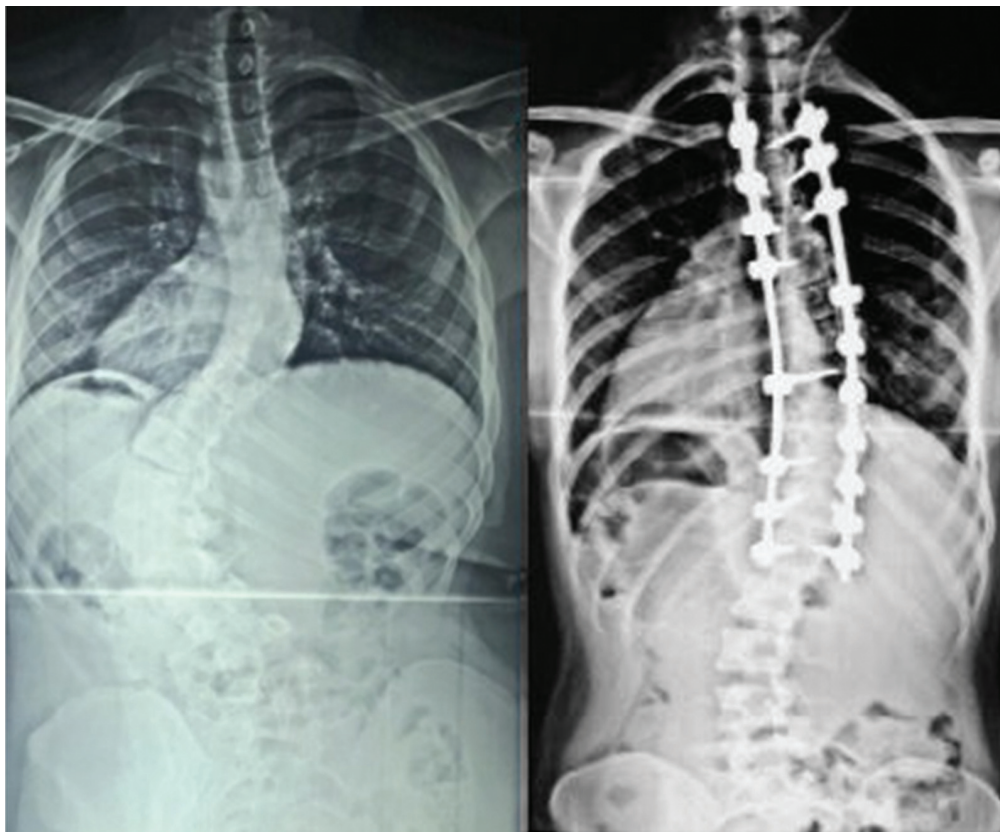


Fig. 2 Pré- e pós-operatório de escoliose grave > 70° com via única.

escolioses rígidas e severas ainda é controverso. Bullman et al.¹² e Shao et al.⁹ consideram que a abordagem combinada é segura, efetiva e leva a uma boa correção tridimensional das curvas graves com menos complicações neuromusculares, infecção e pseudoartrose.

Yamin et al.¹³ concluíram que liberação anterior e tração halo pélvica seguida de instrumentação posterior e artrodese foi uma forma segura e efetiva de tratar escolioses rígidas. Sucato et al.¹⁴ revelaram que a correção do plano coronal era menor no grupo de abordagem única comparado com o

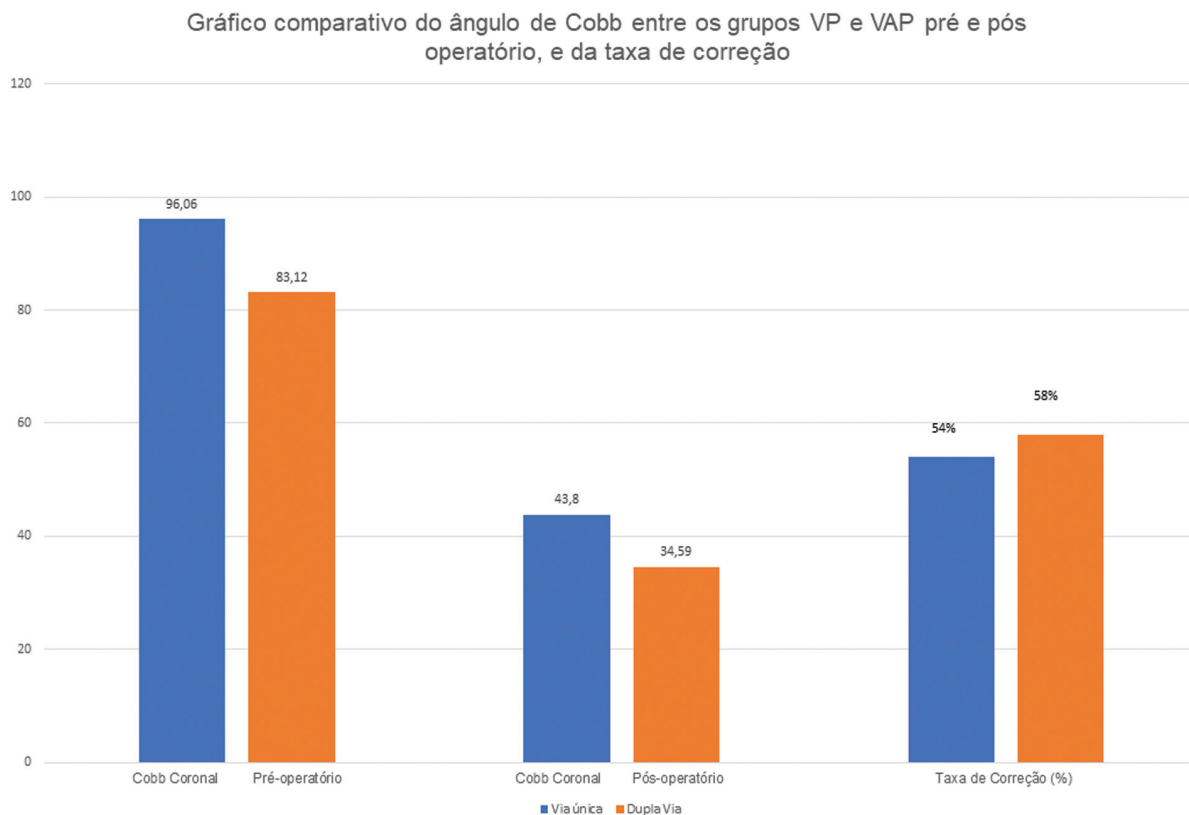


Fig. 3 Gráfico comparativo do ângulo de Cobb entre os grupos VP e VAP pré- e pós-operatório, e da taxa de correção.

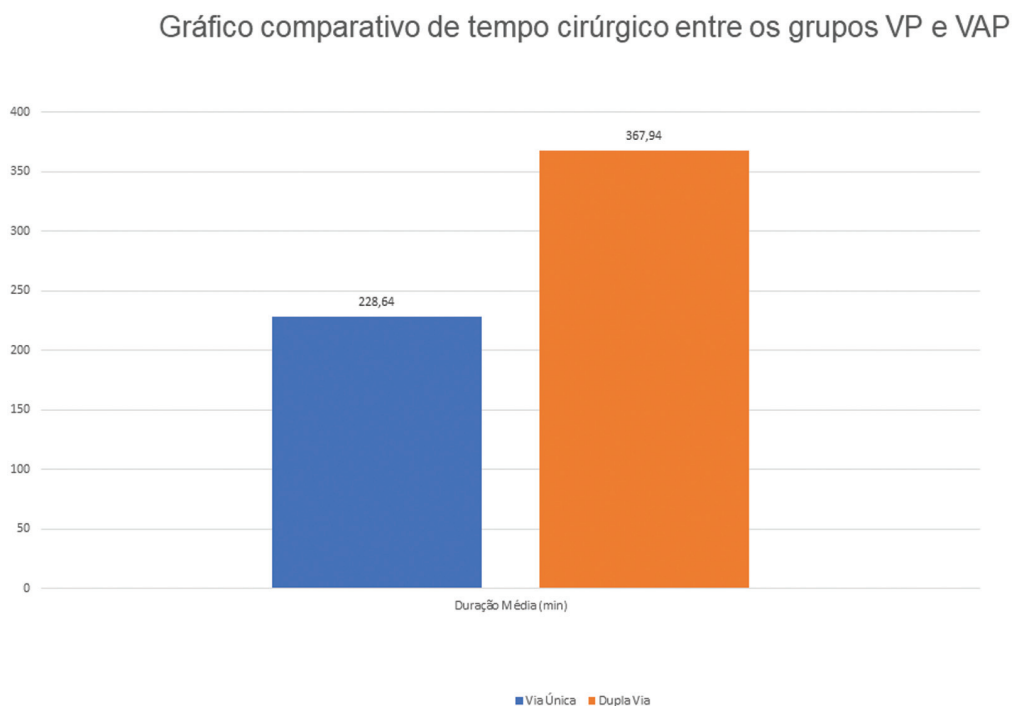


Fig. 4 Gráfico comparativo de tempo cirúrgico entre os grupos VP e VAP.

grupo de dupla via. O procedimento de liberação anterior via toracoscopia não afetou a função pulmonar e foi recomendada no tratamento de escoliose idiopática. Entretanto, Good et al.¹⁵ e Lin et al.⁸ sugeriram que o acesso de via única é efetivo para corrigir curvas moderadas e severas, evitando os efeitos colaterais da dupla abordagem. No presente estudo, realizou-se dupla via e via posterior isolada com boas correções em ambas, conforme demonstrado nas **–Figs. 1 e 2.**

No presente trabalho, evidenciou-se que o acesso posterior único pode alcançar resultados similares de correção angular comparado ao tratamento de dupla via (**–Fig. 3.**)

Muitos trabalhos chegaram à conclusão de que a técnica de correção apenas por via posterior pode reduzir a perda de sangue, tempo de cirurgia, tempo de hospitalização e gastos hospitalares.^{7,16–20} Estes achados corroboram os resultados do presente trabalho, no qual o tempo de cirurgia é significativamente maior na técnica por dupla via, aumentando os riscos referentes às cirurgias de grande porte (**–Fig. 4.**)

Segundo Chen et al.²¹, o ângulo de Cobb é um parâmetro muito importante para julgar a efetividade da cirurgia em escoliose de alto grau; em sua metanálise, não houve relevância estatística na diferença entre os grupos de via dupla e via única, independentemente do quão severas eram as curvas avaliadas.

Conclusão

No nosso trabalho, não houve diferença estatística significativa entre as médias de taxas de correção das curvas principais entre os 2 grupos estudados. Inclusive a via única posterior apresentou uma melhor média de variação do ângulo de Cobb.

Vale ressaltar que a técnica de via única posterior possui menor taxa de complicações cirúrgicas, perda de sangue, tempo cirúrgico, tempo de internação e gastos hospitalares, segundo vários estudos literários.^{12,18–21}

Em conclusão, o acesso posterior único, realizado por cirurgiões experientes, parece ser efetivo e seguro no tratamento das escolioses severas, não havendo um benefício estatisticamente comprovado da via combinada em relação à taxa de correção pós-operatória.

Contribuições dos Autores

Todos os autores contribuíram individual e significativamente para o desenvolvimento do presente artigo: Verde S. R. L., Verde E. C. L., e CPPDJ elaboraram o estudo; Dias Júnior C. P. P., GFDT, Prado Filho C. S. e Andrade C. L. A. escreveram o artigo; Verde S. R. L. teve a responsabilidade principal pelo conteúdo final. Todos os autores leram e aprovaram o conteúdo final do artigo.

Suporte Financeiro

O presente estudo não recebeu suporte financeiro de fontes públicas, comerciais, ou sem fins lucrativos.

Conflito de Interesses

Os autores declaram não haver conflito de interesses.

Referências

- 1 Hoashi JS, Cahill PJ, Bennett JT, Samdani AF. Adolescent scoliosis classification and treatment. *Neurosurg Clin N Am* 2013;24(02):173–183
- 2 Bradford DS, Tay BK, Hu SS. Adult scoliosis: surgical indications, operative management, complications, and outcomes. *Spine* 1999;24(24):2617–2629
- 3 Byrd JA III, Scoles PV, Winter RB, Bradford DS, Lonstein JE, Moe JH. Adult idiopathic scoliosis treated by anterior and posterior spinal fusion. *J Bone Joint Surg Am* 1987;69(06):843–850
- 4 Dick J, Boachie-Adjei O, Wilson M. One-stage versus two-stage anterior and posterior spinal reconstruction in adults. Comparison of outcomes including nutritional status, complications rates, hospital costs, and other factors. *Spine* 1992;17(8, Suppl) S310–S316
- 5 Horton WC, Bridwell KH, Glassman SD, et al. The morbidity of anterior exposure for spinal deformity in adults: an analysis of patient-based outcomes and complications in 112 consecutive cases. Paper Presented at: Scoliosis Research Society 40th Annual Meeting; October, 2005; Miami, FL. Paper 32.
- 6 Lenke LG, Kuklo TR, Ondra S, Polly DW Jr. Rationale behind the current state-of-the-art treatment of scoliosis (in the pedicle screw era). *Spine* 2008;33(10):1051–1054
- 7 Chen L, Sun Z, He J, et al. Effectiveness and safety of surgical interventions for treating adolescent idiopathic scoliosis: a Bayesian meta-analysis. *BMC Musculoskelet Disord* 2020;21(01):427
- 8 Lin Y, Chen W, Chen A, Li F, Xiong W. Anterior versus posterior selective fusion in treating adolescent idiopathic scoliosis: a systematic review and meta-analysis of radiologic parameters. *World Neurosurg* 2018;111:e830–e844
- 9 Shao ZX, Fang X, Lv QB, et al. Comparison of combined anterior-posterior approach versus posterior-only approach in neuromuscular scoliosis: a systematic review and meta-analysis. *Eur Spine J* 2018;27(09):2213–2222
- 10 Jia F, Wang G, Sun J, Liu X. Combined Anterior-Posterior Versus Posterior-only Spinal Fusion in Treating Dystrophic Neurofibromatosis Scoliosis With Modern Instrumentation: A Systematic Review and Meta-analysis. *Clin Spine Surg* 2021;34(04):132–142
- 11 Newton PO. Adolescent Idiopathic Scholiosis Monograph Series. Rosemont: American Academy of Orthopaedic Surgeons; 2004
- 12 Bullmann V, Halm HF, Schulte T, Lerner T, Weber TP, Liljenqvist UR. Combined anterior and posterior instrumentation in severe and rigid idiopathic scoliosis. *Eur Spine J* 2006;15(04):440–448
- 13 Yamin S, Li L, Xing W, Tianjun G, Yupeng Z. Staged surgical treatment for severe and rigid scoliosis. *J Orthop Surg Res* 2008;3:26
- 14 Sucato DJ, Erken YH, Davis S, Gist T, McClung A, Rathjen KE. Prone thoracoscopic release does not adversely affect pulmonary function when added to a posterior spinal fusion for severe spine deformity. *Spine* 2009;34(08):771–778
- 15 Good CR, Lenke LG, Bridwell KH, et al. Can posterior-only surgery provide similar radiographic and clinical results as combined anterior (thoracotomy/thoracoabdominal)/posterior approaches for adult scoliosis? *Spine* 2010;35(02):210–218
- 16 Zhang Q, Li M, Gu SX, Zhu XD, Wu DJ. Posterior pedicle screw technique alone versus anterior-posterior spinal fusion for severe adolescent idiopathic thoracic scoliosis. *J Clin Rehabil Tissue Eng Res* 2009;13(26):5056–5061
- 17 Pourfeizi HH, Sales JG, Tabrizi A, Borran G, Alavi S. Comparison of the combined anterior-posterior approach versus posterior-only approach in scoliosis treatment. *Asian Spine J* 2014;8(01):8–12
- 18 Zhang HQ, Gao QL, Ge L, et al. Strong halo-femoral traction with wide posterior spinal release and three dimensional spinal correction for the treatment of severe adolescent idiopathic scoliosis. *Chin Med J (Engl)* 2012;125(07):1297–1302

- 19 Qiu Y, Wang WJ, Zhu F, Zhu ZZ, Wang B, Yu Y. [Anterior endoscopic release/posterior spinal instrumentation for severe and rigid thoracic adolescent idiopathic scoliosis]. *Zhonghua Wai Ke Za Zhi* 2011;49(12):1071–1075
- 20 Zhang HQ, Wang YX, Guo CF, et al. Posterior-only surgery with strong halo-femoral traction for the treatment of adolescent idiopathic scoliotic curves more than 100°. *Int Orthop* 2011;35(07):1037–1042
- 21 Chen Z, Rong L. Comparison of combined anterior-posterior approach versus posterior-only approach in treating adolescent idiopathic scoliosis: a meta-analysis. *Eur Spine J* 2016;25(02):363–371