

EEG-Anfallsmuster und Anfallssemiologie

EEG Seizure Pattern and Seizure Semiology

Autor

Soheyl Noachtar

Institut

Epilepsie-Zentrum, Neurologische Klinik & Poliklinik,
Klinikum der Universität München – Großhadern,
Ludwig-Maximilians-Universität München

Schlüsselwörter

EEG-Anfallsmuster, Epilepsie, epileptischer Anfall,
Anfallssemiologie

Key words

EEG seizure pattern, epilepsy, epileptic seizure, seizure
semiology

Bibliografie

DOI <https://doi.org/10.1055/s-0043-125297>

Online-Publikation: 6.2.2018

Klin Neurophysiol 2018; 49: 21–29

© Georg Thieme Verlag KG Stuttgart · New York

ISSN 1434-0275

Korrespondenzadresse

Prof. Dr. Soheyl Noachtar
Epilepsie-Zentrum
Neurologische Klinik & Poliklinik
Klinikum der Universität München
Ludwig-Maximilians-Universität München
Marchioninistraße 15
81377 München
noa@med.uni-muenchen.de

ZUSAMMENFASSUNG

Durch die digitale Technik hat sich das EEG-Video-Monitoring wesentlich verbessert und damit unser Wissen um die Assoziation typischer Anfallssemiologie mit typischen EEG-Anfallsmuster deutlich erweitert. Dies kommt einerseits der Differentialdiagnose epileptischer Anfälle zu Gute und hat andererseits die Möglichkeiten der epilepsiechirurgischen Behandlung entscheidend verbessert.

ABSTRACT

Digital technology allows for simultaneous recording of EEG and video. EEG-video recordings have improved our knowledge of the association between epileptic seizures and EEG seizure patterns. This has had a major impact on the differential diagnosis of epileptic seizures and the options for epilepsy surgery.

Einleitung

Die simultane Aufzeichnung epileptischer Anfälle mittels digitalem EEG und Video (EEG-Video-Monitoring) hat unser Wissen über epileptische Anfälle und Epilepsien erheblich erweitert. Vorher war die Elektroenzephalografie (EEG) auf interiktale Veränderungen ausgerichtet, die im Anfallsintervall typische Befunde erbrachte [1]. Anfälle wurden nur ausnahmsweise und zufällig aufgezeichnet. Die EEG-Video-Monitoring Befunde halfen bei der Differentialdiagnose epileptischer Anfälle und ihrer Syndromzuordnung [2]. Die simultane Aufzeichnung epileptischer Anfälle mit EEG und Video hat die differenzialdiagnostische Abgrenzung insbesondere zu den häufigen Synkopen und dissoziativen Anfällen und die Möglichkeiten der chirurgischen Behandlung der Epilepsien deutlich verbessert [3]. Während früher im Wesentlichen Schläfenlappenresektionen durchgeführt wurden hat man zunehmend extratemporale Epilep-

siesyndrome zu identifizieren gelernt und durch Operationen behandelt [4]. Die Verbesserung der bildgebenden Methoden wie Magnet-Resonanz-Tomografie (MRT) und nuklearmedizinische Verfahren hat hierzu ebenfalls wesentlich beigetragen [5].

Der diagnostische Nutzen des EEG wird höher, wenn das EEG unabhängig vom klinischen Anfall klassifiziert wird. Dadurch wird ein systematisches Vorgehen zur Bestimmung der epileptogenen Zone möglich [6]. Die durch die Anfallssemiologie und das EEG gewonnenen syndromorientierten bzw. lokalisatorischen Informationen müssen voneinander unabhängig bewertet werden, sonst sind sie z.B. für die epilepsiechirurgische Planung nicht verwertbar [2, 7].

Im Folgenden werden die typischen EEG-Anfallsmuster bei den häufigsten Anfallsformen besprochen. Auf die speziellen EEG-Muster im Status epilepticus wird in dieser Übersicht nicht eingegangen.

EEG-Anfallsmuster und Anfallssemiologie

EEG-Video-Monitoring

Die Aufzeichnung von epileptischen Anfällen mit EEG-Anfallsmustern und typischen Verhaltensänderungen im Video beweist eine Epilepsie. Sie bietet zudem diagnostische Informationen zur Bestimmung des Epilepsie-Syndroms (► **Tab. 1**). Simultane Anfallsaufzeichnungen mittels EEG und Video dienen 2 Zielen:

- der differenzialdiagnostischen Unterscheidung epileptischer Syndrome und ihrer Abgrenzung zu nicht-epileptischen Syndromen, wie Synkopen, paroxysmalen Bewegungsstörungen und dissoziativen Anfällen [1, 8–9]
- der Frage, ob eine epilepsiechirurgische Behandlung bei Patienten mit pharmakoresistenten Epilepsien in Frage kommt [4]

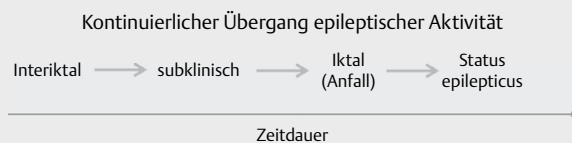
Während des EEG-Video-Monitorings muss eine Überwachung der Patienten gewährleistet sein.

EEG-Video-Monitoring erfolgt im stationären Rahmen über mehrere Tage und Nächte. Die antiepileptische Medikation wird typischerweise reduziert oder abgesetzt, um die Wahrscheinlichkeit zu erhöhen, Anfälle aufzeichnen zu können. Eine enge „rund-um-die-Uhr“ Überwachung des Betroffenen durch geschultes Personal ist hierzu erforderlich, da anfallsassoziierte Verletzungen drohen. Zur Einschätzung der Bewusstseinslage und Prüfung verschiedener lokalisatorischer Informationen z.B. zur Hemisphäre des Anfallsursprunges muss eine systematische Testung der Kranken erfolgen [10]. Nur so kann z.B. eine peri-iktale Aphasie erkannt werden. Ohne Absetzen oder Reduktion der antiepileptischen Medikation kann auch im ambulanten Setting abgeleitet werden. Allerdings ist dies zeitlich und inhaltlich begrenzt, da wegen der zunehmender Artefakte durch austrocknendes Elektrodengel und wackelnde Elektroden in der Regel nur 24-Stunden abgeleitet werden. Typischerweise wird ambulant kein Video aufgezeichnet. Eine systematische Testung der Bewusstseinslage durch geschultes Personal ist ambulant nicht möglich. Die während epileptischer Anfälle aufgezeichneten EEG-Veränderungen werden EEG-Anfallsmuster genannt [11, 12] und folgen typischen Mustern (► **Tab. 1**).

EEG-Anfallsmuster bei generalisierten Epilepsien

Die Übergänge zwischen EEG-Veränderungen während eines Anfalls und im Anfallsintervall, d.h. im interiktalen Zustand, sind bei generalisierten epilepsietypischen EEG-Entladungen fließend (► **Abb. 1**). Typischerweise ist die Reaktionsfähigkeit bei einer Dauer von Spike-Wave-Komplexen (SWK) über 3 Sekunden gestört [13]. Das erste klar definierte Anfallsmuster im EEG waren die generalisierten SWK bei den dialeptischen (Absence) Anfällen [7] der Patienten mit Absence-Epilepsien (► **Abb. 2**) [14]. Die EEG-Anfallsmuster bei generalisierten Epilepsien ähneln oft den interiktalen epilepsietypischen Potenzialen, dauern nur länger. Mittels Reaktionszeitmessung während SWK kann die Reagibilität gemessen werden, was z.B. für die Einschätzung der Fahrtauglichkeit von großer Bedeutung ist [15]. Das EEG zeigt bei Absence-Epilepsien verlässlich Anfallsmuster, wenn klinische Anfälle auftreten. Die Patienten bemerken dialeptische Anfälle (Absenzen) nicht unbedingt selbst.

Die Repetitionsfrequenz der SWK hat eine hohe Bedeutung: Eine Wiederholungsfrequenz unter 2,5 Hz spricht für dialeptische („atypische“ Absence-) Anfälle bei Patienten mit Lennox-Gastaut-Syndrom (► **Abb. 3**), während die Kinder mit Absence-Epilepsien eine Repetitionsfrequenz der SWK um 3 Hz und schneller aufweisen. Bei den Erwachsenen mit Absence-Epilepsien werden die SWK typischerweise unregelmäßiger und repetieren schneller (3–5 Hz).

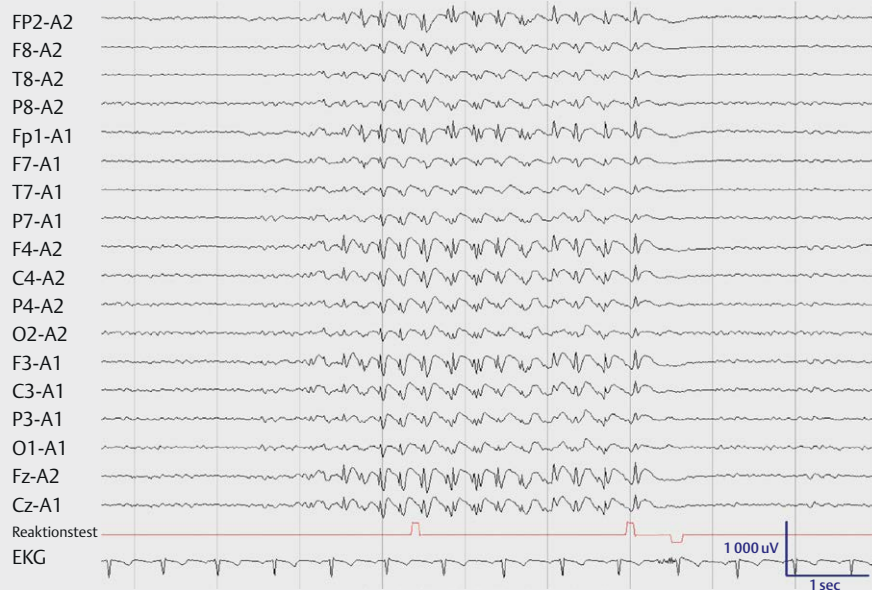


► **Abb. 1** Interiktale epilepsietypische Entladungen gehen kontinuierlich und stufenlos in einen Anfall über. Mit subklinischen Anfallsmustern ist gemeint, wenn das EEG genauso aussieht wie im Anfall, der Patient klinisch jedoch unauffällig ist. Die Erkennung klinischer Symptome hängt allerdings wesentlich von der Prüfung des Patienten ab. Auch der Übergang vom Anfall in den Status epilepticus ist fließend.

► **Tab. 1** Typische EEG-Anfallsmuster bei verschiedenen Epilepsie-Syndromen [7, 16].

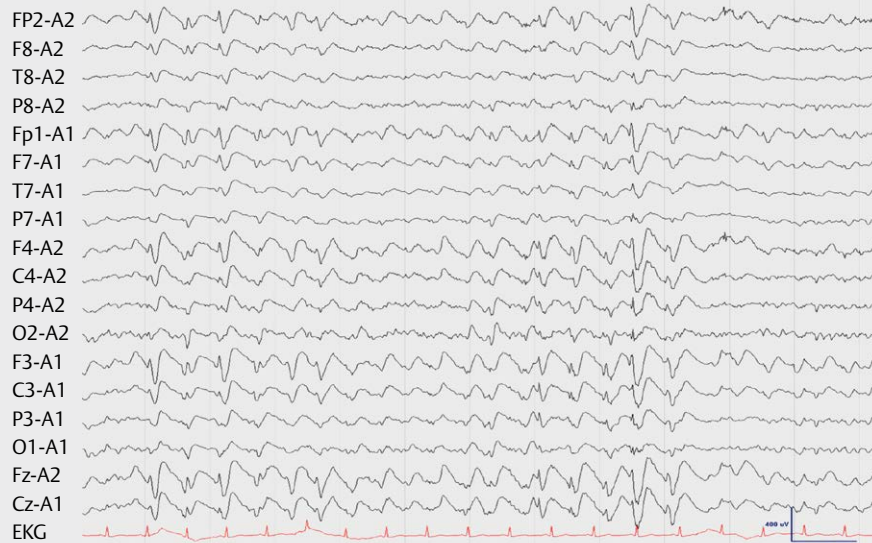
EEG Anfallsmuster	Anfallsform	Epilepsie-Syndrom
Generalisierte 3–4 Hz Spike-Wave-Komplexe	Dialeptischer Anfall	Absence-Epilepsie
> 4 Hz (irreguläre) generalisierte Spike-Wave-Komplexe und Polyspikes	Generalisierter myoklonischer Anfall	Juvenile myoklonische Epilepsie
Generalisierte 3–4 Hz Spike-Wave-Komplexe	Dialeptischer Anfall	Juvenile myoklonische Epilepsie
Generalisierte Slow-Spike-Wave-Komplexe	Dialeptischer Anfall	Lennox-Gastaut-Syndrom
Generalisierte schnelle Aktivität	Generalisierter tonischer Anfall	Lennox-Gastaut-Syndrom
Paroxysmale Abflachung bei Hypsarrhythmie	Infantiler Spasmus	West-Syndrom
Rhythmische temporale Aktivität mit Evolution in Frequenz und Amplitude	Automotorischer Anfall	Mesiale Temporallappen-Epilepsie
Rhythmische extratemporale Aktivität mit Evolution in Amplitude und Frequenz	Fokale Anfälle	Extratemporale Epilepsien

Generalisierte Spike-Wave-Komplexe bei Absence-Epilepsie



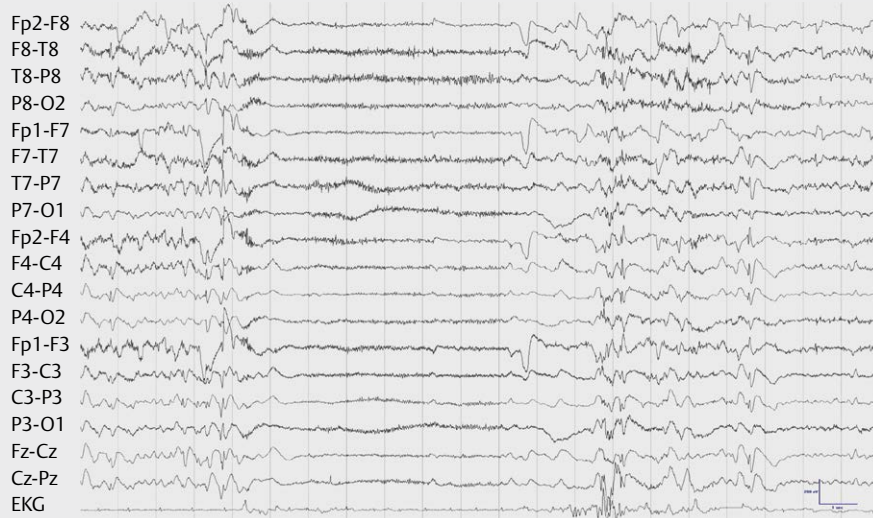
► **Abb. 2** Generalisierte Spike-Wave-Komplexe bei einer 24-jährigen Patientin mit Absence-Epilepsie seit dem 10. Lebensjahr. Diese referentielle Ableitung zum gleichseitigen Ohr (A1 bzw. A2) zeigt zu Beginn der Entladung Spike-Wave-Komplexe (SWK) eine Wiederholungsrate von ca. 4 Hz, die im weiteren Verlauf zwischen 3 bis 3,5 Hz schwankt. Dies ist der typische EEG-Befund bei dialeptischen (Absence-) Anfällen bei Absence-Epilepsien. Im vorletzten Kanal wurde die Reaktionsfähigkeit geprüft. Die nach oben weisenden Ausschläge entsprechen dem von der MTA ausgelösten Piepton, der nach unten weisende Ausschlag entspricht der Reaktion der Patientin, indem sie einen Knopf drückt. Somit dokumentiert die fehlende Reaktion auf den akustischen Reiz einen dialeptischen Anfall. Die Patientin ist sich der fehlenden Reaktion nicht bewusst.

Generalisierte Slow-Spike-Wave-Komplexe bei Lennox-Gastaut-Syndrom



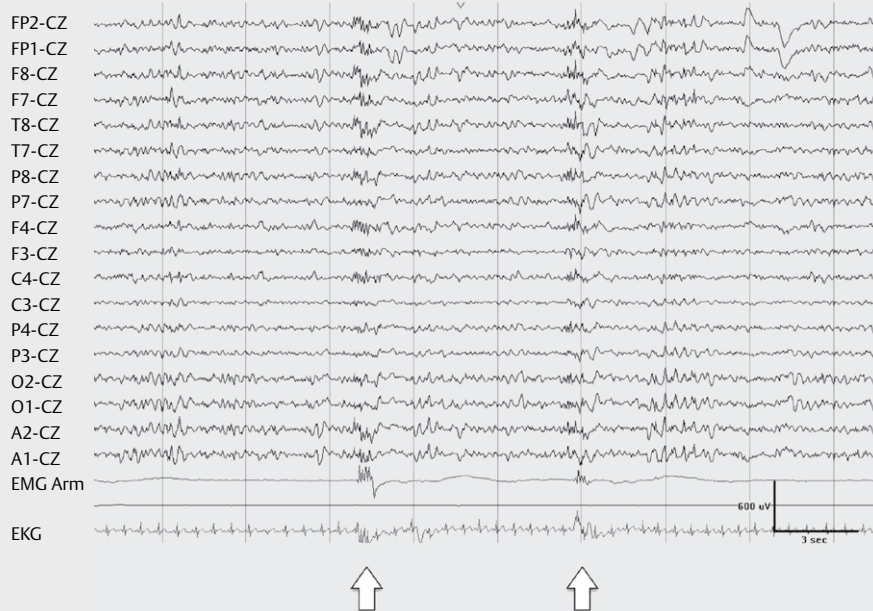
► **Abb. 3** Generalisierte Slow-Spike-Wave-Komplexe bei einer 18-jährigen Patientin mit Lennox-Gastaut-Syndrom. Diese ipsilaterale Ohr-Referenz-Ableitung zeigt generalisierte Slow-Spike-Wave-Komplexe einer Repetitionsfrequenz von ca. 2 Hz. Die Reaktionsfähigkeit war bei der schwer geistig behinderten und nicht sprachfähigen Patientin nicht prüfbar.

Generalisiertes EEG-Anfallsmuster bei bilateralem tonischen Anfall



► **Abb. 4** Generalisiertes EEG-Anfallsmuster bei bilateralem tonischen Anfall eines Patienten mit bilateraler multifokaler Epilepsie bei schwerer kortikaler Dysplasie. Im tonischen Anfall kommt es zu einer Abflachung hochfrequenter Betaaktivität (paroxysmal fast) und tonischen Muskelartefakten.

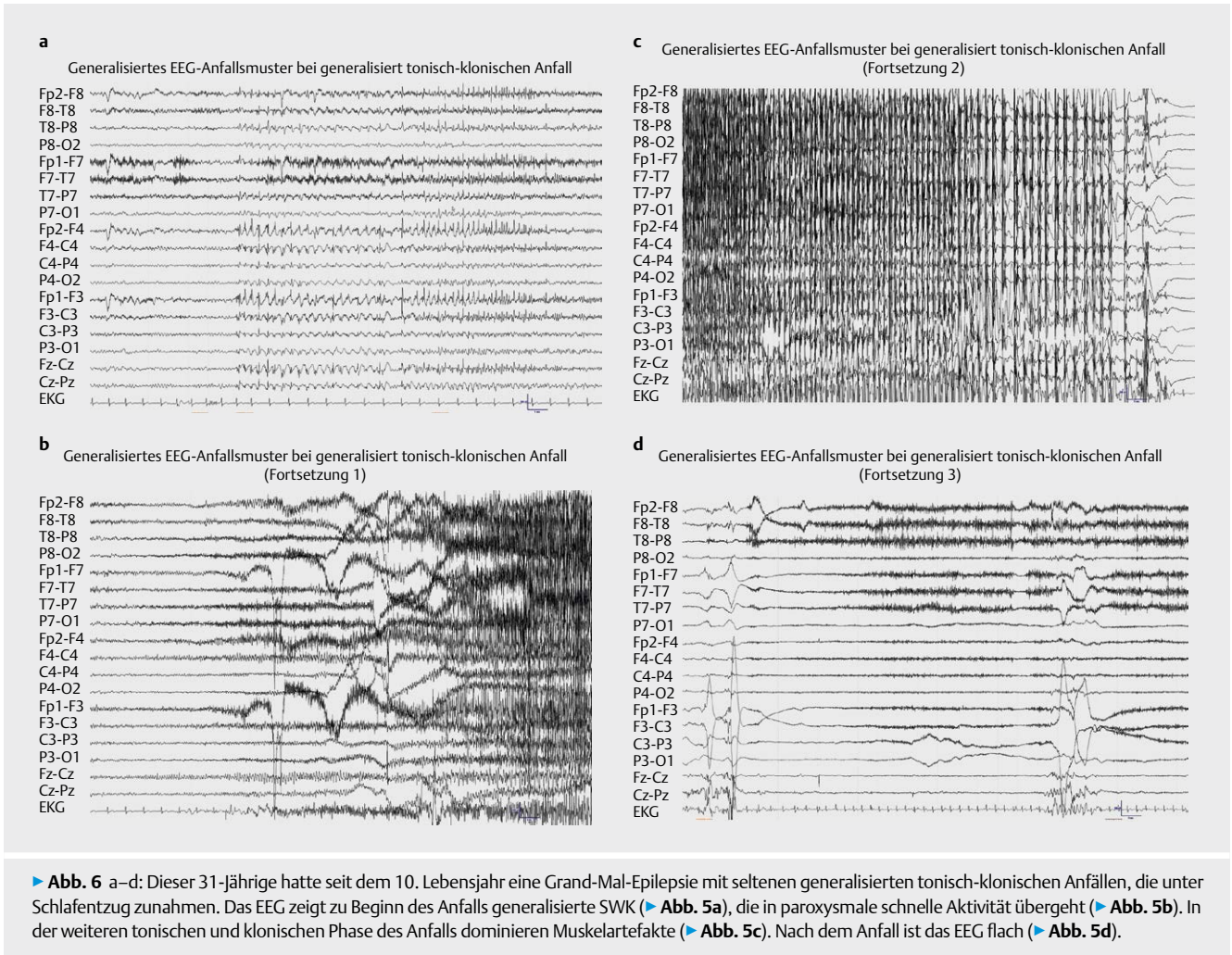
Generalisiertes EEG-Anfallsmuster bei bilateralem myoklonischen Anfall



► **Abb. 5** Generalisiertes EEG-Anfallsmuster bei bilateralem myoklonischem Anfall einer Patientin mit generalisierter Epilepsie und Mitochondropathie. Generalisierte Polyspikes gehen mit den kurzen myoklonischen Anfällen einher (Pfeil). Das EMG Artefakt am rechten Arm reflektiert den myoklonischen Anfall, der bilateral auftrat.

Tonische Anfälle gehen oft mit paroxysmaler schneller Aktivität einher, wobei das EEG besonders abgeflacht erscheint, wenn die Grundaktivität durch hochamplitudige Verlangsamung geprägt ist (► **Abb. 4**). Dies Muster findet man bei Patienten mit Lennox-Gastaut-Syndrom oder mit bilateralen multifokalen Epilepsien.

Generalisierte myoklonische Anfälle sind meist mit kurzen Polyspikes assoziiert (► **Abb. 5**). Dieses Muster sieht man bei Patienten mit juveniler myoklonischer Epilepsie, aber auch anderen Syndromen mit myoklonischen Anfällen wie z.B. Mitochondropathien.



Hier ist der Grundrhythmus aber typischerweise durch eine langsam progrediente Enzephalopathie verlangsamt.

Generalisierte tonisch-klonische (konvulsive) Anfälle bei idiopathischen generalisierten Epilepsien beginnen im EEG entweder mit SWK (► **Abb. 6a**) oder mit generalisierter paroxysmaler schneller Aktivität. Nach den SWK kommt es im generalisierten tonisch-klonischen Anfall zu generalisierter paroxysmaler schneller Aktivität (► **Abb. 6b**), die später durch Muskelartefakte überdeckt wird (► **Abb. 6c**). Danach kommt es zu einer generalisierten Abflachung (► **Abb. 6d**).

EEG-Anfallsmuster bei fokalen Epilepsien

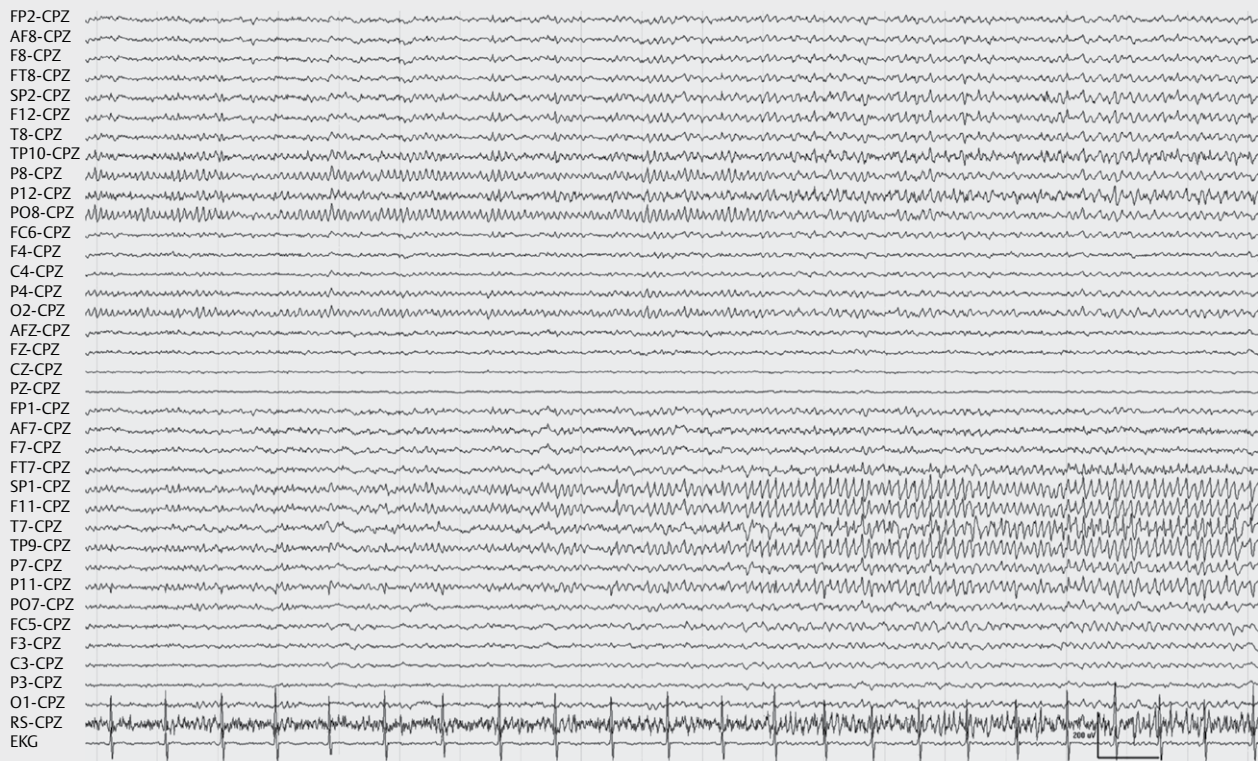
Die EEG-Anfallsmuster bei fokalen Epilepsien sind anders, als die interiktalen epilepsietypischen Potenziale. Die Evolution der Frequenz und Amplitude sowie eine Ausbreitung über das Hirn sind die Charakteristika der fokalen EEG-Anfallsmuster [16].

Die Anfälle der Temporallappen-Epilepsien sind fast immer mit EEG-Anfallsmustern assoziiert, sofern das Bewusstsein verloren wird [17]. Das typische Muster sind repetitive Thetafrequenzen, die sich in Frequenz und Amplitude modulieren, d.h. schneller und höheramplitudig, aber auch wieder langsamer und niedrigamplitudig werden können (► **Abbs. 7** und ► **8**). Die Auren der Patienten

mit Temporallappen-Epilepsien sind weniger verlässlich mit EEG-Anfallsmustern assoziiert. Nicht-invasive EEG-Video-Untersuchungen reichen in der Regel aus, um bei medikamentös resistenten Temporallappen-Epilepsie-Patienten anhand der elektro-klinischen Befunde und konsistenter MRT- neuropsychologischer Befunde eine vordere Temporallappen-Resektion zu empfehlen [18, 19]. Nur wenn sich Diskrepanzen zeigen, aber sich dennoch eine robuste Hypothese zur Lokalisation der epileptogenen Zone stellen lässt und eine hohe Wahrscheinlichkeit für eine resektable epileptogene Zone besteht, wird man invasive Untersuchungen rechtfertigen können [1, 20].

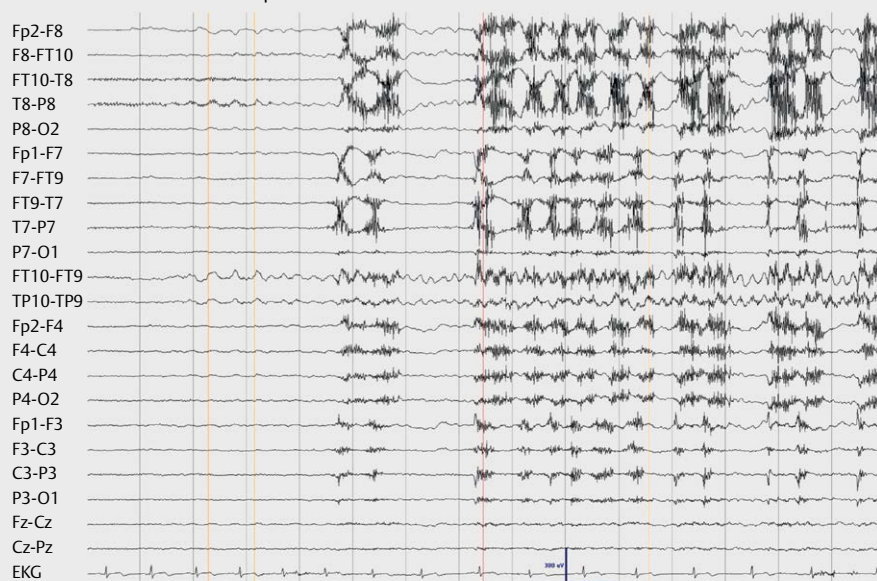
Bei Frontallappen-Epilepsien sind die EEG-Anfallsmuster in der Regel im Vergleich zu den temporalen Epilepsien weniger gut lokalisiert, öfter nicht-lateralisiert oder durch Artefakte verdeckt [17]. Insbesondere die typischen bilateral tonischen und hypermotorischen Anfälle der Frontallappen-Epilepsien gehen oft mit so starken EMG und Bewegungsartefakten einher, dass die EEG-Anfallsmuster nicht differenziert bzw. lokalisiert werden können [1]. Rasche Ausbreitung des EEG-Anfallsmuster kann zu irrtümlicher Lokalisation führen (► **Abb. 9**). Betafrequenzen, seltener langsamere Frequenzen, die sich in Frequenz und Amplitude entwickeln sind die typischen EEG-Anfallsmuster bei extratemporalen Epilep-

Links temporales EEG-Anfallsmuster bei epigastrischer Aura



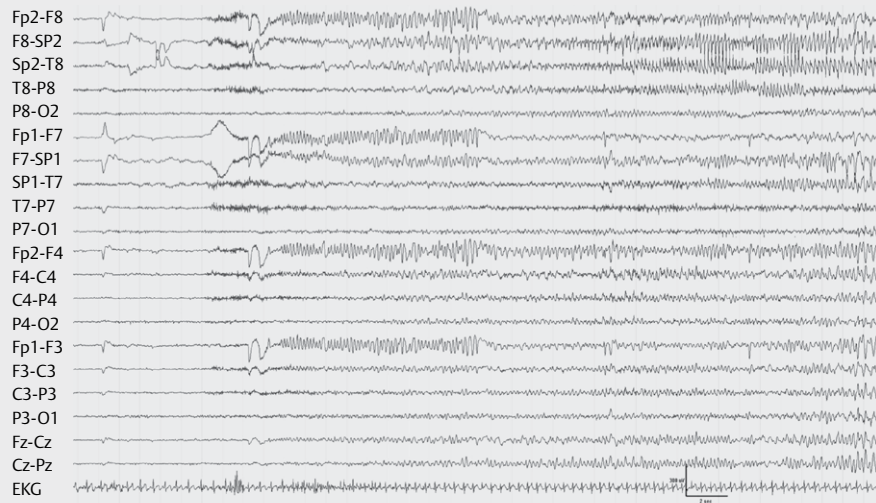
► **Abb. 7** Diese 30-jährige Patientin hatte eine mesiale Temporallappen-Epilepsie links. Während einer epigastrischen Aura, die sich im weiteren Verlauf zu einem automotorischen Anfall (orale und manuelle Automatismen) entwickelte, zeigt sich ein links mesial temporales EEG-Anfallsmuster.

Rechts temporales EEG-Anfallsmuster bei automotorischen Anfall



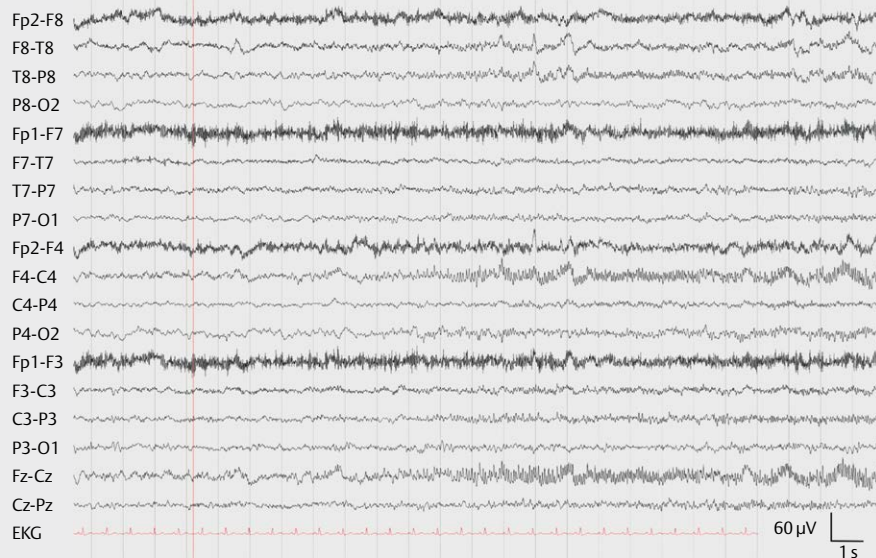
► **Abb. 8** Diese 35-jährige Patientin hatte eine mesiale Temporallappen-Epilepsie rechts. Während eines automotorischen Anfalls (orale und manuelle Automatismen) zeigt sich ein rechts temporales EEG-Anfallsmuster, das in den transhemisphärischen Ableitungen FT10-FT9 und TP10-TP9 am Besten darstellt. Die Muskelartefakte rühren von den ausgeprägten oralen Automatismen.

Ausbreitung eines bifrontalen EEG-Anfallsmusters nach rechts temporal



► **Abb. 9** Dieser 28-jährige Patient hatte eine Frontallappen-Epilepsie rechts. Während eines dialeptischen Anfalls (Verharren und Bewußtseinsverlust) zeigt sich zunächst ein nicht-lateralisiertes frontales EEG-Anfallsmuster (weißer Pfeil), das sich im Verlauf nach rechts temporal entwickelt (schwarzer Pfeil).

Subklinisches rechts frontales EEG-Anfallsmuster



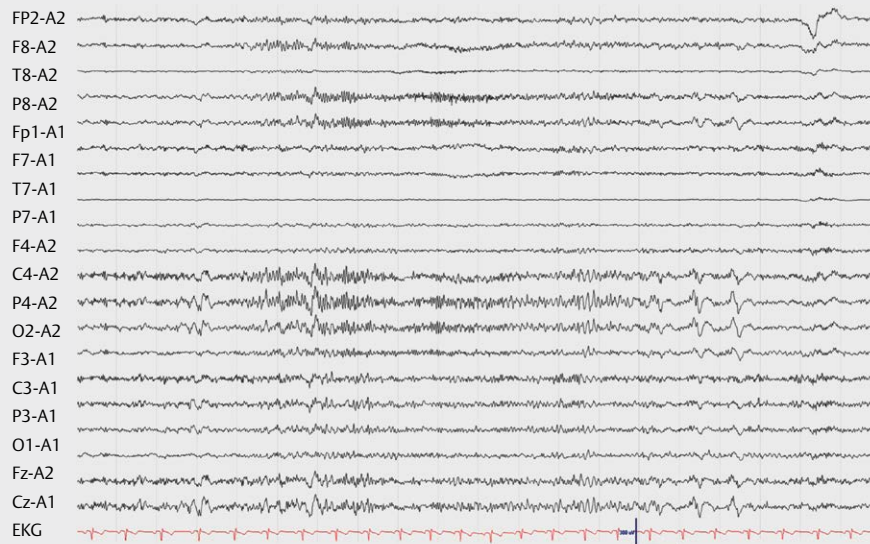
► **Abb. 10** Dieser 31-jährige Patient hatte eine Frontallappen-Epilepsie rechts und zeigt ein subklinisches EEG-Anfallsmuster. Während des EEG-Anfallsmuster fiel er klinisch nicht auf.

sien (► **Abb. 10** und ► **11**). Selten gibt es bei fokalen Epilepsien Trigger, die die Anfälle regelhaft auslösen [21].

Das EEG-Anfallsmuster einer visuellen Aura bei Okzipitallappen-Epilepsie kann ungewöhnlich lange dauern, so dass ohne EEG-Auf-

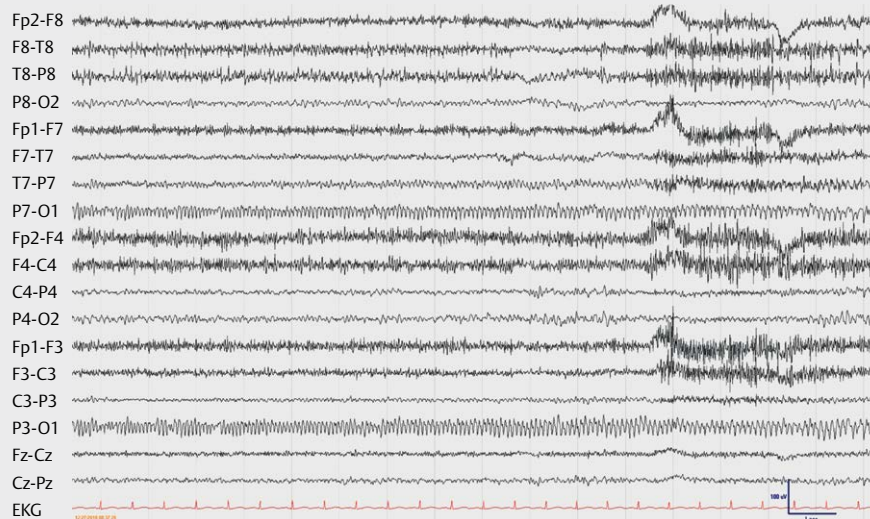
zeichnung die Unterscheidung von einer visuellen Aura bei Migräne erschwert ist [22, 23]. Das okzipitale EEG-Anfallsmuster muß von einem physiologischen okzipitalen Alpha-Grundrhythmus differenziert werden (► **Abb. 12**).

EEG-Anfallsmuster, rechts parieto-zentral



► **Abb. 11** Dieser 29-jährige Patient hatte eine Parietallappen-Epilepsie rechts. Das EEG zeigt ein rechts parieto-zentrales EEG-Anfallsmuster, das meist mit einer somatosensiblen Aura links einherging und gelegentlich in einen tonischen Anfall der linken Körperseite mündete.

EEG-Anfallsmuster, links occipital



► **Abb. 12** Diese 24-jährige Patientin hatte eine Okzipitallappen-Epilepsie links. Das EEG zeigt während einer 14 Min dauernden visuellen Aura ein links okzipitales EEG-Anfallsmuster. Die visuelle Aura ging schließlich in einen Versivanfall rechts und danach in einen generalisierten tonisch-klonischen Anfall über.

Interessenkonflikt

Der Autor gibt an, dass kein Interessenkonflikt besteht.

Literatur

- [1] Noachtar S, Rémi J. The role of EEG in epilepsy: a critical review. *Epilepsy & Behavior* 2009; 15: 22–33
- [2] Noachtar S. Elektroenzephalographie: Systematische Beschreibung, Klassifikation und Beurteilung. In: Bischoff C, Straube A, (Hrsg.). Leitlinien Klinische Neurophysiologie. Stuttgart: Kohlhammer; 2014: 165–169

- [3] Noachtar S, Peters AS. Semiology of epileptic seizures: a critical review. *Epilepsy & Behavior* 2009; 15: 2–9
- [4] Noachtar S, Borggraefe I. Epilepsy surgery: a critical review. *Epilepsy & Behavior* 2009; 15: 66–72
- [5] Vollmar CNS, Winkler PA. Multimodal image processing in pre-surgical planning. In: HO L, (Hrsg.). *Textbook of Epilepsy Surgery*. London: Informa UK Ltd; 2008: 771–777
- [6] Noachtar S. Die Klassifikation epileptischer Anfälle und Syndrome im Rahmen neurologischer Systematik. *Z Epileptol* 2001; 14: 69–72
- [7] Noachtar S, Rosenow F, Arnold S et al. Die semiologische Klassifikation epileptischer Anfälle. *Der Nervenarzt* 1998; 69: 117–126
- [8] Vollmar C, Feddersen B, Beckmann BM et al. Seizures on hearing the alarm clock. *Lancet* 2007; 370: 2172
- [9] Loesch AM, Becker A, Noachtar S. Syncope: there is more than haemodynamic failure. *BMJ Case Reports* 2013; 2013
- [10] Loesch AM. Was tun im Anfall? Testung und Schützen des PATienten im Anfall. *Neurophysiol Labor* 2015; 37: 158–162
- [11] Noachtar S, Binnie C, Ebersole J et al. A glossary of terms most commonly used by clinical electroencephalographers and proposal for the report form for the EEG findings. *The International Federation of Clinical Neurophysiology. Electroencephalograph Clin Neurophysiol Suppl* 1999; 52: 21–41
- [12] Noachtar S, Binnie C, Ebersole J et al. Glossar der meistgebrauchten Begriffe in der klinischen Elektroenzephalografie und Vorschläge für die EEG-Befunderstellung. *Klin Neurophysiol* 2004; 35: 5–21
- [13] Noachtar S. Der Klicker-Test: Eine einfache Methode zur Prüfung und Dokumentation der Bewusstseinslage im EEG. *EEG-Labor* 1993; 15: 41–46
- [14] Gibbs FA, Davis H, Lennox WG. The EEG in epilepsy and impaired states of consciousness. *Arch Neurol Psychiatry* 1935; 34: 1133–1148
- [15] Noachtar S. EEG im Anfall. *Neurophysiol Labor* 2015; 37: 163–177
- [16] Noachtar S, Remi J. *Elektroenzephalographie: Lehrbuch und Atlas*. Stuttgart: Kohlhammer; 2018
- [17] Rémi J, Vollmar C, de Marinis A et al. Congruence and discrepancy of interictal and ictal EEG with MRI lesions in focal epilepsies. *Neurology* 2011; 77: 1383–1390
- [18] Kilpatrick C, Cook M, Kaye A et al. Non-invasive investigations successfully select patients for temporal lobe surgery. *J Neurol Neurosurg Psych* 1997; 63: 327–333
- [19] Sperling MR, O'Connor MJ, Saykin AJ et al. A noninvasive protocol for anterior temporal lobectomy. *Neurology* 1992; 42: 416–422
- [20] Noachtar S, Borggraefe I, Rémi J. When to consider epilepsy surgery, and what surgical procedure? In: Schachter SC. Hrsg. *Evidence based management of epilepsy*. Shrewsbury, UK: tfm Publishing Ltd; 2011: 33–53
- [21] Feddersen B, Vollmar C, Remi J et al. Seizures from solving sudoku puzzles. *JAMA Neurology* 2015; 72: 1524–1526
- [22] Hartl E, Gonzalez-Victores JA, Remi J et al. Visual auras in epilepsy and migraine - An analysis of clinical characteristics. *Headache* 2017, doi:10.1111/head.13113
- [23] Hartl E, Remi J, Noachtar S. Two patients with visual aura - Migraine. epilepsy, or migralepsy? *Headache* 2015; 55: 1148–1151