Thieme

Eine seltene Form einer pulmonalen Infektion

An Uncommon Case of Pneumonia

Autoren
J. A. von Donat[1], M. Weber[2]

Institute
1 Städtische Kliniken Mönchengladbach GmbH, Elisabeth-Krankenhaus Rheydt, Medizinische Klinik, Mönchengladbach
2 Klinik für innere Medizin, Gastroenterologie Euregio Klinik Nordhorn

eingereicht 16.7.2017
akzeptiert nach Revision 28.8.2017

Bibliografie
DOI https://doi.org/10.1055/s-0043-118893
Online-Publikation: 6.12.2017 | Pneumologie 2018; 72: 584–587
© Georg Thieme Verlag KG Stuttgart · New York
ISSN 0934-8387

Korrespondenzadresse
Dr. med. J. A. von Donat, Städtische Kliniken Mönchengladbach GmbH, Elisabeth-Krankenhaus Rheydt, Medizinische Klinik, Hubertusstraße 100, 41239 Mönchengladbach
joachim.von.donat@sk-mg.de

ZUSAMMENFASSUNG

Beschrieben wird das Auftreten einer Pneumocystis jirovecii-Pneumonie bei einem HIV-negativem, nicht immunkompromittiertem Erwachsenen. Diskutiert werden die möglichen Ursachen der Erkrankung.

ABSTRACT

Pneumocystis jirovecii pneumonia is a common cause of respiratory disease in immunocompromised hosts. We describe a case of an HIV negative, immunocompetent patient and discuss the probable cause.

Anamnese

Der Patient stellte sich wegen seit vier Stunden bestehender thorakaler Schmerzen beim Einatmen vor. Er habe kein Fieber gehabt und hustete nicht. Keine Einnahme von Medikamenten, jedoch Konsum von Crystal Meth oral sowie geschnupft. Am Tage vor der Aufnahme habe er einen Hühnerstall gereinigt. Dabei sei es zu einer erheblichen Staubentwicklung gekommen. Es wurde über rezidivierende obere respiratorische Infekte in den letzten Monaten, jedoch nicht in Kindheit oder Jugend berichtet. Eine gastrointestinale Symptomatik wird nicht angegeben. Eine Anamnese bzgl. Promiskuität war nicht zu erheben. Beruflich ist er als Altenpfleger tätig. Eine Familienanamnese bzgl. rezidivierender Infekte, Autoimmunerkrankungen oder gehäuft oder früh auftretenden Malignomen wird nicht geschildert. Nikotin: 30 Zigaretten/Tag seit dem 15. Lebensjahr.

Körperlicher Untersuchungsbefund

25-jähriger Patient in gutem AZ und EZ, Körpergröße 176 cm, Körpergewicht 68 kg, Temperatur 38,2 °C. Haut und sichtbare Schleimhäute unauffällig, keine Ödeme. Kein Nachweis von Lymphomen. Über der Lunge ein normales Atemgeräusch ohne Rasselgeräusche, Sättigung 94 %. Cor: unauffälliger Untersuchungsbefund.

RR: 140/80 mm Hg, Hf: 83/Min. Unauffälliger abdomineller Untersuchungsbefund. Klinisch kein Hinweis auf eine Phlebothrombose. Keine Auffälligkeiten am Skelett.

EKG

Normofrequenter Sinusrhythmus, Herzfrequenz 93/Min., unauffälliger Kurvenverlauf.

Röntgen

Im Nativ-Bild bei der Aufnahme (▶ **Abb. 1)** bds. pulmonal flaue Infiltrationen mit Betonung der Unterfelder und Aussparung des Lungenmantels.

Nach Abschluss der Behandlung (▶ **Abb. 2**) zeigt sich ein unauffälliger Befund.

Im CT des Thorax (▶ **Abb. 3**, ▶ **Abb. 4**) erkennt man bds. milchglasartige Infiltration mit Aussparung der Peripherie und der zentralen Strukturen und Betonung der Unterlappen. Es finden sich keine retikulären, nodulären, zystischen Veränderungen oder ein Crazy-paving-Muster.

Dieses Dokument wurde zum persönlichen Gebrauch heruntergeladen. Vervielfältigung nur mit Zustimmung des Verlages.

▶ **Abb. 1** Rö Thorax p. a. bei Aufnahme. Mit freundlicher Unterstützung MVZ Radiologie Nordhorn.

▶ **Abb. 2** Rö Thorax p. a. nach Therapie. Mit freundlicher Unterstützung MVZ Radiologie Nordhorn.

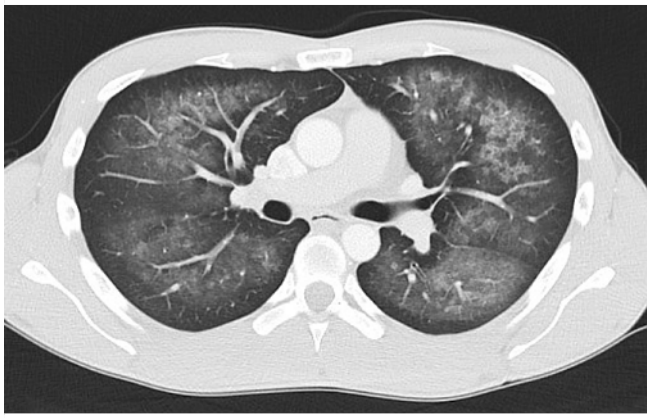

▶ **Abb. 3** CT Thorax bei Aufnahme. Mit freundlicher Unterstützung MVZ Radiologie Nordhorn.

▶ **Abb. 4** CT Thorax bei Aufnahme. Mit freundlicher Unterstützung MVZ Radiologie Nordhorn.

Labor – Befunde

BGA unter Raumluft bei Aufnahme: pH 7,472, pO2 61,2 mmHg, pCO2 31,0 mmHg.

Unauffälliges Blutbild mit normaler Differenzierung. In der Lymphozytensubdifferenzierung normale Gesamtzahl mit 1423/µl, relativ (21,4 %), aber nicht absolut (305/µl) erhöhte Zahl der B-Lymphozyten (CD19 +), normale Zahl der CD 4-Zellen (38,0 % bzw. 541/µl), T-Lymphozyten (CD3 +) (68,2 % bzw. 971/µl) ohne Anhalt für ein zelluläres Immundefizit. Vermindertes Immunglobulin G 6,41 g/l bei normalen Werten für Immunglobulin A und M und unauffälliger IgG-Subklassenbestimmung. CRP-Abfall von 11,2 mg/dl auf 0,0 mg/dl.

Transaminasen sowie Cholestaseparameter und Retentionswerte nicht erhöht. LDH-Anstieg von 268 auf 303 U/l. Hepatitis B- und C- sowie HIV-Serologie negativ. Quantiferon-TBC-Gold-Test negativ. IFT Huhn Titer, IgG CAP Hühnerfedern, IgG CAP Entenfedern, IgG CAP Gänsefedern alle unauffällig.

Lungenfunktion

Restriktive Ventilationsstörung mit einer TLC von 4,07 L (58 % des Solls), einer VC IN von 1,58 L (29 % des Solls) sowie einer FVC von 2,40 L (44 % des Solls). Bei der Diffusionsmessung eine Verteilungsstörung mit einem Hb-korrigierten Transferfaktor von 50 % und einem Transferkoeffizienten von 88 %. Nach der Behandlung vollständige Normalisierung.

Dieses Dokument wurde zum persönlichen Gebrauch heruntergeladen. Vervielfältigung nur mit Zustimmung des Verlages.

Flexible Bronchoskopie

Rötung der gesamten Tracheobronchialschleimhaut, sonst makroskopisch unauffälliger Befund.

Im Bronchialsekret mikroskopisch und kulturell kein Nachweis säurefester Stäbchen, vereinzelt Nachweis von Klebsiella oxytoca, bei mäßig vielen Leukozyten.

In der BAL zahlreiche Alveolarmakrophagen, massenhaft segmentkernige Granulozyten, mikroskopisch und kulturell kein Nachweis säurefester Stäbchen, CMV-DNA P C R negativ. Pneumoc. jirovecii DNA PCR mit einem CT-Wert von 26,4 nachweisbar.

Epikrise

Nach Diagnose einer Pneumocystis jirovecii-Pneumonie wurde der Patient über einen Zeitraum von zwei Wochen mit Trimethoprim/Sulfamethoxazol 20 mg pro kg/KG i. v. pro Tag und anschließend mit acht Tbl. à 960 mg über zwei Wochen therapiert. Gemäß der Leitlinie [1] hätte eine Therapie über einen Zeitraum von 21 Tagen ausgereicht. Zusätzlich erhielt er aufgrund eines PaO2 < 70 mmHg Prednison in absteigender Dosis p. o. für einen Zeitraum von 20 Tagen. Es kam zu einem vollständigen Verschwinden der Symptomatik, einer Normalisierung des Röntgenbefundes und der BGA. Auf die Empfehlung zur Rezidivprophylaxe wurde bei fehlenden Hinweisen auf ein angeborenes oder erworbenes Immundefektsyndrom verzichtet.

Diskussion

Es handelt sich bei dem Erreger um einen Pilz aus der Gattung Pneumocystis. Aus ovalen Trophozoiten entstehen durch Teilung Zysten mit sechs bis acht Sporen. Trophozoiten und Zysten sind mikroskopisch in der BAL-Flüssigkeit nachzuweisen, allerdings in Abhängigkeit von der Erregerzahl und der Erfahrung des Untersuchers mit dem Risiko falsch negativer Befunde. Die Untersuchung mittels quantitativer PCR weist einen nahezu 100 %igen negativ prädiktiven Wert auf, beinhaltet allerdings auch den Keimnachweis bei alleiniger Kolonisation. Zum Nachweis des Erregers wurde ein sog. in-house assay verwendet. Der CT-Wert (cycle threshold) beschreibt dabei die mittlere Zahl an erforderlichen Amplifikationszyklen zum Nachweis von Pneumocystis. Ein Wert von < 30 wie im vorgestellten Fall entspricht einer hohen Erregerlast. Eine quantitative Angabe der Kopienzahl war leider ebenso wie eine Immunfluoreszenz-Mikroskopie im mikrobiologischen Labor nicht möglich.

Es gilt die Kombination aus klinischer Präsentation, Röntgenbild und quantitativer PCR als Grundlage zur Entscheidung über eine Therapienotwendigkeit [2]. Bei erwachsenen immunkompetenten Personen kann Pneumocystis jirovecii-DNA im Respirationstrakt transient nachgewiesen werden [3], sodass dies durch aerogene Übertragung die Quelle einer Erkrankung bei immunkompromittierten Personen sein kann. Insbesondere Mitarbeiter im Gesundheitswesen sind häufig kolonisiert [4]. Typischerweise sieht man eine Pneumocystose bei HIV-positiven Patienten im Spätstadium der Erkrankung mit einer CD4-Zellzahl unter 200/µl oder < 14 % [1]. Allerdings kann sie auch zum Zeitpunkt der Serumkonversion auftreten, dabei ist jedoch eine passagere Verminderung der CD4-Lymphozyten die Voraussetzung [5]. Bei unserem Patienten lag weder eine nachgewiesenen HIV-Erkrankung noch eine Verminderung der CD4-Zellen vor. In der Anamnese gab es keine Hinweise auf eine stattgehabte immunsuppressive Behandlung, eine Organtransplantation oder ein Malignom. Auch der aktuelle klinische Befund ergab keinerlei Anzeichen einer malignen Grunderkrankung.

In der Literatur werden nur wenige Erkrankungsfälle ohne prädisponierende Grunderkrankung beschrieben. In Autopsieserien bei Patienten ohne prädisponierende Grunderkrankung findet sich lediglich eine minimale Prävalenz von 0,31 % [6, 7]. Jonathan beschreibt fünf Patienten ohne typische Grunderkrankung [8]. Dabei handelt es sich jedoch im Gegensatz zum aktuellen Fall um ältere Patienten, die als zumindest beeinträchtigende Grunderkrankung an einer Herzinsuffizienz, einem Diabetes mellitus oder einer COPD litten. Somit lag bei diesem Kollektiv eine lokale pulmonale Minderung der Infektabwehr vor. Cano beschreibt fünf Patienten ohne typische Grunderkrankung [9]. Einige seiner Patienten hatten zum Zeitpunkt der Diagnose oder vorausgehend einen anderen respiratorischen Infekt. Bei unserem Patienten war anamnestisch kein Infekt vorausgegangen, den vereinzelten Nachweis von Klebsiella oxytoca im Bronchialsekret, aber nicht in der BAL werteten wir als nicht relevant. Der einzige serologisch auffällige Parameter war eine Verminderung des Immunglobulin G-Spiegels als möglicher Hinweis auf ein humorales Immundefizit, allerdings zeigte sich bei der Subklassentypisierung eine vollständig normale Verteilung. Für eine ursächlich beschriebene passagere Verminderung des Immunglobulin G [10] gab es keine anamnestischen oder klinischen Hinweise. Eine vermehrte Infektgefährdung ist typischerweise erst bei einem IgG-Spiegel < 2,5 g/l zu erwarten [10]. Ein Defekt des spezifischen IgG (SPAD) entsprechend der ESID-Kriterien [11] lag nicht vor, da der IgG-Spiegel bei unserem Patienten vermindert war, die Antikörperantwort auf Polysaccharid-Vakzine ist allerdings nicht bekannt. Gegen das Vorliegen eines schweren kombinierten Immundefektes (SCID) sprach das Alter des Patienten bei Erstmanifestation sowie die fehlende Verminderung der T-Lymphozyten. Auch das Vorliegen eines variablen Immundefektsyndroms ist auszuschließen, da nach ESID-Kriterien [11] neben der Verminderung des Immunglobulin G (meist < 3 g/l) zumindest auch noch eine Verminderung des IgM- oder IgA-Spiegels vorhanden sein muss. Die entsprechenden Bestimmungen ergaben jedoch normale Werte. Die Diskrepanz des leicht verminderten Spiegels des Gesamt IgGs und der normalen Befunde bei der Subklassendifferenzierung erklären wir uns durch die zeitlich erst nach Abschluss der antibiotischen Behandlung erfolgten Bestimmung der Subklassen. Retrospektiv muss also ein passagerer gering ausgeprägter Mangel vorgelegen haben, möglicherweise im Rahmen der schweren Infektion.

Die Einnahme von Methamphetamin kann im Tiermodell zu einer akuten Entzündungsreaktion führen [12], klinisch beschrieben werden Kasuistiken von Lungenödem [13], eosinophile Pneumonie [14]. Unser Patient wies keine Eosinophilie in

Dieses Dokument wurde zum persönlichen Gebrauch heruntergeladen. Vervielfältigung nur mit Zustimmung des Verlages.

der BAL auf. Es fand sich keine für ein Lungenödem typische Hämorrhagie in der BAL. Die Besserung der Symptomatik trat nicht rasch, sondern erst im Verlauf auf. Diese Aspekte sprechen gegen ein durch Methamphetamin verursachtes nicht kardiales Lungenödem.

Auffällig war anamnestisch die Angabe der erheblichen Exposition gegenüber organischen Stäuben am Tag, bevor die Symptomatik auftrat. Eine Sensibilisierung gegenüber Hühner-, Enten- und Gänsefedern im Sinne einer EAA konnte serologisch ausgeschlossen werden. Auch die übrigen zur Diagnose der EAA geforderten Kriterien [15] sowie die vollständige Normalisierung des radiologischen Befundes nach einer antibiotischen Behandlung sprechen gegen die Diagnose einer ursächlichen exogen allergischen Alveolitis. Der ausgeprägte Nikotinkonsum des Patienten machte eine EAA weniger wahrscheinlich. Angesichts der Staubinhalation im Hühnerstall ist noch ein „organic dust toxic syndrom" zu erwägen, eine nicht immunogene Entzündungsreaktion bedingt durch inhalierte organische Staubpartikel. Klinisch kommt es während der Exposition zu Augentränen, Nasenlaufen sowie Halsschmerzen und Husten. Es treten Fieber, Schüttelfrost, allgemeines Krankheitsgefühl und Kopfschmerzen auf. Radiologische Veränderungen werden meist nicht beobachtet. Es kommt zu einer raschen spontanen Regression der Symptome [16]. Die Symptomatik des Patienten, der klinische Verlauf sowie der radiologische Befund sprachen gegen ein ODTS. Möglicherweise hat die massive Staubexposition in Kombination mit einer Entzündungsreaktion auf inhaliertes Methampetamin zu einer Beeinträchtigung der lokalen pulmonalen Infektabwehr geführt und es ist auf der Grundlage einer Kolonisation mit Pneumocystis jirovecii bei einem Altenpfleger (s. o.) zu einer Erkrankung gekommen. Eine direkte Übertragung durch Kontakt mit den Vögeln erscheint nicht wahrscheinlich, Pneumocystis carinii und P. wakefieldiae werden bei Ratten, P. murina bei Mäusen, P. oryctolagi bei Hasen, P. jirovecii bei Menschen, jedoch nicht bei Geflügel beschrieben [17].

Zusammenfassend sollte auch bei einem immunkompetenten Erwachsenen bei typischer klinischer und radiologischer Präsentation an die Möglichkeit einer Infektion durch Pneumocystis jirovecii gedacht werden.

Interessenkonflikt

Die Autoren geben an, dass kein Interessenkonflikt besteht.

Literatur

[1] Deutsch-österreichische Leitlinien zur Therapie und Prophylaxe opportunistischer Infektionen bei HIV-infizierten erwachsenen Patienten. Version 2.0 vom 12.09.2014

[2] Robert-Gangneux F, Belaz S, Revest M et al. Diagnosis of Pneumocystis jirovecii Pneumonia in Immunocompromised Patients by Real-Time PCR: a 4-Year Prospective Study. J Clin Microbiol 2014; 52: 3370 – 3376

[3] Gigliotti F, Wright TW. Pneumocystis: Where Does It Live? PLoS Pathogens 2012; 8: e1003025. doi:10.1371/journal.ppat.1003025

[4] Miller RF, Ambrose HE, Wakefield AE. Pneumocystis carinii f. sp. Hominis DNA in immunocompetent health workers in contact with patients with Pneumocystis carinii pneumonia. J Clin Microbiol 2001; 39: 3877 – 3882

[5] Robert FM, David MM. Pneumocystis carinii pneumonia. Thorax 1995; 50: 191 – 200

[6] Robinson JJ. Two cases of pneumocystosis: observation in 203 adult autopsies. Arch Pathol 1961; 71: 156 – 159

[7] Esterly JA. Pneumocystis carinii in lungs at autopsy. Am Rev Resp Dis 1968; 97: 935 – 937

[8] Jonathan L, Jacobs MD, Daniel M et al. A Cluster of Pneumocystis carinii Pneumonia in Adults without Predisposing Illnesses. N Engl J Med 1991; 24: 246 – 250

[9] Cano S, Capote F, Pereira A et al. Pneumocystis carinii pneumonia in patients without predisposing illness. Chest 1993; 104: 376 – 81

[10] Thomas L. Labor und Diagnose. 6. Aufl. Frankfurt/Main: TH-Books; 2005

[11] ESID Registry. Working definitions for clinical diagnosis of PID. Geneva: European Society for Immunodeficiencies; 2016

[12] de Oliveira APL, Lazzarini R, Cavriani G et al. Effects of single or repeated amphetamine treatment and withdrawal on lung allergic nflammation in rats. Int Immunopharmacol 2008; 8: 1164 – 1171

[13] Nestor TA, Tamamoto WI, Kam TH et al. Crystal methamphetamine-induced acute pulmonary edema: a case report. Hawaii Med J 1989; 48: 457

[14] Lin CC, Chen YC, Chang YL et al. Crystal Amphetamine smoking-induced acute eosinophilic pneumonia and diffuse alveolar damage. Chinese Journal of Physiology 2014; 57: 295 – 298

[15] Sennekamp J, Müller-Wening D, Amthor M et al. Empfehlungen zur Diagnostik der exogen-allergischen Alveolitis. Pneumologie 2007; 61: 52 – 56

[16] Malmberg P, Rask-Andersen A. Organic dust toxic syndrome. Seminars in respiratory medicine 1993; 14: 38 – 48

[17] Sokulska M, Kicia M, Wesołowska M et al. Pneumocystis jirovecii – from a commensal to pathogen: clinical and diagnostic review. Parasitology Research 2015; 114: 3577 – 3585

Dieses Dokument wurde zum persönlichen Gebrauch heruntergeladen. Vervielfältigung nur mit Zustimmung des Verlages.