Thieme

Bronchitis plastica – Akute Luftnot und bronchiale Ausgusspräparate

Bronchitis Plastica – Acute Dyspnea and Branching Airway Casts

Autoren
P. Wischmann[1], S. Keymel[1], M. Kelm[1], S. Krüger[1,2]

Institute
1 Klinik für Kardiologie, Pneumologie und Angiologie, Medizinische Fakultät, Universitätsklinikum Düsseldorf
2 Klinik für Pneumologie, Kardiologie und Internistische Intensivmedizin, Florence Nightingale Krankenhaus, Düsseldorf-Kaiserswerth

Bibliografie
DOI https://doi.org/10.1055/s-0043-118840 | Pneumologie 2017; 71: 681–683
© Georg Thieme Verlag KG Stuttgart · New York
ISSN 0934-8387

Korrespondenzadresse
Prof. Dr. med. Stefan Krüger, Universitätsklinikum Düsseldorf, Klinik für Kardiologie, Pneumologie und Angiologie, Moorenstr. 5, 40225 Düsseldorf
stefan.krueger@med.uni-duesseldorf.de

ZUSAMMENFASSUNG

Eine 65-jährige Patientin stellte sich mit Dyspnoe, zunehmendem Husten und Abhusten von sehr zähen, länglichen Sekretpropfen vor. Sie war multipel schwer kardial vorerkrankt und litt an einer chronischen Herzinsuffizienz. Im CT-Thorax zeigten sich ausgedehnte pulmonale Infiltrate beidseits, eine unspezifische mediastinale Lymphadenopathie und eine Erweiterung der pulmonalen Lymphgefäße. Bronchoskopisch fanden sich gallertige zähe Ausgusspräparate der Atemwege. Es wurde die Diagnose einer Bronchitis plastica gestellt. Unter einer Therapie mit inhalativem unfraktioniertem Heparin kam es zu einer Besserung. Fazit: Die Bronchitis plastica ist eine seltene Erkrankung, die durch die Bildung von Bronchialausgüssen charakterisiert ist. Man findet sie gehäuft bei kardialen Erkrankungen oder Lymphgefäßerkrankungen.

ABSTRACT

A 65 year old female presented to the emergency department with dyspnea and progressive cough with very viscous elongated secretion plugs. She suffered from multiple cardiac comorbidities and chronic heart failure. The CT scan of the thorax demonstrated extensive pulmonary infiltrates, unspecific mediastinal lymphadenopathy and enlargement of pulmonary lymph vessels. Bronchoscopy was performed and showed extensive occlusive bronchial casts. We diagnosed a case of bronchitis plastica. Therapy with inhalative heparin led to clinical improvement. Conclusion: bronchitis plastica is a rare disease with formation of occlusive bronchial casts. They are often found in cardiac disease or lymphatic disease.

Fallbericht

Eine 65-jährige Patientin stellte sich in der Notaufnahme mit neu aufgetretener Dyspnoe in Ruhe und deutlicher Verschlechterung eines seit Monaten bestehenden Hustens vor. Seit 3 Wochen huste sie sehr zähe, längliche Sekretpropfen ab (▶ **Abb. 1**). Unter dem Verdacht auf eine akute tiefe Atemwegsinfektion hatte die Patientin im Vorfeld bereits eine antibiotische Therapie erhalten, darunter war jedoch keine Besserung aufgetreten.

Die Patientin litt an einer ischämischen Kardiomyopathie mit hochgradig reduzierter linksventrikulärer systolischer Funktion, es war ein ICD mit Resynchronisationstherapie (CRT-D) implantiert worden, aufgrund einer Mitralklappenendokarditis war vor 19 Jahren ein mechanischer Mitralklappenersatz erfolgt und vor einem Jahr ein transapikaler Aortenklappenersatz bei hochgradiger Aortenklappenstenose. Zudem fanden sich als Komorbiditäten ein paroxysmales Vorhofflimmern, pulmonale Hypertonie, Diabetes mellitus Typ II und chronische Niereninsuffizienz Stadium III. Vor 6 Jahren war bei einem invasiv duktalen Mammakarzinom links eine Mastektomie und eine adjuvante Radiatio erfolgt. Eine Lungenerkrankung war bisher nicht bekannt. Die Patientin war Nicht-Raucherin. Medikamentös wurde eine klassische Herzinsuffizienz- und Diabetes-Therapie eingenommen.

Bei der klinischen Untersuchung war die Patientin in einem reduzierten Allgemeinzustand, Atemfrequenz 34/min, RR 130/90 mmHg, normale Herzfrequenz, regelrechte Klicks des mechanischen Mitralklappenersatzes, beidseits basal leises Atemgeräusch mit grobblasigen Rasselgeräuschen pulmonal und beidseitige Unterschenkelödeme. Im Labor war das C-reaktive Protein diskret erhöht auf 1,3 mg/dl (Norm: < 0,5 mg/dl). In der kapillären Blutgasanalyse war eine schwere Hypoxämie nachweisbar. Lungenfunktionell fiel eine leichtgradige Restriktion

Dieses Dokument wurde zum persönlichen Gebrauch heruntergeladen. Vervielfältigung nur mit Zustimmung des Verlages.

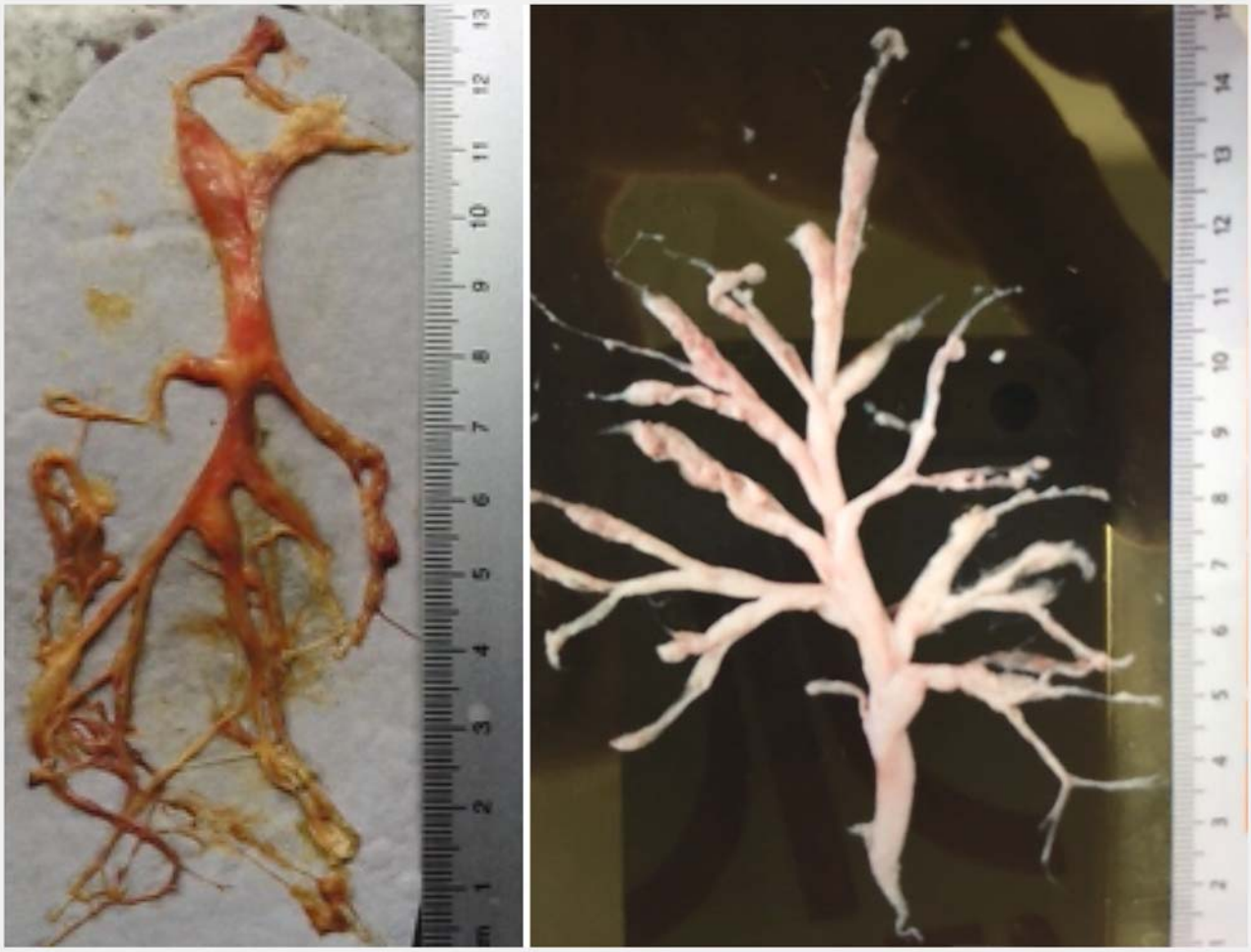

▶ **Abb. 1** Abgehustetes sehr zähes bronchiales Ausgusspräparat, sehr schön ist die bronchiale Anatomie hieran sichtbar

auf, keine Obstruktion sowie eine mittelgradige Diffusionsstörung. Im Röntgen-Thorax und der Computertomografie des Thorax zeigten sich ausgedehnte pulmonale Infiltrate beidseits, eine unspezifische mediastinale Lymphadenopathie und eine Erweiterung der pulmonalen Lymphgefäße (▶ **Abb. 2**).

In der Bronchoskopie fand sich im rechten Oberlappenbronchus ein gallertiges zähes Ausgusspräparat der Atemwege, welches über den Hauptbronchus bis in die distale Trachea reichte. Im Bronchialsekret war mikrobiologisch kein Erreger nachweisbar. Pathologisch wurde der zähe Sekretpropf als amorphes eosinophiles und fibrinöses Material beschrieben ohne Nachweis von Malignität oder Pilzen.

Angesichts der eindrucksvollen Ausgusspräparate und der klinischen Befunde stellten wir die Diagnose einer Bronchitis plastica. Wir begannen eine Therapie mit inhalativem unfraktioniertem Heparin via Ultraschallvernebler (2 – 3 Mal pro Tag 10.000 IE). Hierunter kam es zu einer langsamen klinischen Besserung mit Abnahme des Abhustens der zähen Sekretpfröpfe. Im weiteren Verlauf kam es über die nächsten 9 Monate bei Auslassversuch des inhalativen Heparins immer wieder zu einem Rezidiv der Symptomatik.

Die Bronchitis plastica ist eine seltene Erkrankung, die idiopathisch oder in Assoziation mit verschiedenen Grunderkrankungen beobachtet wird und durch die Bildung von Bronchialausgüssen charakterisiert ist [1, 2]. Beim Auftreten einer Bronchitis plastica finden sich gehäuft kardiale Begleiterkrankungen, v. a. bei Kindern nach Korrektur eines zyanotischen Herzfehlers. Bei der Patientin in diesem Fall war auch eine schwere kardiale Komorbidität mit chronischer Herzinsuffizienz vorhanden. Leitsymptom der Bronchitis plastica ist produktiver Husten bis hin zu respiratorischer Insuffizienz bei Verlegung zentraler Atemwege durch das Ausgussmaterial [2, 3]. Die Bronchialausgüsse können gallertartig, aber auch sehr fest sein. Typisch ist das Abhusten von Sekretpropfen, die ein Ausgussmodell der Atemwege widerspiegeln [1].

Die Pathogenese der Bronchitis plastica ist bisher wenig verstanden. Es wird angenommen, dass primär eine pulmonale Lymphabflussstörung vorliegt. Dies kann auf dem Boden einer pulmonalvenösen Stauung bei Linksherzinsuffizienz, nach kardialen Operationen, bei angeborenen oder erworbenen Lymphgefäßerkrankungen oder auch bei schwerer Inflammation entstehen.

Dieses Dokument wurde zum persönlichen Gebrauch heruntergeladen. Vervielfältigung nur mit Zustimmung des Verlages.

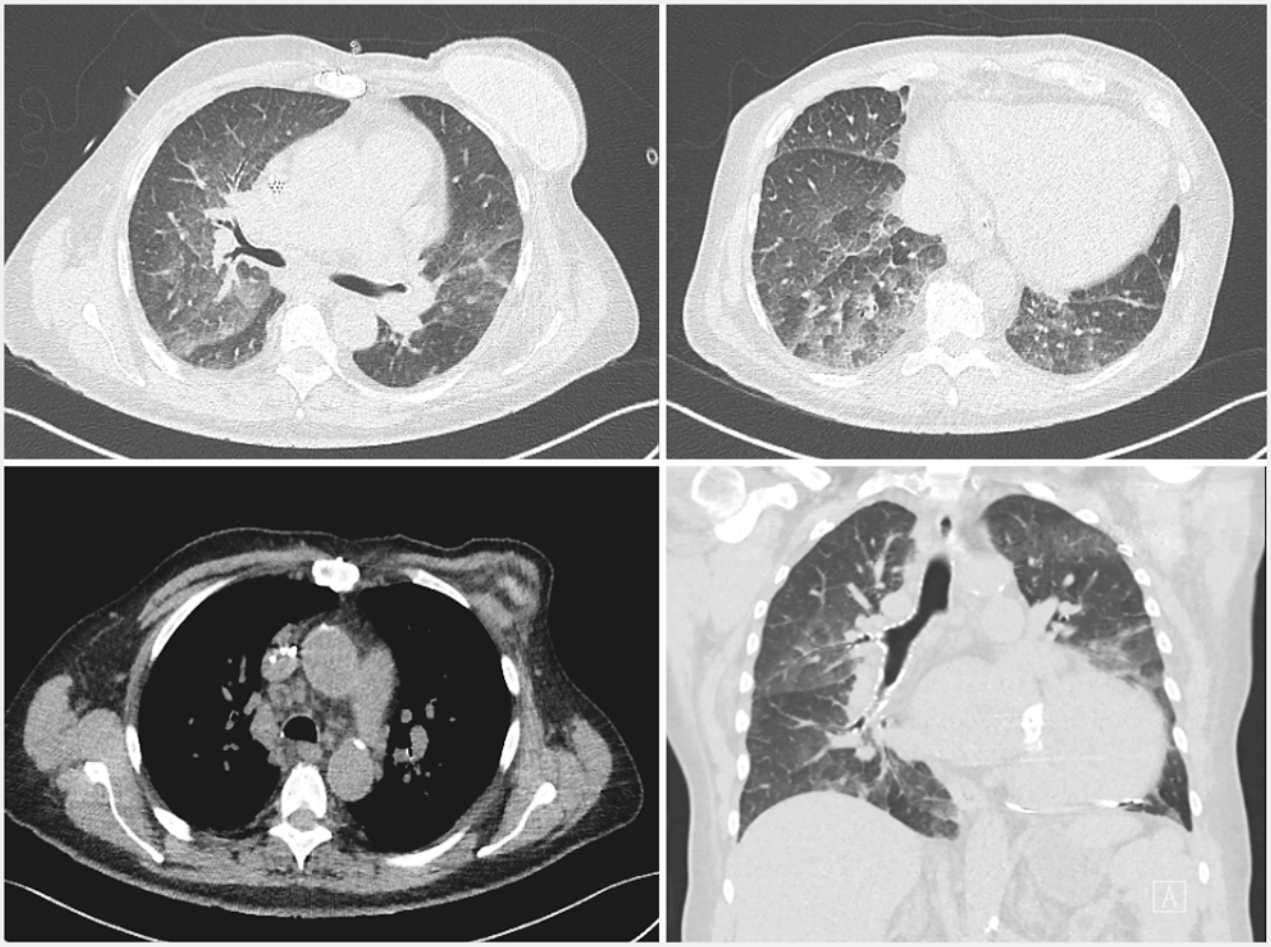

▶ **Abb. 2** Computertomografie Thorax: ausgedehnte pulmonale Infiltrate beidseits und mediastinale Lymphadenopathie, Erweiterung der pulmonalen Lymphgefäße.

Therapeutisch kann akut das Ausgussmaterial bronchoskopisch entfernt werden. Medikamentös besteht bei fibrinhaltigen Ausgusspräparaten die Möglichkeit der Inhalation von Heparin [1 – 3]. Symptomatisch wurden auch inhalative Bronchodilatatoren, inhalative oder systemische Steroide und Mukolytika in anderen Fällen eingesetzt [1].

Interessenkonflikt

Die Autoren geben an, dass kein Interessenkonflikt besteht.

Literatur

[1] Madsen P, Shah SA, Rubin BK. Plastic bronchitis: new insights and a classification scheme. Paediatric respiratory reviews 2005; 6: 292 – 300

[2] Schmitz J, Schatz J, Kirsten D. Bronchitis plastica. Pneumologie 2004; 58: 443 – 448

[3] Kaschner M, Strunk H, Schild HH. Bronchitis plastica mit chylösen Bronchialausgüssen. RoFo : Fortschritte auf dem Gebiete der Röntgenstrahlen und der Nuklearmedizin 2014; 186: 963 – 965

Dieses Dokument wurde zum persönlichen Gebrauch heruntergeladen. Vervielfältigung nur mit Zustimmung des Verlages.