



Impacto da suspensão das cirurgias eletivas em pacientes com escoliose idiopática do adolescente no período da pandemia de covid-19*

Impact of the Suspension of Elective Surgeries for Adolescent Idiopathic Scoliosis during the COVID-19 Pandemic

Matheus Neves Castanheira¹ Giovanni Salvatore Nardone¹ Rafael de Paiva Luciano¹
Márcio Squassoni Leite¹

¹ Serviço de Ortopedia e Traumatologia do Hospital Municipal Universitário de Taubaté, Taubaté, SP, Brasil

Endereço para correspondência Matheus Neves Castanheira, Médico Residente de Ortopedia e Traumatologia do Hospital Municipal Universitário de Taubaté, Rua Antônio Wladimir do Prado, N 27, Quiririm, 12043-460, Taubaté, SP, Brasil (e-mail: neves_mp@hotmail.com).

Rev Bras Ortop 2023;58(3):397–403.

Resumo

Objetivos Neste estudo foram avaliadas as progressões radiográficas das curvas escolióticas, acima de 40 graus em pacientes com escoliose idiopática do adolescente (EIA). Os indivíduos analisados aguardavam o procedimento cirúrgico, em período de suspensão das cirurgias eletivas, durante a pandemia de covid-19. Além das progressões radiográficas, nesta pesquisa foi descrita a qualidade de vida destes pacientes.

Métodos O artigo refere-se a um estudo de coorte retrospectivo, que avaliou 29 pacientes com EIA com indicação cirúrgica, todos cadastrados no serviço público de saúde brasileiro. As medidas radiográficas escolióticas dos pacientes foram comparadas em dois momentos: no início do período da interrupção de cirurgias eletivas, devido à pandemia de covid-19, e logo após a liberação destas.

Resultados A partir da comparação das medidas radiográficas entre as avaliações pré e pós suspensão das cirurgias eletivas, observamos o aumento significativo dos valores angulares da curva principal ($p < 0,001$), com variações entre 0 e 68°, e mediana de 10°. Em relação às curvas secundárias, observamos um aumento dos valores angulares da região torácica proximal ($p < 0,001$) e lombar ($p = 0,001$). Entretanto, o aumento da região torácica principal não foi considerado significativo ($p = 0,317$).

Conclusão A suspensão das cirurgias eletivas, para a correção da EIA resultou em um aumento significativo no valor radiográfico das deformidades das colunas dos pacientes, fator que promoveu um impacto negativo na qualidade de vida de pacientes e familiares.

Palavras-chave

- ▶ adolescente
- ▶ escoliose
- ▶ procedimentos cirúrgicos eletivos
- ▶ sistema único de saúde

* Trabalho desenvolvido no Serviço de Ortopedia e Traumatologia do Hospital Municipal Universitário de Taubaté, SP, Brasil.

recebido
01 de Junho de 2022
aceito
29 de Julho de 2022
article Publicado on-line
Outubro 14, 2022

DOI <https://doi.org/10.1055/s-0042-1756318>.
ISSN 0102-3616.

© 2022. Sociedade Brasileira de Ortopedia e Traumatologia. All rights reserved.
This is an open access article published by Thieme under the terms of the Creative Commons Attribution-NonDerivative-NonCommercial-License, permitting copying and reproduction so long as the original work is given appropriate credit. Contents may not be used for commercial purposes, or adapted, remixed, transformed or built upon. (<https://creativecommons.org/licenses/by-nc-nd/4.0/>)
Thieme Revinter Publicações Ltda., Rua do Matoso 170, Rio de Janeiro, RJ, CEP 20270-135, Brazil

Abstract

Objectives This study evaluated the radiographic progressions of scoliotic curves higher than 40° in patients with adolescent idiopathic scoliosis (AIS). These subjects waited for the surgical procedure while elective surgeries were on hold during the COVID-19 pandemic. In addition to radiographic progressions, this study described the quality of life of these patients.

Methods This study is a retrospective cohort assessing 29 AIS patients with surgical indications registered in the Brazilian public healthcare service. We compared the scoliotic radiographic measurements in two moments: at the beginning of the interruption of elective surgeries due to the COVID-19 pandemic and when these procedures resumed.

Results When comparing the radiographic measurements before and after the suspension of assessments for elective surgeries, we observed a significant increase in main curve angles ($p < 0.001$), with variations ranging from 0 to 68° and a median value of 10°. In secondary curves, we observed an increase in angles from the proximal thoracic ($p < 0.001$) and lumbar ($p = 0.001$) regions. However, the increase in the main thoracic region was not significant ($p = 0.317$).

Conclusion The suspension of elective surgeries for AIS resulted in a significant increase in the radiographic values of patients' spine deformities. This increase harmed the quality of life of these subjects and their families.

Keywords

- ▶ adolescent
- ▶ scoliosis
- ▶ elective surgical procedures
- ▶ unified health system

Introdução

A escoliose idiopática do adolescente (EIA) é uma das doenças mais frequentes da coluna vertebral, com relatos de uma incidência entre 0,5 e 10% da população mundial.¹ O procedimento de instrumentação espinhal e fusão utilizado para correção de EIA é uma das cirurgias mais frequentemente realizadas em pacientes ortopédicos pediátricos, embora apenas 10% dos portadores dessa doença necessitem de correção cirúrgica.²

No Brasil, há uma dificuldade do Sistema Único de Saúde (SUS) em lidar com a demanda dessas cirurgias de grande porte, que ficam restritas aos poucos centros de tratamentos regionais de grandes regiões populosas. São considerados casos graves curvas escolióticas acima de 40° que possuem indicação cirúrgica, já que possuem a característica de serem progressivas mesmo após o término da maturidade esquelética.^{3,4}

Após o primeiro diagnóstico de covid-19 no Brasil, foram implementadas as medidas de saúde pública para o combate da pandemia. Entretanto, a falta de disponibilidade de unidades de terapia intensiva e leitos hospitalares nesse período promoveram uma sobrecarga dos setores de saúde, causando uma restrição dos atendimentos. Esses fatores promoveram a suspensão do tratamento cirúrgico de doenças consideradas eletivas.⁵⁻⁷

A espera demasiada pela cirurgia de escoliose pode requerer cirurgias adicionais, como a liberação anterior para obter a correção satisfatória da curvatura da coluna vertebral, além da necessidade de cirurgias mais longas e com maiores riscos de complicações (aumento da perda de sangue, déficits neurológicos ou correção insatisfatória da curvatura da coluna vertebral).⁸

O objetivo deste estudo consistiu em realizar uma avaliação da progressão radiográfica da curva escoliótica em

pacientes jovens, que aguardam o procedimento cirúrgico em hospital público, localizado no interior de São Paulo, durante o período de suspensão das cirurgias eletivas, devido à pandemia de covid-19. Além da comparação radiográfica das curvas escolióticas, os pacientes foram submetidos a uma avaliação de qualidade de vida.

Métodos

Neste artigo, foi realizado um estudo de coorte retrospectivo, que avaliou 29 pacientes com EIA (curvas escolióticas maior do que 40 graus) com indicação cirúrgica, todos cadastrados no serviço público de saúde e aguardando o procedimento cirúrgico da correção de escoliose.

Avaliamos na população estudada a evolução radiográfica das curvas escolióticas no período entre o início desta paralisação, devido à pandemia de covid-19 e logo após a liberação para realizar cirurgias eletivas. Os dados epidemiológicos da amostra bem como os outros fatores associados à progressão de suas curvas escolióticas, também foram coletados e descritos nos resultados. Este estudo foi aprovado pelo comitê de ética em pesquisa sob o número 5039.

Como parâmetro de avaliação da progressão da curva escoliótica, utilizamos o raio X (RX) da coluna total nas incidências anteroposterior (AP) e no perfil (P) panorâmico em ortostase, com a mensuração da curva pelo método de Cobb,⁹ antes do início da pandemia no Brasil, em março de 2020. Esses dados foram comparados com os RX dos mesmos pacientes logo após o retorno do serviço de cirurgias eletivas, que ocorreu em dezembro de 2021. Para a avaliação da qualidade de vida foi utilizado o questionário proposto pela Scoliosis Research Society (SRS); versão brasileira do questionário SRSr-22 para EIA.^{10,11}

Tabela 1 Características dos pacientes com escoliose idiopática do adolescente grave, aguardando procedimento cirúrgico de correção de escoliose (n = 29)

Gênero	
Feminino	25 (86,2%)
Masculino	4 (13,8%)
Idade (anos)	
Média (DP)	15,8 (2,8)
Mediana (Q1; Q3)	15,0 (14,0; 17,0)
Mínimo; máximo	11,0; 23,0
Idade da menarca (anos) (n = 25)	
Média (DP)	12,2 (1,3)
Mediana (Q1; Q3)	12,0 (11,0; 13,0)
Mínimo; máximo	10,0; 15,0
Familiar com EIA	
Não	23 (79,3%)
Sim	6 (20,7%)
Intervalo de tempo entre as avaliações (meses)	
Média (DP)	23,6 (7,1)
Mediana (Q1; Q3)	22,0 (18,0; 25,0)
Mínimo; máximo	15,0; 39,0

Abbreviations: DP, desvio padrão; Q1, primeiro quartil; Q3, terceiro quartil.

As variáveis foram descritas por meio de frequências absolutas e porcentagens (no caso de variáveis categóricas) ou por médias e desvios padrão, medianas e quartis, além dos valores mínimos e máximos no caso de variáveis numéricas. As medidas radiográficas foram comparadas por meio de testes não paramétricos de Wilcoxon para os dados pareados. As análises foram realizadas com o auxílio do programa estatístico IBM SPSS *Statistics for Windows*, Versão 24.0 (IBM Corp., Armonk, NY, EUA), considerando o nível de significância de 5%.

Resultados

A idade dos pacientes (► **Tabela 1**) apresentou uma variação entre 11 e 23 anos, com média de 15,8 anos (desvio padrão [DP] = 2,8 anos), sendo 25 (86,2%) pacientes do sexo feminino e 4 (13,8%) do sexo masculino. Dentre estes, um total de 6 (20,7%) pacientes apresentava histórico familiar de EIA.

O intervalo entre as avaliações radiográficas variou entre 15 e 39 meses, correspondendo a uma mediana de 22 meses (► **Tabela 1**). Para as análises do grau de maturidade esquelética da coluna vertebral dos pacientes, utilizamos o índice de Risser, aferido de acordo com o RX da bacia na incidência AP. Na avaliação antes do início da paralisação das cirurgias eletivas, os pacientes apresentaram os seguintes índices de Risser: 4 (13,8%) pacientes com Risser 0; 6 (20,7%) pacientes com Risser 3; 7 (24,1%) pacientes com Risser 4; e 12 (41,4%) pacientes com Risser 5. Após a retomada das cirurgias

Tabela 2 Características radiográficas dos pacientes com escoliose idiopática do adolescente grave, aguardando procedimento cirúrgico de correção de escoliose (n = 29)

Índice Risser prévio	
0	4 (13,8%)
3	6 (20,7%)
4	7 (24,1%)
5	12 (41,4%)
Índice Risser atual	
3	2 (6,9%)
4	6 (20,7%)
5	21 (72,4%)
Tipo de curva/Curva principal	
Torácica (ápice = T2 - Disco T11/T12)	24 (82,8%)
Toracolombar (ápice = T12-L1)	2 (6,9%)
Lombar (ápice = Disco L1-L2 - L4)	3 (10,3%)
Classificação Lenke	
Torácica principal	9 (31,0%)
Dupla torácica	5 (17,2%)
Dupla principal	11 (37,9%)
Tripla curva	1 (3,4%)
Curva lombar com torácica principal rígida	3 (10,3%)
Modificador lombar	
Tipo A	7 (24,1%)
Tipo B	7 (24,1%)
Tipo C	15 (51,7%)
Modificador sagital	
Negativo	1 (3,4%)
Neutro	25 (86,2%)
Positivo	3 (10,3%)
Tratamento	
Não	24 (82,8%)
Colete	3 (10,3%)
Colete irregular	2 (6,9%)

eletivas, o grau de maturidade esquelética caracterizou-se por 2 (6,9%) pacientes com Risser 3; 6 (20,7%) pacientes com Risser 4; e 21 (72,4%) pacientes com Risser 5. As informações referentes a esta análise estão descritas na ► **Tabela 2**.

Para a avaliação do tipo de curva escoliótica, utilizamos a classificação de Lenke.⁴ Quanto ao tipo da curva principal, 24 (82,8%) pacientes apresentaram o tipo torácica (ápice = T2 - Disco T11/T12), outros 2 (6,9%) pacientes o tipo toracolombar (ápice = T12-L1) e 3 (10,3%) pacientes o tipo lombar (ápice = Disco L1-L2 - L4).

Pela classificação de Lenke, 9 (31,0%) pacientes foram classificados como o tipo torácica principal (LENKE 1), 5 (17,2%) pacientes com dupla torácica (LENKE 2), 11 (37,9%) pacientes com dupla principal (LENKE 3), 1 (3,4%) paciente

Tabela 3 Valores angulares dos pacientes com escoliose idiopática do adolescente grave, aguardando procedimento cirúrgico de correção de escoliose (n = 29)

Valores angulares	Momento		Variação (Pós-Pré)	valor de p
	Pré	Pós		
Curva principal				
Média (DP)	60,9 (12,8)	75,0 (18,8)	14,1 (16,4)	< 0,001
Mediana (Q1; Q3)	60,0 (52,0; 68,0)	75,0 (60,0; 87,0)	10,0 (2,0; 20,0)	
Mínimo; máximo	40,0; 95,0	44,0; 126,0	0,0; 68,0	
Torácica proximal				
Média (DP)	25,5 (8,0)	29,6 (10,7)	4,0 (5,4)	< 0,001
Mediana (Q1; Q3)	28,0 (20,0; 30,0)	30,0 (23,0; 35,0)	3,0 (0,0; 5,0)	
Mínimo; máximo	14,0; 41,0	14,0; 60,0	0,0; 20,0	
Torácica principal (n = 4)				
Média (DP)	37,5 (12,6)	42,0 (19,7)	4,5 (9,0)	0,317
Mediana (Q1; Q3)	40,0 (30,0; 45,0)	40,0 (30,0; 54,0)	0,0 (0,0; 9,0)	
Mínimo; máximo	20,0; 50,0	20,0; 68,0	0,0; 18,0	
Lombar (n = 25)				
Média (DP)	39,5 (16,3)	46,8 (17,2)	7,3 (9,9)	0,001
Mediana (Q1; Q3)	30,0 (28,0; 55,0)	45,0 (30,0; 60,0)	5,0 (0,0; 8,0)	
Mínimo; máximo	20,0; 70,0	24,0; 75,0	0,0; 38,0	

Abreviaturas: DP, desvio padrão; Q1, primeiro quartil; Q3, terceiro quartil.

com tripla curva (LENKE 4) e 3 (10,3%) pacientes com curva lombar e torácica principal rígida (LENKE 6). Nesta amostragem, é importante destacar que não foram identificados pacientes LENKE 5 (► **Tabela 2**).

Em relação aos modificadores lombares, observamos 7 (24,1%) pacientes com o tipo A (linha sacral vertical mediana - LSVM, passando entre os pedículos da vértebra apical lombar), 7 (24,1%) pacientes com o tipo B (LSVM tocando o pedículo da vértebra apical) e 15 (51,7%) pacientes com o tipo C (LSVM medial aos pedículos da vértebra apical lombar).

Em relação ao modificador sagital torácico, foram identificados 1 (3,4%) paciente com hipocifose, 25 (86,2%) pacientes neutros e 3 (10,3%) pacientes com hipercifose torácica (► **Tabela 2**).

Neste estudo, observamos um total de 24 (82,8%) pacientes, que não fizeram o tratamento prévio, outros 3 (10,3%) pacientes com o uso correto de colete, e 2 (6,9%) pacientes com uso de colete de maneira irregular (► **Tabela 2**).

A partir da comparação das medidas radiográficas no período entre as avaliações (► **Tabela 3**, ► **Fig. 1**), observamos o aumento significativo dos valores angulares da curva principal ($p < 0,001$), com variações entre 0 e 68°, e mediana de 10°. Em relação às curvas secundárias, observamos um aumento dos valores angulares da região torácica proximal ($p < 0,001$) e lombar ($p = 0,001$); porém, para estes casos, o aumento da torácica principal não foi significativo ($p = 0,317$). Na região torácica proximal, as variações observadas foram entre 0 e 20°, com a mediana de 3° (1° quartil 0° e 3° quartil 5°). Para a região lombar, as variações observadas foram entre 0 e 38°, com mediana de 5° (1° quartil 0° e 3° quartil 8°). A ► **Tabela 4** apresenta a medição destas curvas

individualizadas para cada paciente e em cada período avaliado.

Na avaliação da qualidade de vida realizada pelo questionário proposto (SRS), observamos escore médios de 16,4 (DP = 4,5) no domínio função/atividade; 16,2 (DP = 5,2) no domínio dor; 11,1 (DP = 4,0) no domínio auto-imagem/aparência; 15,1 (DP = 4,5) no domínio saúde mental; 7,4 (DP = 1,6) no domínio satisfação com o tratamento; 58,8 (DP = 15,1) no subtotal e 66,2 (DP = 15,9) no escore total. As informações relacionadas à qualidade de vida dos pacientes com EIA estão descritas na ► **Tabela 5**.

Discussão

A motivação principal para a realização deste estudo foi a preocupação com o maior número de pacientes à espera de cirurgias eletivas, bem como a possibilidade de aumento do ângulo da curva de escoliose dos pacientes, durante o período da pandemia de covid-19. Nesse serviço, as cirurgias que necessitavam de pós-operatório em UTIs, ficaram paralisadas entre o período de março de 2020 até dezembro de 2021.

Outros estudos demonstraram essa mesma preocupação, com a redução no número de cirurgias eletivas ortopédicas, que variaram entre 48,5 até 79% no número de cirurgias eletivas ortopédicas.^{6,7} No entanto, nenhum estudo até o momento foi direcionado à questão da interrupção em cirurgias de deformidades, mais especificamente para os procedimentos relacionados à EIA.

Neste estudo foram avaliados os pacientes que aguardavam a cirurgia de correção de EIA em hospital público. Os

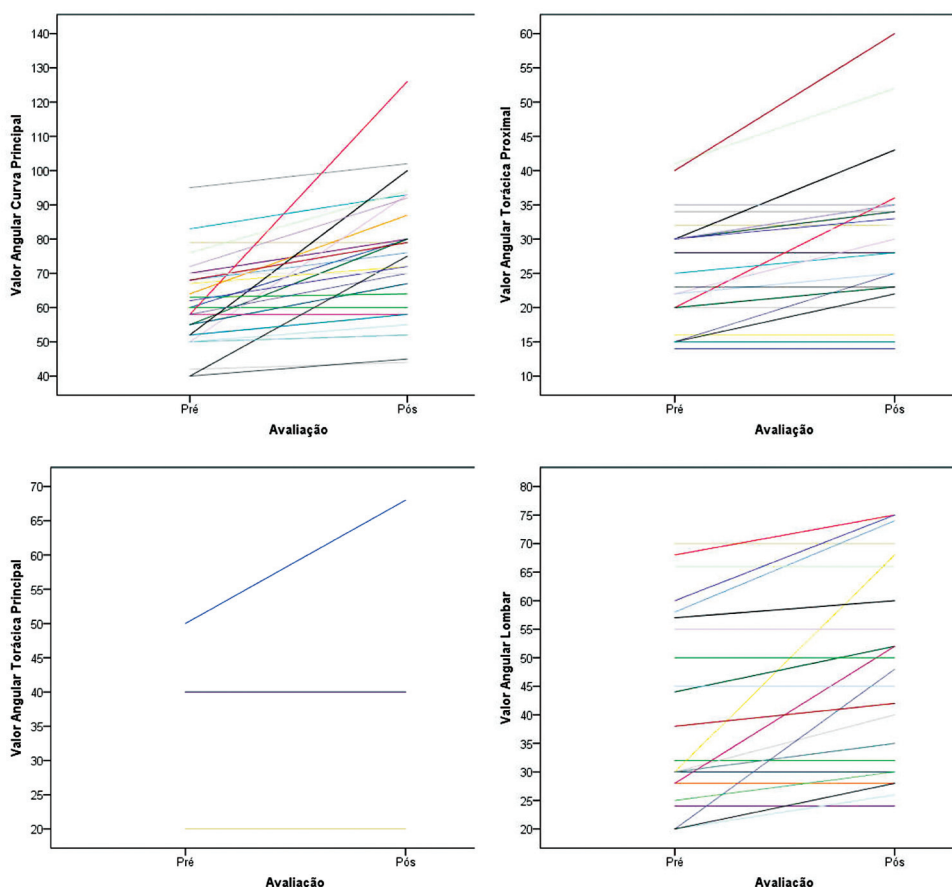


Fig. 1 Medidas angulares nas avaliações pré e pós cirúrgicas dos pacientes com escoliose idiopática do adolescente grave, aguardando procedimento cirúrgico de correção de escoliose (n = 29). = Figure 1 Angle measurements in both evaluations of patients with severe adolescent idiopathic scoliosis awaiting surgical correction (n = 29).

Tabela 4 Os dados individualizados das amostras estudadas

Lista de espera pacientes escoliose									
Número	Gênero	Idade	Intervalo de tempo entre avaliações	Tipo de curva / curva principal	Lenke	Diferença entre as avaliações do valor angular da curva principal	Diferença entre as avaliações do valor angular da curva secundária	Risser atual	Risser prévio
1	F	15	3 anos 3 meses	Lombar à esquerda	6CN	T11-L3 = 20°	C7-T4 = 0 / T4-T10 = 18°	5	3
2	F	21	1 ano 10 meses	torácica à direita	1C-	T5-T11 = 0	T1-T5 = 0 / T12-L4 = 0	5	5
3	F	16	1 ano 3 meses	torácica à direita	1CN	T5-T12 = 0	C7-T5 = 0 / T12-L4 = 0	5	5
4	M	20	2 anos	torácica à direita	3CN	T7-T12 = 10°	T2-T7 = 0 / T12-L4 = 0	5	4
5	F	23	2 anos 11 meses	torácica à direita	1CN	T6-T12 = 5°	T1-T5 = 0 / T12-L4 = 0	5	5
6	F	13	2 anos 10 meses	torácica à direita	4C+	T5-T12 = 68°	T1-T5 = 16° / L1-L5 = 38°	5	0
7	F	15	1 ano 6 meses	torácica à direita	3CN	T5-T11 = 10°	T1-T5 = 3° / T11-L4 = 7°	4	4
8	F	21	2 anos 11 meses	lombar esquerda	6BN	T12-L4 = 2°	T2-T5 = 0 / T5-T12 = 0	5	5
9	F	15	2anos 5 meses	torácica à direita	1BN	T5-L1 = 8°	T2-T5 = 5° / L1-L5 = 5°	5	4
10	M	15	2a 1 mes	torácica à direita	1BN	T5-T12 = 25°	T2-T5 = 3° / T12-L5 = 10°	4	0
11	F	15	1a 5 meses	torácica à direita	3CN	T5-T11 = 23°	T2-T5 = 4° / T11-L4 = 16°	4	3
12	F	11	1 ano 10 meses	torácica à direita	3A+	T4-T10 = 43°	T2-T4 = 8° / T10-L5 = 8°	4	3
13	M	17	1a 4 meses	torácica à direita	2AN	T7-L2 = 12°	T2-T7 = 4° / L2-L5 = 0	5	5
14	M	15	1a 9 meses	torácica à direita	2BN	T5-T12 = 18°	T1-T5 = 11° / T12-L4 = 0	4	5
15	F	15	1a 5 meses	torácica à direita	1BN	T9-L3 = 0	T4-T9 = 0 / L3-L5 = 0	5	4
16	F	17	1a 11 meses	torácica à direita	3CN	T4-T11 = 7°	T1-T4 = 0 / T12-L5 = 0	5	5

(Continued)

Tabela 4 (Continued)

Lista de espera pacientes escoliose									
Número	Gênero	Idade	Intervalo de tempo entre avaliações	Tipo de curva / curva principal	Lenke	Diferença entre as avaliações do valor angular da curva principal	Diferença entre as avaliações do valor angular da curva secundária	Risser atual	Risser prévio
17	F	14	2 anos 11 meses	torácica à direita	2BN	T6-L2 = 48°	T2-T7 = 13° / L2-L5 = 24°	4	3
18	F	17	1 ano 10 meses	torácica à direita	1AN	T6-L1 = 5°	T1-T7 = 0 / L1-L5 = 5°	5	5
19	F	14	1 ano 6 meses	torácica à direita	3CN	T6-T11 = 1°	T1-T5 = 2° / T12-L4 = 3°	5	4
20	F	13	1 ano 11 meses	torácica à direita	1AN	T6-L1 = 12°	T1-T6 = 10° / T11-L4 = 6°	5	3
21	F	13	1ano e 4meses	torácica à direita	3CN	T3-T10 = 2°	C7-T3 = 0 / T10-L4 = 0	5	4
22	F	13	2 anos	torácica à direita	3AN	T4-T12 = 35°	C7-T4 = 7° / T12-L5 = 28°	3	0
23	F	14	1 ano 6 meses	torácica à direita	1AN	T6-T12 = 2°	T1-T6 = 3° / T12-L4 = 5°	5	5
24	F	17	1 ano 8 meses	torácica à direita	2AN	T5-T12 = 11°	T2-T6 = 20° / L1-L5 = 8°	5	4
25	F	19	3 anos 1 mes	torácica à direita	3BN	T5-T11 = 10°	T1-T5 = 3° / T11-L4 = 0°	5	5
26	F	16	1 ano 7 meses	torácica à direita	3CN	T4-T11 = 0	T1-T4 = 0 / T11-L4 = 4°	5	5
27	F	15	1 ano 7 meses	torácica à direita	2CN	T10-L3 = 6°	T1-T6 = 0 / T6-T10 = 0	5	5
28	F	13	1 ano 7 meses	torácica à direita	3C+	T7-T12 = 20°	T1-T7 = 5° / T12-L5 = 15°	3	0
29	F	15	1ano 9 meses	lombar à esquerda	6CN	T12-L3 = 5°	T1-T6 = 0 / T6-T12 = 0	5	3

Abreviaturas: F: feminino; M: masculino.

dados epidemiológicos obtidos foram semelhantes aos de estudos similares realizados no Brasil, contendo pacientes no período da adolescência (11–23 anos) e em sua maioria do gênero feminino.^{3,12}

Em relação à classificação de Lenke, ao contrário do observado por Lima Junior et al.,³ a mais prevalente foi de Lenke 3, com uma predominância da dupla curva principal. Além disso, destacamos a ausência de curvas Lenke 5. Em relação aos modificadores sagitais torácicos e modificadores lombares, houve novamente uma concordância com os resultados apresentados na literatura.³

Neste estudo observamos os aumentos significativos nos valores angulares da curva principal, com variações entre 0 e 68°, sendo em média de 14,1°. Bressan-Neto et al.,¹² de maneira similar, observaram as diferenças nos parâmetros radiográficos, indicando uma progressão da deformidade escoliótica, quando comparada à avaliação radiográfica no momento da indicação cirúrgica e na data do procedimento. De maneira que, na pesquisa realizada por estes autores, observou-se um aumento do ângulo de Cobb da deformidade principal, sendo em média de 18,6%.¹²

A espera demasiado longa pela cirurgia de escoliose, principalmente em serviços públicos, foi motivo de preocupação por outros autores. Ahn et al.⁹ demonstraram que em cirurgias com um atraso maior que 4 meses, havia a necessidade de cirurgias adicionais, como a liberação anterior para obter a correção satisfatória da curvatura da coluna, além da necessidade de cirurgias mais longas e com maiores riscos de complicações. De acordo com esta pesquisa, o aumento da curva escoliótica registrada no período de interrupção cirúrgica correspondeu a uma média de 14,1° e veio acompanhado, no momento da realização do procedimento cirúrgico, destas complicações

já descritas e conhecidas na literatura. No presente estudo o tempo entre as avaliações radiográficas variou de 15 a 40 meses, com uma mediana de 22 meses, decorrentes de restrições sanitárias, que promoveram a suspensão de cirurgias eletivas e a diminuição da disponibilidade de leitos hospitalares.

A partir dos dados da literatura, durante a pandemia de covid-19, encontramos uma queda significativa no número de encaminhamentos de pacientes a serviços de referência em tratamento de deformidades.¹³ As restrições promovidas pelos serviços de Saúde Pública resultaram em ansiedade e sofrimento prolongado dos pacientes e familiares, impactando de maneira negativa em sua qualidade de vida.⁸ Na nossa amostragem, observamos uma baixa qualidade de vida dos pacientes, cujas piores pontuações foram referentes aos domínios da auto-imagem e aspectos da saúde mental.

Conclusões

A partir deste estudo concluímos que no período da pandemia a suspensão das cirurgias em pacientes com EIA resultou em um aumento significativo nas deformidades da coluna e um impacto negativo na qualidade de vida. Desta forma, esta constatação deve ser considerada, principalmente no período atual de pós-pandemia de covid-19, para a promoção do aprimoramento de estratégias de Saúde Pública direcionadas à otimização de cirurgias eletivas para a correção de EIA.

Suporte Financeiro

Este estudo não recebeu nenhum suporte financeiro de fontes públicas, comerciais ou sem fins lucrativos.

Tabela 5 Escores do questionário proposto pela Scoliosis Research Society (SRS) para avaliação de qualidade de vida atual dos pacientes com escoliose idiopática do adolescente grave, aguardando procedimento cirúrgico de correção de escoliose (n = 27)

Função/atividade	
Média (DP)	16,4 (4,5)
Mediana (Q1; Q3)	16,0 (14,0; 19,0)
Mínimo; máximo	8,0; 25,0
Dor	
Média (DP)	16,2 (5,2)
Mediana (Q1; Q3)	16,0 (11,0; 21,0)
Mínimo; máximo	8,0; 25,0
Autoimagem/aparência	
Média (DP)	11,1 (4,0)
Mediana (Q1; Q3)	9,0 (8,0; 14,0)
Mínimo; máximo	5,0; 21,0
Saúde mental	
Média (DP)	15,1 (4,5)
Mediana (Q1; Q3)	15,0 (12,0; 19,0)
Mínimo; máximo	6,0; 22,0
Subtotal	
Média (DP)]	58,8 (15,1)
Mediana (Q1; Q3)	60,0 (46,0; 65,0)
Mínimo; máximo	28,0; 89,0
Satisfação com o tratamento	
Média (DP)	7,4 (1,6)
Mediana (Q1; Q3)	8,0 (6,0; 8,0)
Mínimo; máximo	4,0; 10,0
Total	
Média (DP)	66,2 (15,9)
Mediana (Q1; Q3)	68,0 (52,0; 73,0)
Mínimo; máximo	32,0; 97,0

Abreviaturas: DP, desvio padrão; Q1, primeiro quartil; Q3, terceiro quartil.

Conflito de Interesses

Os autores declaram não haver conflito de interesses.

Referências

- 1 Wajchenberg M, Luciano R de P, Araújo RC, Martins DE, Puertas EB, Almeida SS. Polymorphism of the ace gene and the α -actinin-3 gene in adolescent idiopathic scoliosis. *Acta Ortop Bras* 2013;21(03):170-174
- 2 Berry JG, Lieu TA, Forbes PW, Goldmann DA. Hospital volumes for common pediatric specialty operations. *Arch Pediatr Adolesc Med* 2007;161(01):38-43
- 3 Lima Júnior PC, Pellegrino L, Caffaro MFS, Meves R, Landim E, Avanzi O. Adolescent idiopathic scoliosis (ais): clinical and radiographic profile of waiting list for surgical treatment in tertiary hospitals of high complexity of Brazilian Public Health System. *Coluna/Columna* 2011;10(02):111-115
- 4 Lenke LG. The Lenke classification system of operative adolescent idiopathic scoliosis. *Neurosurg Clin N Am* 2007;18(02):199-206
- 5 Motta Filho GR, Leal AC, Amaral MVG, Maia PAV, Duarte MEL, Bähr GL. Impacto das estratégias adotadas para enfrentar a pandemia de COVID 19 em um Instituto Brasileiro de referência em cirurgia de alta complexidade em Ortopedia e Traumatologia. *Rev Bras Ortop* 2021;56(02):161-167
- 6 Dias RG, Hernandes MPF, Ferreira R, et al. Impacto da pandemia pelo Covid 19 nos procedimentos de artroplastia total do joelho primária no sistema único de saúde. *Braz J Develop* 2021;7(11): 107723-107729
- 7 Sterzo MCS, Rosan RAC, Oliveira HS, Fornari JV, Nonose N, Ninomiya AF. Impacto da quarentena decorrente da pandemia de Covid 19 na rotina de cirurgias de diáfise da tíbia. *Int J Health Manag Rev* 2020;6(02):1-6
- 8 Ahn H, Kreder H, Mahomed N, Beaton D, Wright JG. Empirically derived maximal acceptable wait time for surgery to treat adolescent idiopathic scoliosis. *CMAJ* 2011;183(09):E565-E570(CMAJ)
- 9 Cobb JR. Outline for the study of scoliosis. *Instr Course Lect* 1948; 5:261-275
- 10 Asher M, Min Lai S, Burton D, Manna B. The reliability and concurrent validity of the scoliosis research society-22 patient questionnaire for idiopathic scoliosis. *Spine* 2003;28(01):63-69
- 11 Camarini PM, Rosanova GC, Gabriel BS, Gianini PE, Oliveira AS. The Brazilian version of the SRS-22r questionnaire for idiopathic scoliosis. *Braz J Phys Ther* 2013;17(05):494-505
- 12 Bressan-Neto M, Filez MR, Ferri-de-Barros F, Defino HLA. Unmet Needs of Surgical Care for Children: A Case Study in the Brazilian Publicly-Financed Health System. *Rev Bras Ortop* 2021;56(03): 360-367
- 13 Dermott JA, Kim DJ, Lebel DE. The impact of COVID-19 on idiopathic scoliosis referrals: cause for concern. *Spine Deform* 2021;9(06):1501-1507