









Correlação entre posicionamento do *cage* e lordose lombar em fusão transforaminal minimamente invasiva (TLIF)

Correlation Between Cage Positioning and Lumbar Lordosis in Transforaminal Lumbar Interbody Fusion (TLIF)

Emiliano Neves Vialle¹  Guilherme Zandavalli Ramos¹  Fabian Lopez Hinojosa²  Alfredo Guiroy³ 
Luiz Gustavo Dal'Oglio da Rocha¹  André de Oliveira Arruda¹ 

¹ Grupo de Cirurgia da Coluna, Departamento de Ortopedia e Traumatologia, Hospital Universitário Cajuru, Curitiba, PR, Brasil

² Grupo de Cirurgia da Coluna, Departamento de Ortopedia e Traumatologia, Hospital Angeles Valle Oriente, Monterrey, Nuevo León, México

³ Unidad de Patología Espinal, Hospital Español de Mendoza, Mendoza, Argentina

Endereço para correspondência André de Oliveira Arruda, MD, MSc, Av. São José, 300, Curitiba, Paraná, 80050-350, Brasil (e-mail: aoa86@hotmail.com).

Rev Bras Ortop 2022;57(5):821–827.

Resumo

Objetivo Avaliar os resultados radiográficos e comparar a lordose pós-operatória em técnica de artrodese intersomática lombar transforaminal (TLIF, na sigla em inglês), considerando como variável o posicionamento do dispositivo intersomático (*cage*) em relação ao espaço discal.

Métodos Análise retrospectiva radiográfica de pacientes cirúrgicos, em nível único, por doença lombar degenerativa, aplicando-se TLIF e instrumentação pedicular posterior. Os pacientes foram divididos, conforme a posição do *cage*, em 2 grupos: 1. TLIF-A – *cages* na posição anterior do espaço discal; e 2. TLIF-P, *cages* na posição posterior do espaço discal (considerando-se o platô vertebral superior da vértebra inferior incluída na instrumentação, *cages* que ocuparam a superfície correspondente a 50% anterior da linha média, compuseram o grupo TLIF-A; opostamente, *cages* em posicionamento posterior compuseram o grupo TLIF-P). Procedeu-se à avaliação dos exames radiográficos ortostáticos em perfil no pré- e pós-operatórios, com a tomada das seguintes medidas: lordose lombar (LL) (ângulo L1–S1); lordose segmentar (LS) (L4–S1) e lordose segmentar do *cage* (LSC).

Resultados Cem pacientes foram incluídos de 2011 a 2018, sendo 44 homens e 46 mulheres, com idade média de 50.5 anos (27–76 anos). Um total de 43 *cages* foram classificados como “anteriores” (TLIF-A) e 57, “posteriores” (TLIF-P); considerando o

Palavras-chave

- ▶ espondilolistese
- ▶ lordose
- ▶ fusão vertebral
- ▶ região lombossacral

* Trabalho desenvolvido no Grupo de Cirurgia da Coluna do Departamento de Ortopedia e Traumatologia do Hospital Universitário Cajuru, Curitiba, Brasil.

Recebido em:
07 de Novembro de 2021
Aceito após revisão:
27 de Junho de 2022

DOI <https://doi.org/10.1055/s-0042-1756215>.
ISSN 0102-3616.

© 2022. Sociedade Brasileira de Ortopedia e Traumatologia. All rights reserved.

This is an open access article published by Thieme under the terms of the Creative Commons Attribution-NonDerivative-NonCommercial-License, permitting copying and reproduction so long as the original work is given appropriate credit. Contents may not be used for commercial purposes, or adapted, remixed, transformed or built upon. (<https://creativecommons.org/licenses/by-nc-nd/4.0/>)

Thieme Revinter Publicações Ltda., Rua do Matoso 170, Rio de Janeiro, RJ, CEP 20270-135, Brazil

grupo TLIF- A, os resultados pós-operatórios médios foram: LL 50.7°, LS 34.9° e LSC 21.6°; para o grupo TLIF-P, comparativamente: LL 42.3° ($p < 0,01$), LS 30.7° ($p < 0,05$) e LSC 18.8° ($p > 0,05$).

Conclusão: O posicionamento anterior do cage em relação ao espaço discal correlaciona-se a melhora da lordose lombar e segmentar na radiografia em comparação com o posicionamento posterior do implante.

Abstract

Objective The present study evaluates radiographic outcomes and the lumbar lordosis achieved with a transforaminal lumbar interbody fusion (TLIF) arthrodesis technique according to the positioning of an interbody device (cage) in the disc space.

Methods This is a retrospective radiographic analysis of single-level surgical patients with degenerative lumbar disease submitted to a TLIF procedure and posterior pedicle instrumentation. We divided patients into two groups according to cage positioning. For the TLIF-A group, the cages were anterior to the disc space; for the TLIF-P group, cages were posterior to the disc space. Considering the superior vertebral plateau of the lower vertebra included in the instrumentation, cages occupying a surface equal to the anterior 50% of the midline were placed in the TLIF-A group, and those in a posterior position were placed in the TLIF-P group. We assessed pre- and postoperative orthostatic lateral radiographs to obtain the following measures: lumbar lordosis (LL) (angle L1–S1), segmental lordosis (LS) (L4–S1), and segmental lordosis of the cage (SLC).

Results The present study included 100 patients from 2011 to 2018; 44 were males, and 46 were females. Their mean age was 50.5 years old (range, 27 to 76 years old). In total, 43 cages were “anterior” (TLIF-A) and 57 were “posterior” (TLIF-P). After surgery, the mean findings for the TLIF-A group were the following: LL, 50.7°, SL 34.9°, and SLC 21.6°; in comparison, the findings for the TLIF-P group were the following: LL, 42.3° ($p < 0.01$), SL 30.7° ($p < 0.05$), and SLC 18.8° ($p > 0.05$).

Conclusion Cage positioning anterior to the disc space improved lumbar and segmental lordosis on radiographs compared with a posterior placement.

Keywords

- ▶ spondylolisthesis
- ▶ lordosis
- ▶ spinal fusion
- ▶ lumbosacral region

Introdução

A artrodese lombar com instrumentação tornou-se parte da prática diária do cirurgião de coluna. A partir da inserção do dispositivo intersomático (cage) junto com o sistema de parafusos pediculares, demonstrou-se o aumento das taxas de artrodese obtidas;¹ entretanto, verifica-se variação na literatura quanto à capacidade de ganho de lordose lombar gerado por tais dispositivos, melhorando o alinhamento sagital, como resultado final.^{2,3} Atualmente, o procedimento cirúrgico definido como artrodese intersomática posterior corresponde ao mais realizado em números absolutos, possivelmente devido à maior familiaridade dos cirurgiões com o acesso em comparação às alternativas técnicas anterior e lateral.

Desenvolvimentos adicionais de tecnologia permitiram a realização de tal procedimento por meio de técnicas minimamente invasivas. A abordagem por acesso transforaminal (artrodese intersomática lombar transforaminal [TLIF, na sigla em inglês] exige menor retração da dura-máter e da raiz nervosa descendente, minimizando o risco de lesão neurológica inerente à técnica em comparação com a opção tradicional de artrodese intersomática através da linha

média.³ Considerando a biomecânica, a posição do cage no interior do espaço discal apresenta correlação direta com a estabilidade da construção, tendo sido demonstrado que o posicionamento anterior é mais estável do que os posicionamentos central e posterior.⁴

O restabelecimento do alinhamento sagital da coluna corresponde a um dos fatores mais importantes quanto ao sucesso da artrodese, correlacionando-se também aos desfechos clínicos otimizados.^{2,3,4} Deve-se considerar que a utilização do dispositivo intersomático possibilita o suporte de carga à coluna anterior, além de aumentar as taxas de artrodese e promover descompressão foraminal indireta, por meio do ganho de altura ao nível discal abordado.⁵ Considerando a opção cirúrgica de aplicação das técnicas minimamente invasivas (MIS, na sigla em inglês), destaca-se a possibilidade de realização de procedimentos com menor agressão tecidual e recuperação cirúrgica otimizada, em menor intervalo de tempo⁶—vantagens significativas frente às técnicas tradicionais; entretanto, uma vez que as estruturas da linha média e das facetes articulares contralaterais permanecem intactas, o potencial de ganho de altura discal e lordose lombar segmentar apresenta-se consideravelmente

reduzido.⁷ O presente estudo tem como objetivo avaliar comparativamente o posicionamento do dispositivo intersomático tipo TLIF em relação ao centro do espaço discal, determinando a possível melhora da correção da lordose lombar radiograficamente por meio do posicionamento anterior.

Materiais e Métodos

Desenho do Estudo

O presente estudo propôs-se a realizar a comparação da diferença dos parâmetros de alinhamento sagital nos momentos pré- e pós-operatórios em pacientes submetidos à técnica cirúrgica MIS-TLIF em casos de nível discal único. Os dados foram coletados retrospectivamente acessando-se um banco de dados com disponibilização de medidas radiográficas – avaliação de exames de coluna lombossacra, os quais permitiam a identificação completa e clara desde o platô superior de L1 até o sacro – dos pacientes submetidos à técnica cirúrgica relatada, apenas em casos de indicação para doenças degenerativas, entre janeiro de 2001 e janeiro de 2018. Casos que foram identificados como não degenerativos ou que apresentavam deformidades prévias de outras origens, assim como cirurgias de revisão e/ou, ainda, exames de baixa qualidade, com dificuldade de identificação clara para as aferições, foram excluídos do presente estudo após o levantamento inicial da amostra.

Os pacientes foram divididos em dois grupos, tendo-se o posicionamento do cage como parâmetro: TLIF posição anterior (TLIF-A); e posição posterior (TLIF-P). Realizou-se a análise e medidas radiográficas em momento pré-operatório e pós-operatório imediato (primeira semana após a execução da cirurgia), avaliando-se imagens radiográficas da coluna lombo-sacra laterais (perfil) do paciente em ortostatismo.

As diferenças verificadas quanto à análise dos dados para os grupos (TLIF-A versus TLIF-P) foram descritas estatisticamente pelos testes Exato de Fisher ou qui-quadrado e *t* de Student, e significância estatística foi definida como $p < 0,05$. Todos os dados foram extraídos e avaliados pelo software IBM SPSS Statistics for Windows, version.23.0 (IBM Corp., Armonk, NY, USA).

Dados Demográficos

Partindo-se da apreciação e aprovação do projeto pelo Comitê de Ética, CAAE 21350513.1.0000.0020, pacientes internados Pacientes internados com diagnósticos de doenças lombares de origem degenerativa – estenose associada a instabilidade ou listese espondilótica degenerativa – com abordagem cirúrgica de nível único por técnica TLIF L3–L4, L4–L5 ou L5–S1, foram incluídos para composição da amostra. Como critérios de exclusão, aplicou-se o histórico positivo de cirurgia prévia em coluna e pacientes submetidos a múltiplos níveis de fusão. Foram incluídas as imagens radiográficas de pacientes com graus de degeneração 3 ou 4 de Pfirmann e os classificados como Pfirmann 5 foram excluídos com o objetivo de redução da variabilidade interna, uma vez que o número de pacientes submetidos à técnica MIS-TLIF nestas condições foi expressivamente baixo.

Técnica cirúrgica

Todos os pacientes incluídos no presente estudo foram submetidos a uma cirurgia executada por um único cirurgião de coluna. Partindo-se do posicionamento em suporte de coluna tipo “Wilson”, procedeu-se à incisão posterolateral lombar bilateral até o nível da fâscia (acesso de Wiltse), aplicando-se afastadores tradicionais ou tubulares, expondo as facetas articulares e as bases dos processos transversos do respectivo nível lombar abordado. Em seguida, realizou-se a introdução de parafusos pediculares bilaterais no segmento a ser artrodesado, procedendo-se então para a facetectomia unilateral – tomando como escolha o lado com sintomas mais intensos – e descompressão neural, de acordo com a necessidade verificada correspondente ao quadro clínico apresentado. Realizou-se a preparação do espaço discal com o uso de curetas e dilatadores, inserindo-se o espaçador intersomático (cage) por TLIF, aplicando-se alturas desde 9 até 13 mm. Em todos os casos, utilizou-se cage de composição poli-éter-éter-cetona (PEEK, na sigla em inglês). Deu-se atenção especial ao posicionamento cirúrgico dos pacientes na mesa operatória, buscando-se extensão do quadril e aumento de lordose com auxílio do suporte cirúrgico de Wilson.

Avaliação radiográfica

Radiografias laterais em ortostatismo realizadas nos períodos pré- e pós-operatório foram obtidas para avaliação, utilizando-se o software Surgimap (Surgimap, Nova York, NY, EUA) quanto aos parâmetros de alinhamento sagital. As seguintes medidas foram aferidas: lordose lombar (LL) – ângulo de Cobb formado pelo platô vertebral superior de L1 e a linha sacral (S1); lordose segmentar (LS) – ângulo de Cobb formado pelo platô superior de L4 e a linha sacral (S1); e lordose segmentar do cage (LSC) – ângulo de Cobb formado pelo platô superior da vértebra fusionada superiormente e o platô inferior da vértebra fusionada inferiormente, pela introdução associada do dispositivo intersomático (► Figura 1).³

Com o intuito de determinar o posicionamento do cage (anterior versus posterior), uma radiografia em perfil (lateral) em posição ortostática do paciente foi analisada pelo software Surgimap. O nível discal instrumentado teve seu espaço medido e dividido no seu centro, considerando a incidência sagital. Cages posicionados em > 50% da metade anterior em relação ao platô vertebral superior da vértebra instrumentada inferior foram classificados como “anteriores” (TLIF-A); em contrapartida, os demais compuseram o grupo “posterior” (TLIF-P) (► Figuras 1 e 2).

Resultados

Demografia

Considerando os critérios de inclusão e exclusão, bem como tempo do estudo, a amostra apresentou um número final de 100 pacientes avaliados ($n = 100$). Partindo-se da seleção inicial de 134 casos, 17 foram excluídos por baixa qualidade de exames radiográficos em relação aos parâmetros pré-estabelecidos para medidas; 10 apresentaram possíveis outras doenças prévias e/ou abordagens cirúrgicas anteriores na coluna; 7 não completaram adequadamente a

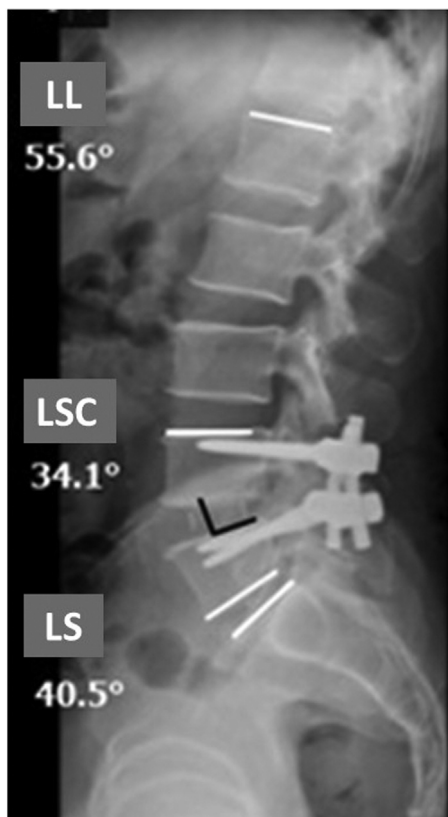


Fig. 1 Radiografia de coluna em perfil (lateral) demonstrando as aferições angulares após introdução do cage – LL (lordose lombar), LSC (lordose segmentar do cage) e LS (lordose segmentar).

documentação quanto à concordância de participação em pesquisa, mesmo que ocorrendo apenas por análise de imagens sem identificação. Demograficamente, foram incluídos 54 homens e 46 mulheres, com idade média de 50.5 anos (27 a 76 anos). Os indivíduos do sexo feminino demonstraram idade significativamente superior que os do sexo masculino (54 versus 47.5, respectivamente; $p < 0.05$). Espondilolistese degenerativa destacou-se como a doença

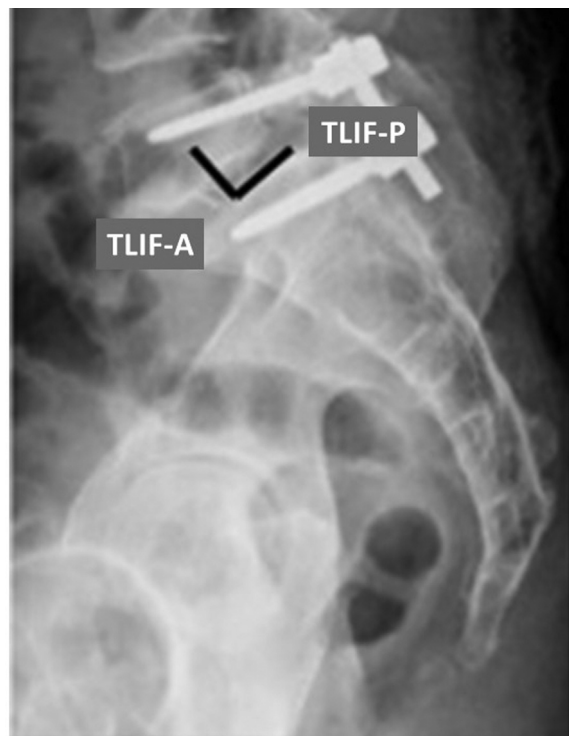


Fig. 2 Radiografia de coluna em perfil (lateral) demonstrando o critério de posicionamento do cage no espaço intervertebral – anterior (TLIF-A) ou posterior (TLIF-P).

mais prevalente (45% dos casos). O nível mais comumente abordado correspondeu, em ambos os grupos TLIF-A e TLIF-P, ao L4-L5 (16% para TLIF-A e 39% para TLIF-P) (→ Tabelas 1 e 2).

Análise Radiográfica

Considerando apenas o grupo TLIF-A, os resultados (médias) a seguir foram obtidos: LL pré-operatória (pré-op LL) de 53.93° e pós-operatória de 50.72°; LS pré-operatória de 35.9° e pós-operatória de 34.9°; e LSC pré-operatória de 21.3° e pós-operatória de 21.6°. Para o grupo TLIF-P, os

Tabela 1 Dados demográficos considerando os grupos TLIF-A e TLIF-P

		Grupo		Total
		TLIF-A	TLIF-P	
Gênero	Masculino (n)	25	29	54
	Feminino (n)	18	28	46
Idade	Média (anos)	52	49	
Indicação cirúrgica	Estenose com instabilidade (n)	16	13	29
	Espondilolistese degenerativa (n)	16	29	45
	Espondilolistese lítica (n)	11	15	26
Nível abordado	L5-S1 (n)	26	11	37
	L4-L5 (n)	16	39	55
	L3-L4 (n)	1	7	8
Total (n)		43	57	100

Abreviações: TLIF-A, artrodese intersomática lombar transforaminal anterior; TLIF-P, artrodese intersomática lombar transforaminal posterior.

Tabela 2 Avaliação comparativa pré- versus pós-operatório, medidas em radiografias laterais em ortostatismo

	Idade (anos)	Pré-op LL ° (L1-S1)	Pré-op LS ° (L4-S1)	Pré-op LSC ° (variável)	Pós-op LL ° (L1-S1)	Pós-op SL ° (L4-S1)	Pós-op LSC ° (variável)	TLIF-A	TLIF-P
Média	50,5	53,09	35,7	20,92	46,61	33,03	20,5	43	57
Masculino (n = 54)	47,5	52,26	35,98	21,80	47,17	33,31	20,69	25	29
Feminino (n = 46)	54	54,07	35,37	19,89	45,96	32,70	20,28	18	28
Valor-p comparativo	< 0,05	0,22	0,38	0,14	0,31	0,37	0,40		

Abreviações: LL, lordose lombar; LS, lordose segmentar; LSC, lordose segmentar do cage; pré-op, pré-operatório; pós-op, pós-operatório; TLIF-A, artrodese intersomática lombar transforaminal anterior; TLIF-P, artrodese intersomática lombar transforaminal posterior.

resultados foram: LL pré-operatória de 52,5° e pós-operatória de 43,5°; LS pré-operatória de 35,6° e pós-operatória de 31,6°; LSC pré-operatória de 20,6° e pós-operatória de 19,8° (► **Tabela 3**).

Foram calculadas as diferenças entre os momentos de avaliação pré- e pós-operatórios, comparando-as em relação ao posicionamento do cage. Verificou-se a ocorrência de significância estatística para LL com vantagem numérica para o grupo TLIF-A (maior ganho de lordose, $p < 0,01$); também foi verificada a mesma relação quanto à LS ($p < 0,05$). Não houve diferença quanto ao critério radiográfico LSC, embora exista uma tendência de resultados favoráveis ao grupo de posicionamento anterior do cage (► **Tabela 4**).

Analisando os grupos conjuntamente, não houve significância estatística quanto à estratificação amostral, seja em relação à idade ou gênero. Além disso, considerando as medidas pré-operatórias, não foi identificada nenhuma diferença estatística significativa entre os grupos TLIF-A e TLIF-P (amostra homogênea).

Pacientes com LL pré-operatória $< 50^\circ$ tiveram o posicionamento do cage anteriormente em 36% dos casos, com resultados inversos para o grupo que apresentou LL pré-operatória $> 50^\circ$ (45% com posicionamento anterior). Considerando o parâmetro de LL menor ou maior que 50° , verificou-se significância estatística quanto à diferença entre os parâmetros LL, LS e LSC pré- e pós-operatórios (► **Tabela 5**).

Discussão

A TLIF tornou-se um procedimento popular por gerar bons resultados radiográficos e clínicos e por promover descompressão foraminal direta e indireta em casos de doenças lombares degenerativas. A posição do cage é considerada de alta relevância para obtenção de um alinhamento sagital adequado, sendo que a colocação anterior permite a correção em fulcro apoiado no próprio nível abordado, aumentando a lordose de modo associado à inserção de parafusos pediculares posteriores com travamento do sistema de artrodese sob compressão.

Apesar dos esforços cirúrgicos despendidos para o posicionamento anterior do cage, muitas vezes tal desfecho não é possível, seja devido às características anatômicas da placa vertebral, ao colapso completo do espaço discal abordado ou ainda ao próprio formato do cage.

No presente estudo, os autores identificaram uma diminuição global quanto à LL pós-operatória comparativa à medida pré-operatória, independentemente do posicionamento do cage – em concordância a estudo prévio do mesmo tema realizado pelos autores. Ainda, conforme verificado na literatura, o posicionamento posterior do cage, neste contexto, gera uma perda significativa da LL em comparação com o posicionamento anterior. Hsieh et al.⁸ publicaram resultados similares, com ocorrência de diminuição da LL e do ângulo discal segmentar no pós-operatório, atribuído a dificuldade de posicionamento anterior do cage e

Tabela 3 Comparação entre o posicionamento do cage (TLIF-A versus TLIF-P) e os parâmetros de lordose pré- e pós-operatórios

	n	Idade (anos)	Pré-op LL ° (L1-S1)	Pré-op LS ° (L4-S1)	Pré-op LSC ° (variável)	Pós-op LL ° (L1-S1)	Pós-op LS ° (L4-S1)	Pós-op LSC ° (variável)
TLIF-A	43	52	53,93	35,88	21,28	50,72	34,91	21,56
TLIF-P	57	49	52,46	35,56	20,65	43,51	31,61	19,70
Valor-p comparativo		0,05	0,26	0,43	0,36	0,001	0,03	0,12

Abreviações: LL, lordose lombar; LS, lordose segmentar; LSC, lordose segmentar do cage; pré-op, pré-operatório; pós-op, pós-operatório.

Tabela 4 Análise estatística comparativa de TLIF-A versus TLIF-P

	Pré-op LL	Pós-op LL	Valor-p	Pré-op LS	Pós-op LS	Valor-p	Pré-op LSC	Pós-op LSC	Valor-p
TLIF-A (n = 43)	53,93	50,72	< 0,05	35,88	34,91	> 0,05	21,28	21,56	> 0,05
TLIF-P (n = 57)	52,46	43,51	< 0,01	35,56	31,61	< 0,05	20,65	19,70	> 0,05

Abreviações: LL, lordose lombar; LS, lordose segmentar; LSC, lordose segmentar do cage; pré-op, pré-operatório; pós-op, pós-operatório.

Tabela 5 Comparação entre pacientes com lordose lombar pré-operatória abaixo e acima de 50°

	Idade (anos)	Gênero (M/F)	Pré-op LL °	Pré-op LS °	Pré-op LSC °	Pós-op LL °	Pós-op LS °	Pós-op LSC °	Posição do cage	Δ LL °	Δ LS °	Δ CSL °
LL < 50°	50,6	22M / 16F	41,18	27,18	17,13	40,89	28,13	18,42	14 TLIF-A 24 TLIF-P	0,29	- 0,95	- 1,29
LL > 50°	50,5	32M / 30F	52,97	35,62	20,88	46,55	32,98	20,48	28 TLIF-A 34 TLIF-P	6,42	2,63	0,4
Valor de p	0,45		< 0,0001	< 0,0001	0,0002	< 0,0001	< 0,0001	0,01		< 0,0001	< 0,0001	0,06

Abreviações: F, feminino; LL, lordose lombar; LS, lordose segmentar; LSC, lordose segmentar do cage; M, masculino; pré-op, pré-operatório; pós-op, pós-operatório.

facetectomia unilateral em detrimento à realização em ambos os lados.

Kepler et al.⁹ avaliaram 45 pacientes submetidos à TLIF em nível único, encontrando um aumento médio de 3,6° quanto à LL e um ganho médio de altura discal final de 4,5 mm, o qual foi associado com o posicionamento anterior do cage – sem repercussão de correlação para a LL.

Em relação aos resultados apresentados no presente estudo, houve melhora da LL e segmentar para o grupo TLIF-A em comparação com o pós-operatório do TLIF-P. Em alguns dos casos, foram verificadas algumas dificuldades de posicionamento anterior do cage no intraoperatório; na maioria das vezes, devido à concavidade do platô vertebral superior, resultando em direcionamento final para o centro do espaço discal, diminuindo sua anteriorização. No presente estudo, foram realizadas apenas facetectomias unilaterais, o que pode ter atuado como um importante fator limitante para o ganho de lordose. Em comparação com a prática atualmente realizada, a abordagem bilateral das facetas foi adotada como padrão para os autores, resultando em maiores ganhos de lordose lombar.

Em um estudo de coorte retrospectivo, Tye et al.¹⁰ demonstraram que a execução de facetectomia bilateral associada à técnica TLIF de nível único foi capaz de melhorar os resultados clínicos em comparação à abordagem facetária unilateral, sem impactar negativamente na ocorrência de complicações perioperatórias ou nos parâmetros radiográficos finais. Tendo em consideração a melhora do alinhamento sagital por ganho de lordose associado, facetectomias bilaterais e talvez discectomias mais agressivas devam ser realizadas.³

Em oposição aos resultados apresentados no presente estudo, a literatura apresenta demonstrações de que o posicionamento anteroposterior do cage em relação ao espaço discal não exerce influência direta sobre o resultado de lordose lombar obtido. Segundo Faundez et al.,¹¹ nenhuma das duas posições (TLIF-A e TLIF-P) foi capaz de alterar a LS final, considerando que a técnica TLIF unilateral mantém íntegros os ligamentos longitudinais anterior e posterior. Similarmente, Salem et al.¹² reportaram que, após cirurgia de nível único empregando a técnica TLIF, não houve impacto sobre a LL pós-operatória em relação às variáveis como tipo de acesso, nível abordado, realização de facetectomias e posicionamento do cage em relação ao espaço discal – com ênfase para a observação de ausência de ganho de graus de lordose segmentar para o grupo de abordagem facetária bilateral, em comparação à facetectomia unilateral, apenas.

Considerando os resultados cirúrgicos deste grupo de autores, prescreve-se a boa prática de posicionamento anterior máximo para ganho otimizado de potencial lordótico lombar – em conformidade com referências da literatura.^{13,14} Deste modo, a fusão intersomática lombar pela técnica TLIF pode ser capaz de melhorar a LL, reduzindo a compensação pélvica, considerando-se que, de modo isolado, a TLIF pode ser incapaz de corrigir todo o status de perda de alinhamento sagital.¹⁵

Realizando a verificação dos resultados comparativos entre os grupos tomando-se como referência o posicionamento do cage (TLIF-A versus TLIF-P) em análise combinada com a lordose lombar pré-operatória em 50° como ponto de

corte, pode-se identificar um ganho significativo na LL final para os pacientes com LL inicial $> 50^\circ$, em contraste com os pacientes que, no pré-operatório, apresentavam LL $<$ de 50° – indicando a necessidade de técnicas associadas para melhora de parâmetros de alinhamento sagital, de modo independente ao posicionamento do cage, para estes.

Outro ponto de consideração corresponde à possibilidade de ocorrência de subsidência do cage em seguimentos prolongados. Abordagens para artrodese intersomática por técnica transforaminal de nível único demonstraram resultados radiográficos de ganho significativo de LL em avaliações pós-operatórias iniciais, que decresceram progressivamente, ao longo de 1 ano de seguimento, atingindo o ponto de insignificância comparativa à última avaliação. Deste modo, a fim de evitar-se tal desfecho, há recomendação na literatura para que sejam aplicados cages angulados com aumento de lordose anterior em suas construções, inserindo-os o mais anteriormente possível no espaço discal.¹⁴

Conclusão

O posicionamento anterior dos cages TLIF é capaz de determinar melhores resultados radiográficos quanto à LL e LS em comparação com os colocados posteriormente em abordagens de nível único em cirurgias para fusão vertebral. Não houve diferença significativa quanto à LS do segmento artrodesado, tampouco em qualquer das variáveis pré-operatórias correlacionadas quanto ao posicionamento final do cage. Foi identificada uma tendência de diminuição geral quanto à lordose lombar e segmentar. Quando considerada a estratificação em relação à lordose lombar pré-operatória (50°), verificou-se ação positiva do posicionamento dos cages anteriores para os valores finais de LL no grupo de pacientes com LL pré-operatória $> 50^\circ$.

Suporte Financeiro

O presente estudo não recebeu suporte financeiro de fontes públicas, comerciais, ou sem fins lucrativos.

Conflito de Interesses

Os autores declaram não haver conflito de interesses.

Referências

- Jalalpour K, Neumann P, Johansson C, Hedlund R. A Randomized Controlled Trial Comparing Transforaminal Lumbar Interbody Fusion and Uninstrumented Posterolateral Fusion in the Degenerative Lumbar Spine. *Global Spine J* 2015;5(04):322–328
- Vialle EN, Vialle LRG, Gusmão MS, et al. Discectomia lombar transforaminal: estudo quantitativo em cadáveres. *Coluna/Columna* 2009;8(02):134–138
- Vialle E, Schleifer D, Carneiro A, Colina O, Vialle LR. Changes in radiographic parameters after minimally invasive lumbar interbody fusion. *Coluna/Columna* 2015;14(04):265–267
- Polly DW Jr, Klemme WR, Cunningham BW, Burnette JB, Haggerty CJ, Oda I. The biomechanical significance of anterior column support in a simulated single-level spinal fusion. *J Spinal Disord* 2000;13(01):58–62
- Tallarico RA, Lavelle WF, J Bianco A, Taormina JL, Ordway NR. Positional effects of transforaminal interbody spacer placement at the L5-S1 intervertebral disc space: a biomechanical study. *Spine J* 2014;14(12):3018–3024
- Shunwu F, Xing Z, Fengdong Z, Xiangqian F. Minimally invasive transforaminal lumbar interbody fusion for the treatment of degenerative lumbar diseases. *Spine* 2010;35(17):1615–1620
- Lee JC, Jang HD, Shin BJ. Learning curve and clinical outcomes of minimally invasive transforaminal lumbar interbody fusion: our experience in 86 consecutive cases. *Spine* 2012;37(18):1548–1557
- Hsieh PC, Koski TR, O'Shaughnessy BA, et al. Anterior lumbar interbody fusion in comparison with transforaminal lumbar interbody fusion: implications for the restoration of foraminal height, local disc angle, lumbar lordosis, and sagittal balance. *J Neurosurg Spine* 2007;7(04):379–386
- Kepler CK, Rihn JA, Radcliff KE, et al. Restoration of lordosis and disk height after single-level transforaminal lumbar interbody fusion. *Orthop Surg* 2012;4(01):15–20
- Tye EY, Alentado VJ, Mroz TE, Orr RD, Steinmetz MP. Comparison of Clinical and Radiographic Outcomes in Patients Receiving Single-Level Transforaminal Lumbar Interbody Fusion With Removal of Unilateral or Bilateral Facet Joints. *Spine* 2016;41(17):E1039–E1045
- Faundez AA, Mehbod AA, Wu C, Wu W, Ploumis A, Transfeldt EE. Position of interbody spacer in transforaminal lumbar interbody fusion: effect on 3-dimensional stability and sagittal lumbar contour. *J Spinal Disord Tech* 2008;21(03):175–180
- Salem KMI, Eranki AP, Paquette S, et al. Do intraoperative radiographs predict final lumbar sagittal alignment following single-level transforaminal lumbar interbody fusion? *J Neurosurg Spine* 2018;28(05):486–491
- Jagannathan J, Sansur CA, Oskouian RJ Jr, Fu KM, Shaffrey CI. Radiographic restoration of lumbar alignment after transforaminal lumbar interbody fusion. *Neurosurgery* 2009;64(05):955–963, discussion 963–964
- Kim SB, Jeon TS, Heo YM, et al. Radiographic results of single level transforaminal lumbar interbody fusion in degenerative lumbar spine disease: focusing on changes of segmental lordosis in fusion segment. *Clin Orthop Surg* 2009;1(04):207–213
- Ould-Slimane M, Lenoir T, Dauzac C, et al. Influence of transforaminal lumbar interbody fusion procedures on spinal and pelvic parameters of sagittal balance. *Eur Spine J* 2012;21(06):1200–1206