








# Análisis biomecánico de la continuación prepatelar del cuádriceps

## *Biomechanical Assessment of the Prepatellar Quadriceps Continuation*

Carlos Infante<sup>1,2</sup>  Rony Silvestre<sup>3</sup>  Magaly Iñiguez<sup>1</sup>  Roberto Negrin<sup>1</sup>  Maximiliano Barahona<sup>2</sup> 

<sup>1</sup>Departamento de Ortopedia, Clínica las Condes, Santiago, Chile

<sup>2</sup>Departamento de Ortopedia, Hospital Clínico Universidad de Chile, Santiago, Chile

<sup>3</sup>Departamento de Biomecánica, Clínica MEDS, Santiago, Chile

Address for correspondence Maximiliano Barahona, MD, Departamento de Ortopedia, Hospital Clínico Universidad de Chile, Santos Dumont 999/ 351, Independencia, Santiago, Chile (e-mail: maxbarahonavasquez@gmail.com).

Rev Chil Ortop Traumatol 2022;63(2):e83–e86.

### Resumen

**Objetivo** Determinar la resistencia máxima a la tracción (RMT) de la continuación prepatelar del cuádriceps (CPC).

**Materiales y Métodos** Se realizó un estudio en cadáveres humanos. Fueron incluidos diez especímenes, en los cuales se utilizaron los tercios proximal y medial de la cortical anterior de la patela para evaluar las propiedades mecánicas de la CPC. En cada espécimen, se estudió un área de sección transversal de 0,2 cm<sup>2</sup> (A1) y 1 cm<sup>2</sup> (A2). Se aplicó una carga gradual para determinar la RMT.

**Resultados** La mediana de la RMT en el A1 fue de 232,56 N (rango: 141,23 N a 295,33 N) y en el A2 fue de 335,30 N (rango: 216,45 N a 371,40 N). El incremento en la TMR fue significativo entre las 2 áreas ( $p = 0,006$ ).

**Conclusión** El significado clínico de este estudio es que la CPC es un tejido fuerte que puede servir de anclaje seguro para reconstrucciones alrededor de la patela. Un área relativamente pequeña tolera al menos 140 N y, a medida que crece el área, también aumenta la RMT.

**Nivel de evidencia** Estudio biomecánico.

### Palabras Clave

- ▶ biomecánica de la rodilla
- ▶ continuación prepatelar del cuádriceps
- ▶ resistencia máxima a la tracción

### Abstract Keywords

- ▶ knee biomechanics
- ▶ prepatellar quadriceps continuation
- ▶ ultimate tensile strength

**Objective** To determine the ultimate tensile strength (UTS) of the prepatellar quadriceps continuation (PQC).

**Materials and Methods** A human cadaveric study was performed. Ten fresh-frozen specimens were used. The proximal and medial thirds of the anterior cortex of the patella were used to assess the mechanical properties of the PQC. In each specimen, transverse section areas measuring 0.2 cm<sup>2</sup> (A1) and 1 cm<sup>2</sup> (A2) were studied. A gradual load was applied to determine the UTS.

recibido  
28 de marcha de 2021  
aceptado  
10 de mayo de 2022  
published online  
July 11, 2022

DOI <https://doi.org/10.1055/s-0042-1750364>.  
ISSN 0716-4548.

© 2022. Sociedad Chilena de Ortopedia y Traumatología. All rights reserved.

This is an open access article published by Thieme under the terms of the Creative Commons Attribution-NonDerivative-NonCommercial-License, permitting copying and reproduction so long as the original work is given appropriate credit. Contents may not be used for commercial purposes, or adapted, remixed, transformed or built upon. (<https://creativecommons.org/licenses/by-nc-nd/4.0/>)

Thieme Revinter Publicações Ltda., Rua do Matoso 170, Rio de Janeiro, RJ, CEP 20270-135, Brazil

**Results** The median UTS of A1 was of 232.56 N (range: 141.23 N to 295.33 N), and that of A2 was of 335.30 N (range: 216.45 N to 371.40 N). The increment in UTS was significant between the 2 areas ( $p = 0.006$ ).

**Conclusions** The clinical significance of the present study lies in the fact that it shows that the PQC is a strong tissue that can be a safe anchor for reconstruction around the patella. A relatively small area supports at least 140 N, and, as the area grows, the UTS increases as well.

**Level of evidence** Biomechanical study.

## Introducción

El mecanismo extensor tiene una anatomía compleja, y su indemnidad es crucial para las actividades de la vida diaria.<sup>1</sup> La continuación prepatelar del cuádriceps (CPC) corresponde a las fibras del tendón del recto femoral que conectan el cuádriceps y el tendón rotuliano.<sup>2</sup> La CPC se une a la cortical anterior de la rótula mediante una unión de tipo condroapofisario, en la que el tendón se transforma gradualmente en fibrocartilago.<sup>3</sup> Durante el proceso embrionario de formación de la rótula, el tendón del cuádriceps incrusta superficialmente la rótula, lo que posteriormente dará lugar a la CPC.<sup>4</sup> En la rótula en desarrollo, no hay periostio ni pericondrio; en cambio, se ha descrito una unión fibrocartilaginosa. Todos los huesos sesamoideos forman este tipo de unión en la superficie que va junto a un tendón.<sup>5</sup>

La CPC es una estructura esencial de los mecanismos extensores, y debe resistir la fuerza de fricción durante el movimiento de flexión-extensión de la rodilla, por lo que presenta un alto riesgo de lesiones por uso excesivo, como el síndrome de fricción prepatelar.<sup>6</sup> Además, la indemnidad de la CPC es crucial para la extensión activa de la rodilla: un daño en esta estructura, aunque poco frecuente, provoca un déficit funcional severo.<sup>2,7</sup>

Se han publicado descripciones macroscópicas, histológicas e imagenológicas de la CPC.<sup>8</sup> Sin embargo, no se ha realizado ninguna evaluación biomecánica de este tejido. Se han descrito técnicas quirúrgicas para la inestabilidad rotuliana utilizando la CPC como sitio de fijación,<sup>9,10</sup> por lo que se necesita una comprensión adecuada de sus propiedades biomecánicas.

El propósito de este estudio fue determinar la resistencia máxima a la tracción (RMT) de la CPC. Nuestra hipótesis es la de que una pequeña área de la CPC resiste más de 100 N y, a medida que el área aumenta, la resistencia de este tejido también lo hace.

## Métodos

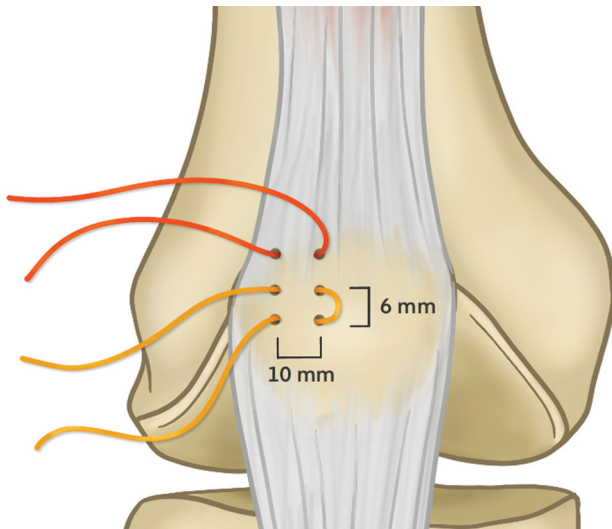
En este estudio, se utilizaron diez rodillas cadavéricas humanas recién congeladas sin evidencia de lesiones previas, anomalías o cirugía. La mediana de edad de los especímenes fue de 59 años (rango: 36 a 70 años), y se evaluaron un total de 5 rodillas femeninas y cinco masculinas, todas derechas. Las muestras se obtuvieron de Innoved Institute LLC (Rosemont, IL, Estados Unidos) después de la aprobación de nuestra junta de investigación institucional de ética. Cada muestra se descongeló 24 horas antes de su uso.

Se realizó una incisión longitudinal anterior desde 10 cm por encima del borde superior de la rótula hasta la tuberosidad tibial. Se expusieron cuidadosamente el tendón cuadriceps, la continuación prepatelar, y el tendón rotuliano. Se utilizaron los tercios proximal y medial de la rótula para evaluar las propiedades mecánicas de la CPC. En los diez especímenes, se realizó un punto simple y otro doble, cubriendo un área de 0,2 cm<sup>2</sup> (A1) y de 1 cm<sup>2</sup> (A2), respectivamente. En cinco especímenes se colocó un punto simple en el tercio proximal y un punto doble en el tercio medio de la rótula. Mientras tanto, en los otros cinco ejemplares, el punto doble se realizó proximalmente, y el simple, en el tercio medio. Se utilizó sutura de polietileno, de ultra alto peso molecular no absorbible y polidioxanona (Orthocord #2, Ethicon, DePuy Synthes, Raynham, MA, Estados Unidos).

El punto simple comenzó 5 mm lateral al borde anteromedial de la rótula. Se realizó tan profundo como palpar la cortical anterior y avanzar un centímetro hacia el lado lateral. Se hizo un nudo quintuple para fijar el punto. Para el punto doble, después de pasar el primer punto 6 mm distal, se hizo un paso de sutura paralelo de 1 cm en sentido contrario, anudado también con un nudo quintuple. Por lo tanto, la prueba del grupo de sutura de punto simple fue para un área de sección transversal de tejido de 0,2 cm<sup>2</sup>, y la prueba del grupo de sutura de punto doble, para un área de sección transversal de tejido de la CPC de 1 cm<sup>2</sup>. (► Fig. 1)

Se utilizó un dispositivo de tensión-deformación (► Fig. 2) que, en un lado, tenía una celda de carga con capacidad para medir hasta 1.000 N (Modelo SSM-AJ-500; Interface, Scottsdale, AZ, Estados Unidos). Además, se utilizó un sensor – potenciómetro lineal para medición de longitud (rango 300mm, lectura de 0.01mm) – para medir el desplazamiento lineal (Digitalanzeige Digital Linear Scale Linear Skala Externe Fernanzeige, Sauter, Basel, Suiza). Posteriormente, los datos se exportaron a Matlab (The MathWorks, Inc., Natick, MA, Estados Unidos) para construir la curva fuerza-desplazamiento. Se aplicó una carga gradual para medir la deformación de la CPC, a partir de la cual se determinaron la tensión y la deformación. Se registró la RMT. La carga se aplicó desde proximal, a lo largo del eje longitudinal de la rótula, emulando la fuerza de tracción del tendón cuadriceps. La falla se definió como una ruptura o desprendimiento de la CPC.

Se informó la mediana y el rango de la RMT. Se usó una prueba de mediana no pareada y no paramétrica para comparar los grupos. Se utilizó un nivel de significancia

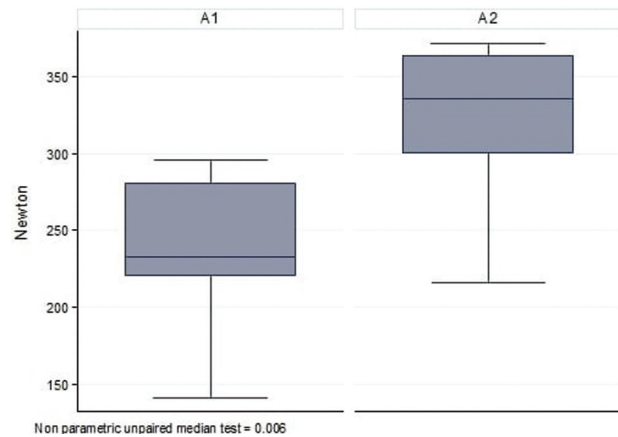


**Fig. 1** Esquema de la distribución de la sutura utilizada en cinco especímenes. En los otros cinco, el punto doble se colocó en el tercio proximal de la rótula, y el punto simple, en el tercio medio.

del 5%, y los datos se procesaron en el programa Stata (StataCorp LLC, College Station, TX, Estados Unidos), versión 15.

## Resultados

Se analizaron los diez especímenes. La RMT mediana de A1 fue de 232,56 N (rango: 141,23 N a 295,33 N), y la de A2 fue de 335,30 N (rango: 216,45 N a 371,40 N). El aumento de la RMT fue significativo entre las 2 áreas ( $p = 0,006$ ). La distribución de la RMT se muestra en ► **Fig. 3**.




**Fig. 3** Distribución de la RMT. Non-parametric unpaired median test = 0.006 = Prueba de mediana no apareada no paramétrica = 0,006

## Discusión

El principal hallazgo de este estudio es el de que la CPC es un tejido resistente. Un área pequeña, de 0,2 mm<sup>2</sup>, ofrece una resistencia de 140 N, y, a medida que crece el área de la sección, también lo hace la resistencia del tejido.

La RMT media del complejo del ligamento patelofemoral medial (LPFM) es 140 N,<sup>11</sup> por lo que es equivalente a la RMT mínima encontrada en el grupo A1 de este estudio. En la reconstrucción del LPFM, la fijación de tejidos blandos en el lado femoral ha logrado buenos resultados clínicos y ningún aumento significativo en la tasa de rerrotura.<sup>12</sup> Además, la carga máxima para el fallo de una reconstrucción del LPFM fue en promedio 213 N cuando se utiliza una técnica de doble túnel en la rótula<sup>13</sup> que es inferior a un accesorio de 1 cm<sup>2</sup> en



**Fig. 2** Se utilizó un dispositivo de tensión-deformación para medir la RMT (A). Una rótula cadavérica montada a partir de la sutura en el dispositivo (B). Se aplicó una carga gradual para medir la deformación de la CPC, a partir de la cual se determinaron la tensión y la deformación.

la CPC encontrada en nuestro estudio (335 N). Dado lo anterior, no parece desproporcionado utilizar la CPC como ancla para la reconstrucción del LPFM, lo que ayudaría a reducir costes y complicaciones relacionados con los túneles en la rótula. Sin embargo, los estudios diseñados para este propósito deben realizarse primero.

Las cuadricepsplastias de Green<sup>14</sup> y Madigan et al.<sup>10</sup> son procedimientos quirúrgicos descritos para la inestabilidad rotuliana en los que se realiza una transferencia distal y lateral de la inserción del vasto medial. Esta transferencia depende de la fijación en la CPC. A pesar de la alta tasa de dislocación después de la cirugía, la falla se ha atribuido a las fuerzas del vector, y no a las fallas relacionadas con la fijación de la CPC.<sup>15</sup> Aún más, después del procedimiento, los pacientes tienden a aumentar la altura de la rótula debido a la tracción del vasto medial.<sup>16</sup> Por lo tanto, esto se suma al hecho de que la CPC es un tejido fuerte para anclar una reconstrucción del LPFM que tendría un vector más anatómico para detener la inestabilidad lateral de la rótula.

La CPC también se ha utilizado para transferir el vasto medial en la inestabilidad rotuliana después de la artroplastia total de rodilla. Kelly et al.<sup>17</sup> describieron una modificación a la técnica originalmente de Insall, en la cual el vasto medial es transferido hacia lateral, anclándolo tanto en el tendón cuadricepsital y en la CPC.<sup>17</sup> Es un procedimiento de rescate, y su principal indicación es cuando un paciente con una luxación crónica de la rótula se somete a un reemplazo total de rodilla.<sup>9</sup>

La limitación de este estudio es la de que solo se midió la RMT y no se determinó la resistencia del tejido a las fuerzas cíclicas. Sin embargo, a lo largo de décadas, la CPC se ha utilizado como un accesorio, y no se han informado complicaciones relacionadas. Este estudio debería alentar a evaluar la resistencia de una reconstrucción del LPFM fijada a la CPC.

## Conclusión

La CPC es un tejido fuerte que puede ser un accesorio seguro para la reconstrucción alrededor de la rótula. Un área relativamente pequeña admite al menos 140 N, y, a medida que el área crece, la RMT también aumenta.

### Disponibilidad de datos

Los conjuntos de datos utilizados y/o analizados durante este estudio están disponibles con previa solicitud a los autores.

### Contribución de los autores

CI: aportó la idea original, concibió el estudio, redactó el documento, y realizó una revisión crítica del documento final. RS: realizó las pruebas biomecánicas. MI: realizó el manejo coordinado y supervisado de muestras de cadáveres. RN: realizó una revisión crítica del documento final. MB: realizó el análisis de datos, la revisión de la literatura, y redactó el manuscrito. Todos los autores han leído y aprobado el manuscrito final.

### Financiamiento

Los autores declaran que no han recibido financiamiento para la realización de este estudio.

### Conflicto de intereses

Los autores no tienen conflicto de intereses que declarar.

### Aprobación de ética

Este estudio fue aprobado por el Comité de Ética en Investigación de Clínica Las Condes, Santiago, Chile.

## Referencias

- Waligora AC, Johanson NA, Hirsch BE. Clinical anatomy of the quadriceps femoris and extensor apparatus of the knee. *Clin Orthop Relat Res* 2009;467(12):3297–3306
- Majeed H, dos Remedios I, Datta P, Griffiths D. Prepatellar continuation rupture: Report of an unusual case. *Knee* 2014;21(05):979–981
- Evans EJ, Benjamin M, Pemberton DJ. Fibrocartilage in the attachment zones of the quadriceps tendon and patellar ligament of man. *J Anat* 1990;171:155–162
- Eyal S, Blitz E, Shwartz Y, Akiyama H, Schweitzer R, Zelzer E. On the development of the patella. *Development* 2015;142(10):1831–1839
- Dwek JR. The periosteum: what is it, where is it, and what mimics it in its absence? *Skeletal Radiol* 2010;39(04):319–323
- Claes T, Claes S, De Roeck J, Claes T. Prepatellar Friction Syndrome: a common cause of knee pain in the elite cyclist. *Acta Orthop Belg* 2015;81(04):614–619
- Teixeira PA, Lecocq S, Moisei A, Chanson A, Louis M, Blum A. Sleeve-like avulsion fracture of the superior pole of the patella in a healthy adult. *Diagn Interv Imaging* 2013;94(01):108–111
- Wangwinyuvirat M, Dirim B, Pastore D, et al. Prepatellar quadriceps continuation: MRI of cadavers with gross anatomic and histologic correlation. *AJR Am J Roentgenol* 2009;192(03):W111–6
- Dao Q, Chen DB, Scott RD. Proximal patellar quadricepsplasty realignment during total knee arthroplasty for irreducible congenital dislocation of the patella: a report of two cases. *J Bone Joint Surg Am* 2010;92(14):2457–2461
- Madigan R, Wissinger HA, Donaldson WF. Preliminary experience with a method of quadricepsplasty in recurrent subluxation of the patella. *J Bone Joint Surg Am* 1975;57(05):600–607
- Criscenti G, De Maria C, Sebastiani E, et al. Material and structural tensile properties of the human medial patellofemoral ligament. *J Mech Behav Biomed Mater* 2016;54:141–148
- Marot V, Sanchis-Alfonso V, Perelli S, et al. Isolated reconstruction of medial patellofemoral ligament with an elastic femoral fixation leads to excellent clinical results. *Knee Surg Sports Traumatol Arthrosc* 2021;29(03):800–805
- Placella G, Speziali A, Sebastiani E, Morello S, Tei MM, Cerulli G. Biomechanical evaluation of medial patello-femoral ligament reconstruction: comparison between a double-bundle converging tunnels technique versus a single-bundle technique. *Musculoskelet Surg* 2016;100(02):103–107
- Green W. Quadricepsplasty in Treatment of Recurrent Subluxation of the Patella. *Zit nach Madigan*.
- Vivod G, Verdonk P, Drobnič M. Long-term clinical and radiographic outcome of patello-femoral realignment procedures: a minimum of 15-year follow-up. *Knee Surg Sports Traumatol Arthrosc* 2014;22(11):2747–2755
- Vacariu A, Studer K, Rutz E, Camathias C. High failure rate 10.8 years after vastus medialis transfer and lateral release (Green's quadricepsplasty) for recurrent dislocation of the patella. *Arch Orthop Trauma Surg* 2020;140(10):1349–13579
- Kelly MA. Proximal realignment and medial tibial tubercle transfer. *Oper Tech Sports Med* 1999;7(02):76–80