




Hallux rigidus: Conceptos actuales

Hallux Rigidus: Current Concepts

Paulina Alejandra Ferrada Andrade¹  Francisco Javier Sánchez Villanueva²
Carlos Felipe Muñoz Hernández³

¹ Departamento de Ortopedia y Traumatología, Hospital Base San José Osorno, Osorno, Chile

² Hospital Clínico Universidad de Chile, Santiago, Chile

³ Clínica Puerto Varas, Puerto Varas, Chile

Address for correspondence Paulina Alejandra Ferrada Andrade, MD, Departamento de Ortopedia y Traumatología, Hospital Base San José Osorno, Osorno, Chile (e-mail: poliferrada@gmail.com).

Rev Chil Ortop Traumatol 2023;64(1):e43–e49.

Resumen

El *hallux rigidus* es una causa frecuente de consulta traumatológica, y es la artrosis más frecuente del pie. Se presenta clínicamente con dolor y pérdida de movimiento de la primera articulación metatarsofalángica, con impacto en la calidad de vida del paciente. El tratamiento comienza de forma conservadora, y tiene éxito en la mitad de los casos, con medidas, que incluyen modificación del calzado, manejo del peso y ortesis, diseñadas para limitar el movimiento de esta articulación. El tratamiento quirúrgico en pacientes con *hallux rigidus* leve a moderado se centra en eliminar los osteofitos dorsales con una queilectomía, que se puede asociar a una osteotomía de falange proximal o del primer metatarsiano, lo que mejora el rango de movimiento hacia un arco menos doloroso. En el *hallux rigidus* de alto grado, lo más aconsejado es la artrodesis, la cual proporciona alivio del dolor al costo de alterar la biomecánica de la marcha, dada la rigidez adquirida. Distintas artroplastias (resección, interposición, o protésicas) mejoran el dolor significativamente sin sacrificar movilidad, siendo una alternativa más fisiológica, que preserva la biomecánica del pie en pacientes seleccionados.

Palabras Clave

- ▶ *hallux rigidus*
- ▶ juanete dorsal
- ▶ queilectomía

Abstract

Hallux rigidus is a frequent cause of traumatology consultations, and it is the most frequent osteoarthritis of the foot. It presents clinically with pain and loss of movement of the first metatarsophalangeal joint, with an impact on the quality of life of the patient. The treatment starts conservatively, and is successful in half of the cases, with measures such as modification of footwear, weight management and orthosis designed to limit the movement of the metatarsophalangeal joint. The surgical treatment in patients with mild to moderate hallux rigidus focuses on removing the dorsal osteophytes with a cheilectomy, which can be associated with a proximal phalanx or first metatarsal osteotomy, which improves the range of motion towards a less painful arch. In high-grade hallux rigidus, the most recommended treatment is still arthrodesis, which provides pain relief at the cost of altering gait biomechanics given the acquired stiffness. Different arthroplasties (resection, interposition or prosthetic) significantly improve pain without sacrificing mobility, and are a more physiological alternative to preserve the biomechanics of the foot in selected patients.

Keywords

- ▶ hallux rigidus
- ▶ dorsal bunion
- ▶ cheilectomy

recibido
13 de noviembre de 2021
aceptado
11 de enero de 2022

DOI <https://doi.org/10.1055/s-0042-1744268>.
ISSN 0716-4548.

© 2022. Sociedad Chilena de Ortopedia y Traumatología. All rights reserved.

This is an open access article published by Thieme under the terms of the Creative Commons Attribution-NonDerivative-NonCommercial-License, permitting copying and reproduction so long as the original work is given appropriate credit. Contents may not be used for commercial purposes, or adapted, remixed, transformed or built upon. (<https://creativecommons.org/licenses/by-nc-nd/4.0/>)

Thieme Revinter Publicações Ltda., Rua do Matoso 170, Rio de Janeiro, RJ, CEP 20270-135, Brazil

Introducción

Hallux rigidus (HR) es la condición degenerativa y dolorosa de la primera articulación metatarsofalángica, que presenta un rango de movimiento restringido con formación progresiva de osteofitos.¹ Es la artrosis más común del pie, y afecta 1 de cada 40 personas mayores de 50 años, con predilección por el sexo femenino de 2:1.^{2,3} Hasta el 45% de los adultos presentan cambios degenerativos radiográficos en la primera articulación metatarsofalángica, pero sólo el 10% tienen HR sintomático.^{4,5} Fue descrito inicialmente por Davies-Colley⁶ en 1887 como *hallux flexus*, y, meses más tarde, Cotterill^{1,3,7} introdujo el término *hallux rigidus*.

La primera articulación metatarsofalángica es una articulación en bisagra con un mayor rango de dorsiflexión (40°–100°) que de flexión plantar (3°–43°). El rango de movimiento en punta de pies es 65°, pero, durante la marcha, es de sólo 38°. Al correr, puede ser necesario un rango de hasta 60°.⁸ Es importante diferenciarlo del *hallux limitus* o HR funcional, en el cual la dorsiflexión de la primera articulación metatarsofalángica es normal, pero disminuye cuando se carga peso, y ocurre principalmente por alteraciones en el sistema aquileo-calcáneo-plantar y/o la columna medial del pie.⁹ El 60% de los pacientes tienen antecedentes familiares, y en el 80% de los casos, es bilateral.^{6,10}

Las artropatías inflamatorias, por cristales y variaciones anatómicas, como un primer metatarsiano *primus varus*, largo, o *primus elevatus*,⁸ podrían ser condiciones desencadenantes. El trauma agudo o microtraumas repetitivos podrían tener un papel en la afección unilateral.¹ La cicatrización de la cápsula articular con centros anormales de rotación da lugar a fuerzas de compresión alteradas en la articulación, con disminución del rango de movimiento¹¹ (–Fig. 1).

Por otra parte, es difícil establecer si los cambios degenerativos observados tras osteotomías (OTTs)

correctoras de *hallux valgus* son causados por la cirugía en sí, o son consecuencia de una deformidad preoperatoria. En teoría, la corrección de la incongruencia mejora las condiciones biomecánicas articulares y los cambios degenerativos no deberían progresar, pero si se realiza una disección agresiva alrededor del cuello del metatarsiano o una OTT muy distal, se puede dañar el suministro arterial, que evoluciona hacia necrosis avascular de la cabeza del primer metatarsiano, con condrólisis e incongruencia articular progresiva. Algo similar ocurre al aumentar las fuerzas de contacto a nivel articular tras malunión.¹²

Presentación

Los pacientes presentan dolor en los extremos de movimiento, particularmente en dorsiflexión máxima, como ocurre al subir escaleras, correr, o usar tacones.⁶ A medida que avanza la enfermedad, el dolor se agrava con las actividades diarias, con el uso de calzado sin tacón y en reposo. La metatarsalgia por transferencia y dolor neurítico se debe al pinzamiento de la rama medial del nervio peroneo superficial por los osteofitos dorsales.^{3,13,14} Estos, a su vez, generan una prominencia dorsal sobre la articulación metatarsofalángica denominada juanete dorsomedial^{3,13,14} (–Fig. 2).

La prueba de compresión axial de la articulación metatarsofalángica, o *grind test*, es positivo si produce dolor. El dolor en el rango medio de movimiento nos indica la presencia de una artrosis avanzada.¹³

Hay alteraciones sutiles en la marcha para evitar la dorsiflexión completa de la articulación metatarsofalángica que muestran despegue temprano o aumento del ángulo de progresión del pie. El pie supina, lo cual aumenta la carga a través de los rayos menores que conducen a la metatarsalgia lateral con hiperextensión compensatoria de la articulación interfalángica, generando hiperqueratosis bajo ella.

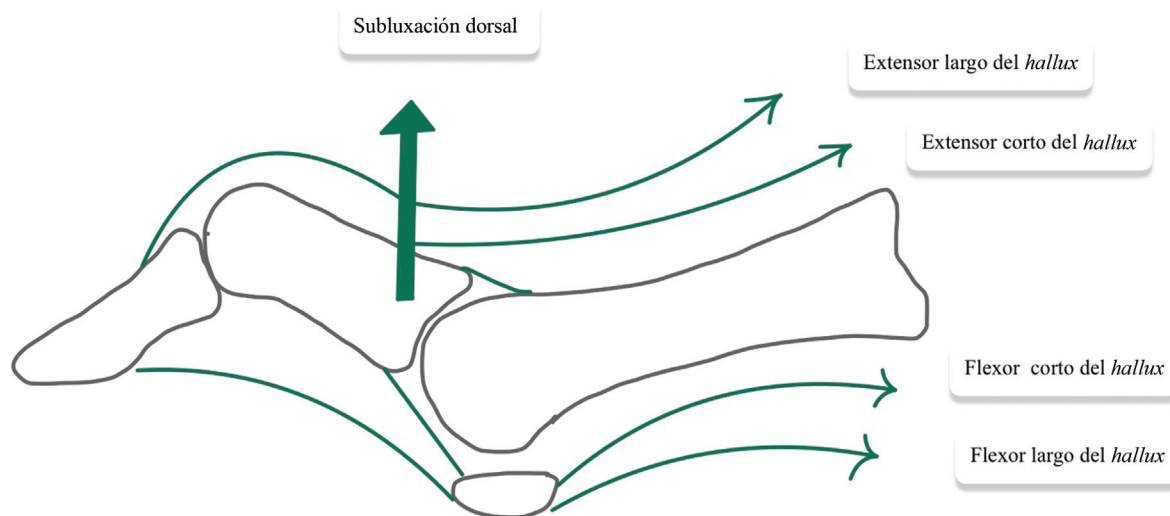


Fig. 1 Alteraciones dinámicas que producen y contribuyen en la fisiopatología del *hallux rigidus*.

Juanete dorsomedial

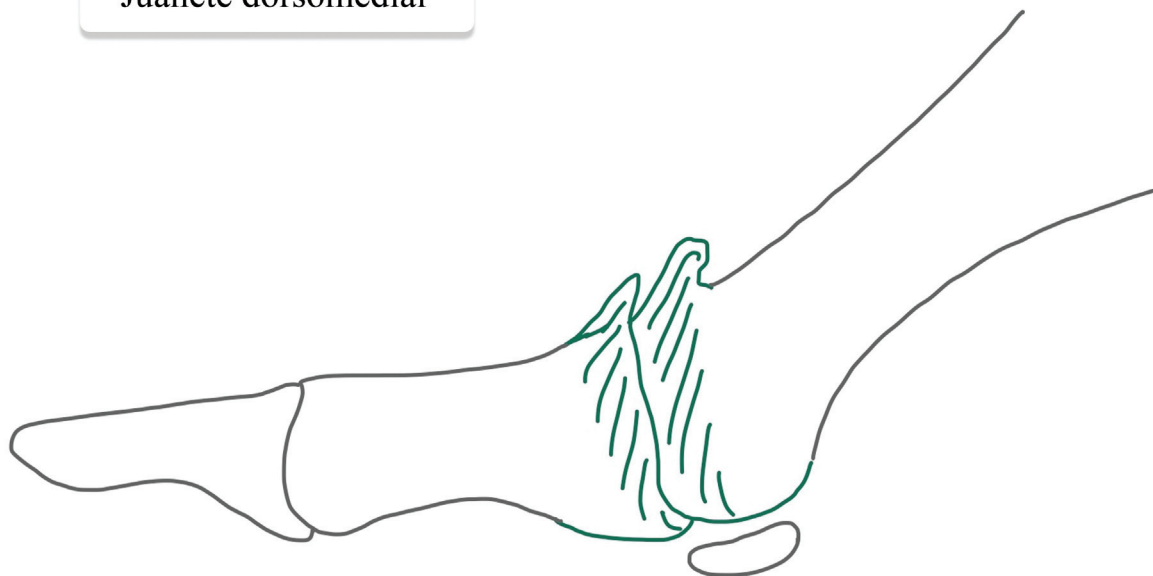


Fig. 2 Alteraciones estructurales encontradas en el *hallux rigidus*.

En pacientes con HR funcional, hay un aumento de la dorsiflexión del *hallux* cuando se examina el pie en flexión plantar, pues esto relaja los gastrocnemios y elimina el factor de restricción.¹³ Es importante evaluar la presencia de acortamiento de los gastrocnemios con el test de Silfverskiold, pues existe correlación entre su presencia y sobrecarga de antepié.

Imágenes

Si bien el diagnóstico es clínico, la evaluación con radiografía en vistas anteroposterior (AP), lateral, oblicua del pie y axial de los huesos sesamoideos nos permite establecer el tratamiento más apropiado.

La radiografía AP (► **Fig. 3**) muestra disminución irregular del espacio articular por osteofitos, con la cabeza metatarsiana más grande y aplanada.¹³ Los osteofitos dorsales pueden obstruir la vista AP de la articulación, lo que lleva a una sobrestimación de la enfermedad, con una evaluación inexacta del cartílago restante y del daño articular.^{15,16} En vista oblicua, se observa el espacio articular verdadero. Pueden verse, además, quistes óseos subcondrales y esclerosis articular.

La radiografía lateral (► **Fig. 4**) muestra osteofitos dorsales que se proyectan proximalmente como una "gota de cera". La base de la falange proximal puede parecer más grande y presentar un osteofito dorsal paralelo a la cabeza metatarsiana. Puede existir elevación del primer metatarsiano en relación con los metatarsianos menores, lo que se denomina *metatarsus primus elevatus*, los sesamoideos se ven más largos, y la distancia a la base de la falange proximal disminuye a medida que progresa la artrosis.¹⁵

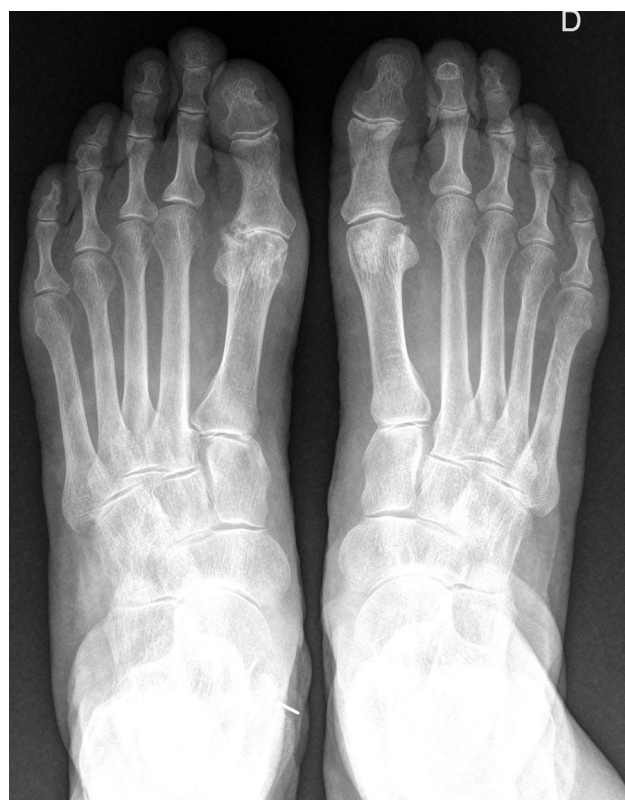

Fig. 3 Radiografía anteroposterior que muestra disminución del espacio articular, osteofitos dorsales, y deformidad de la cabeza del primer metatarsiano.

La resonancia magnética (RM) y la tomografía computarizada (TC) no son necesarias de rutina, salvo en casos de radiografías normales con sospecha de lesión osteocondral.¹⁷

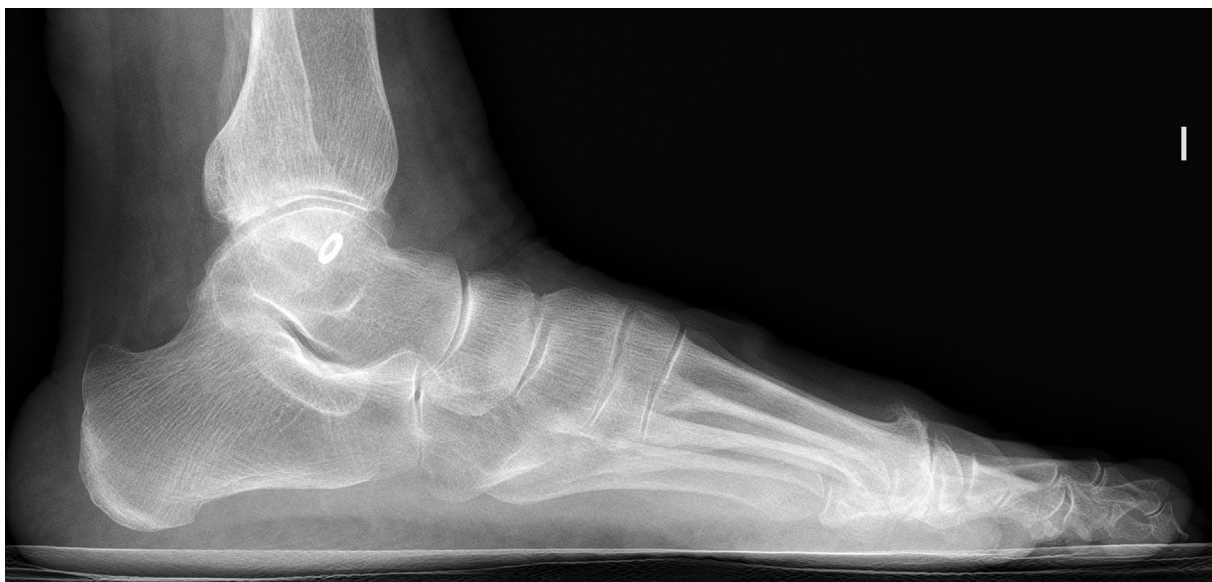

Fig. 4 Radiografía lateral que muestra disminución del espacio articular, osteofitos dorsales, y elevación del primer metatarsiano.

Clasificación

Entre las clasificaciones que se han utilizado para la evaluación del HR, se encuentran la de Hattrup y Johnson¹⁸ y la de Coughlin y Shurnas¹⁰ (tabla 1), las cuales incorporan hallazgos clínicos (porcentaje de dorsiflexión pasiva) y criterios radiográficos, y dan lineamientos sobre el manejo.

Tratamiento

Se inicia con manejo conservador, el cual tiene como objetivo aliviar el dolor y lograr una adecuada función, con hasta 55% de éxito.^{3,6,8,19} Esto incluye manejo del peso caso sea necesario.

Los antiinflamatorios no esteroideos reducen la inflamación y el dolor articular, pero no mejoran los resultados a largo plazo, además de tener efectos secundarios gástricos, renales y cardíacos. La inyección de corticosteroide intraarticular reduce el dolor de forma limitada, y puede afectar negativamente el cartílago articular, por lo que no se recomienda su uso.²⁰ La inyección intraarticular de ácido hialurónico ha mostrado resultados prometedores, pero requiere más estudios para ver su efecto a largo plazo.²¹

Las modificaciones del calzado, como una plantilla con extensión de Morton hecha de material rígido, pueden ser útiles para reducir la dorsiflexión y disminuir la sobrecarga en la primera articulación metatarsofalángica. En casos que

Tabla 1 Clasificación de Coughlin y Shurnas¹⁰ para el *hallux rigidus*

Grado	Hallazgos del examen	Dorsiflexión (grados)/% de pérdida comparado al lado opuesto	Hallazgos radiográficos
0	Rigidez sin dolor	40°–60°/10–20%	Normal
1	Dolor leve en los extremos de movimiento, ocasional	30°–40°/ 20–50%	Osteofito dorsal, espacio articular normal
2	Dolor moderado más constante, dolor previo al rango de movimiento máximo	10°–30° / 50–75%	Osteofito dorsal moderado, < 50% de disminución del espacio articular, cabeza del metatarso aplanada, > 25% de la articulación dorsal comprometida en radiografía lateral
3	Dolor constante, rigidez significativa, dolor en rango de movimiento extremo, sin dolor en el rango medio	≤ 10°/ 75–100% de pérdida de flexión plantar en la articulación metatarsofalángica (normal: ≤ 10°)	Osteofito dorsal severo, > 50% de estrechamiento del espacio articular, sesamoideos agrandados +- quistes
4	Rigidez significativa, dolor en rango de movimiento extremo, dolor en la mitad del rango de movimiento	Como en el grado 3	Como en el grado 3

exista un osteofito dorsal sintomático,²² los zapatos de horma ancha y alta pueden aliviar la presión. Se debe evitar el calzado con tacón.

El cambio en las actividades de la vida diaria disminuye el dolor, y evita la carga excesiva en dorsiflexión cuando se sube escaleras o al correr.

Cuando todo esto falla, se indica el tratamiento quirúrgico.

Tratamiento quirúrgico

El objetivo de la cirugía es aliviar el dolor, restablecer la función, mantener la estabilidad de la primera articulación metatarsofalángica, y mejorar la calidad de vida. Las técnicas quirúrgicas pueden dividirse en preservativas y no preservativas de la articulación. Se puede además plantear la liberación de los gastrocnemios como procedimiento adyuvante.⁹

Técnicas preservativas (► Fig. 5).

Queilectomía

Descrita por DuVries^{3,6} en 1959, consiste en la remoción de osteofitos dorsales y de la cabeza del metatarsiano hasta el

30% para que no genere inestabilidad por subluxación dorsal de la falange proximal. Está indicada en pacientes con HR de grados 1 y 2, y en algunos seleccionados de grado 3. Mejora hasta 60° de dorsiflexión de la primera articulación metatarsofalángica,²³ con beneficio en la función de marcha. Puede existir recurrencia de la exostosis dorsal hasta en un 31%.²⁴ Con menos del 50% de la articulación viable, la queilectomía está contraindicada.^{2,6,8} Los resultados a largo plazo son buenos a excelentes entre un 72% y 100% de los pacientes,²⁵ con 70% de pacientes libres de dolor a 6 años de seguimiento²⁶ y bajas tasas de conversión a artrodesis. También puede realizarse por vía artroscópica.²⁷

Osteotomía de falange proximal

La OTT de Moberg^{2,13}, descrita por primera vez por Bonney y Macnab⁶ en 1952, es una OTT de cuña de cierre dorsal de la falange proximal. Simula un aumento en la dorsiflexión que facilita la fase de despegue o tercer *rocker*, desplaza el centro de presión sobre la cabeza del primer metatarsiano en una dirección plantar, y disminuye la fuerza que actúa sobre la superficie articular. Puede agregarse una queilectomía. Es una buena opción para pacientes jóvenes con HR leve a moderado. Tiene baja tasa de complicaciones y de revisión, con alta satisfacción del paciente.²⁸

Osteotomía distal del metatarsiano

La de Youngswick es una OTT de chevrón modificada. Tras realizar la OTT en forma de V en 60°, se realiza una segunda OTT paralela a la dorsal, que da como resultado un acortamiento y traslación a plantar de la cabeza del primer metatarsiano, que descomprime la articulación, disminuye el dolor, y elimina el pinzamiento dorsal.^{6,19} Está indicada en HR funcional con un primer metatarsiano alargado, que requiere acortamiento y flexión plantar de la cabeza.^{16,29}

La OTT de Reverdin Green: modificación del procedimiento anterior. Tras realizar la OTT en forma de V, se realiza una segunda OTT en paralelo en la extremidad dorsal de esta, y el bloque óseo retirado se instala en la extremidad plantar de la OTT para trasladar la cabeza del metatarsiano a plantar. Se combina con queilectomía.^{29,30}

La OTT deslizante oblicua distal: se caracteriza por una única línea de OTT orientada dorsodistal a plantar proximal, que comienza justo proximal a la superficie articular. El ángulo de OTT es de aproximadamente 35° a 45°. El fragmento capital es desplazado a plantar. Acorta el primer rayo, y descomprime la articulación metatarsofalángica. La dorsiflexión mejora de 22° a 45°, pero genera presión excesiva bajo las cabezas metatarsianas menores, disminución en la supinación del antepié, y dolor en sesamoideos, además de metatarsalgia de transferencia.^{6,29,30}

Técnicas no preservativas (► Fig. 6)

Artrodesis: estándar en el tratamiento de HR severo,⁶ mejora el dolor, pues elimina la capa residual del cartílago, sacrificando el movimiento articular. Está indicada en HR de grados 3 y 4 en pacientes con alto nivel de actividad física,

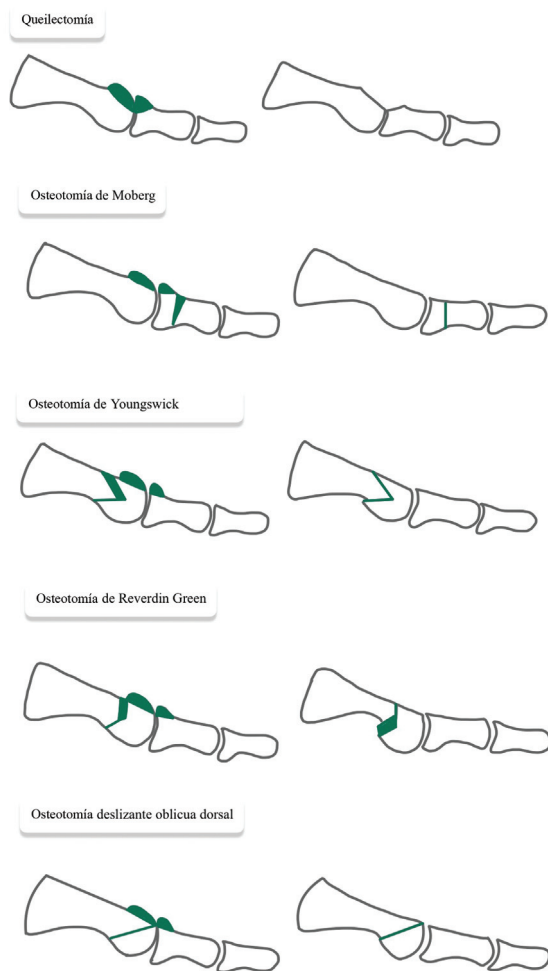


Fig. 5 Esquema de técnicas preservativas para la resolución del *hallux rigidus*.

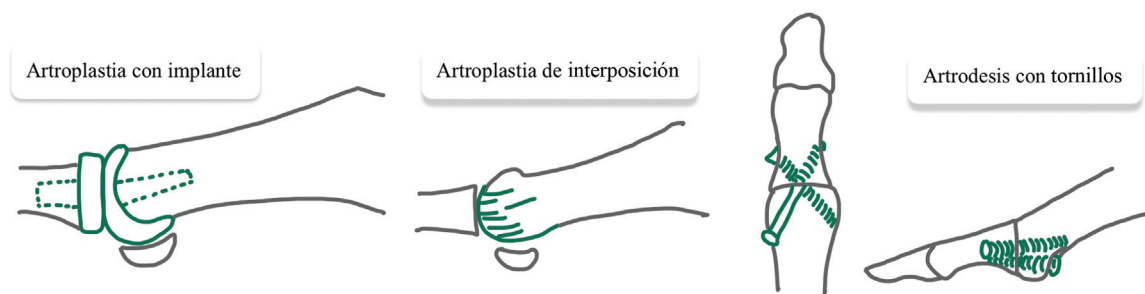

Fig. 6 Esquema de técnicas no preservativas para la resolución del *hallux rigidus*.

en *hallux valgus*, *hallux varus* y artritis reumatoide concomitantes, y como procedimiento de rescate en recurrencia tras procedimientos de preservación articular. La posición óptima de la fusión es rotación neutra, 5° a 15° de valgo, y 10° a 15° de dorsiflexión. El valgo excesivo aumenta el riesgo de degeneración de la articulación interfalángica. Mayor dorsiflexión causa dolor en la punta del orjejo, sobre la articulación interfalángica, y debajo del metatarsiano. Flexión plantar excesiva aumenta la presión distal del *hallux*.⁶ La fijación puede ser con tornillos macizos, canulados, doble compresivos tipo Herbert, placas dorsales, o agujas de Kirshner. Estudios biomecánicos^{31,32} han demostrado que la placa dorsal y el tornillo doble compresivo son superiores a un tornillo oblicuo de esponjosa de 4 mm tanto en fuerza al fallo como en rigidez inicial. Si el acortamiento del primer metatarsiano es mayor a 5 mm, como se ve en revisiones, se agrega injerto.

Se han mostrado mejores resultados en términos de satisfacción y puntajes funcionales, y menor dolor en Escala Visual Analógica (EVA) para la artrodesis, con una menor tasa de revisión comparada con la de los grupos de artroplastia.³³

Artroplastia de Keller: es la resección de la base de la falange proximal que descomprime la articulación y aumenta su dorsiflexión mientras sacrifica la estabilidad. Sus complicaciones incluyen debilidad en despegue de la marcha, metatarsalgia de transferencia al segundo y tercer rayos, y deformidad en *cock-up* en hasta la mitad de los pacientes. Es un procedimiento simple con rehabilitación corta, que otorga alivio del dolor y movilidad normal en cuatro a seis semanas. Está indicada en pacientes añosos de poca demanda y contraindicada en pacientes con deformidad por hiperextensión rígida preexistente de la articulación metatarsofalángica.^{3,6,8,34-36}

Artroplastia de interposición: combina la artroplastia de resección de Keller y la implantación de un espaciador biológico en la articulación, el cual puede ser autoinjerto capsular, aloinjerto de menisco, matriz de tejido regenerativo, o autoinjerto de tendón. Mantiene la longitud, y mejora la estabilidad y el movimiento articular respecto a la artroplastia de Keller. Tiene complicaciones similares a las de la artroplastia de Keller.^{3,34} La interposición de cápsula articular, descrita hace más de veinte años, ha demostrado excelentes resultados.^{37,38}

Artroplastia protésica de la primera articulación metatarsofalángica: los implantes protésicos se han

clasificado según el material (silicona o metal) y el sistema de anclaje utilizados. Las contraindicaciones para su uso son infección activa, *stock* óseo insuficiente, deformidades severas de la articulación, y artrosis sesamoidea. Las complicaciones, incluso con los implantes de última generación, son infección, sobrecrecimiento óseo, aflojamiento, y dolor persistente.³⁹ Aún no se logra demostrar superioridad respecto a la artrodesis, y muestra menores tasas de satisfacción, mayor puntaje en la escala de dolor, y peor resultado funcional.^{6,16,33}

Hemiarthroplastia: consiste en un implante unipolar diseñado para reemplazar la superficie articular de la cabeza del metatarsiano o la base de la falange proximal. Requiere menos resección ósea, y mantiene la longitud del primer rayo. Existe gran disparidad en relación con los resultados obtenidos.^{1,3,6,16,39} En los últimos años, ha estado en uso el espaciador de hidrogel de alcohol de polivinilo (Cartiva, Inc., Alpharetta, GA, EEUU), que actuaría como cartílago sintético en la cabeza del primer metatarsiano, pero el seguimiento a corto y mediano plazo⁴⁰⁻⁴² sólo entrega recomendaciones limitadas sobre el beneficio de su uso, como es, en general, en las técnicas de hemiarthroplastias, sin estar libre de complicaciones como subsidencia y fragmentación del implante, infección y osteólisis.⁴³

Conclusiones

Dado el progresivo envejecimiento de la población, se espera que aumenten también las patologías degenerativas. La principal patología degenerativa en el pie es el HR. El dolor en la primera articulación metatarsofalángica acompañado de disminución del rango de esta hace evidente el diagnóstico de una etapa avanzada; sin embargo, su identificación en etapas más tempranas es clave para otorgar un tratamiento menos radical, como lo es el estándar actual en el grado severo como es la artrodesis.

Conflicto de Intereses

Los autores no tienen conflicto de intereses que declarar.

Referencias

- Lucas DE, Hunt KJ. Hallux Rigidus: Relevant Anatomy and Pathophysiology. *Foot Ankle Clin* 2015;20(03):381-389. Doi: 10.1016/j.fcl.2015.04.001

- 2 Lam A, Chan JJ, Surace MF, Vulcano E. Hallux rigidus: How do I approach it? *World J Orthop* 2017;8(05):364–371. Doi: 10.5312/wjo.v8.i5.364
- 3 Anderson MR, Ho BS, Baumhauer JF. Current Concepts Review: Hallux Rigidus. *Foot & Ankle Orthopaedics*. 2018. Doi: 10.1177/2473011418764461
- 4 Roddy E, Thomas MJ, Marshall M, et al. The population prevalence of symptomatic radiographic foot osteoarthritis in community-dwelling older adults: cross-sectional findings from the clinical assessment study of the foot. *Ann Rheum Dis* 2015;74(01):156–163
- 5 Wilder FV, Barrett JP, Farina EJ. The association of radiographic foot osteoarthritis and radiographic osteoarthritis at other sites. *Osteoarthritis Cartilage* 2005;13(03):211–215
- 6 Ho B, Baumhauer J. Hallux rigidus. *EFORT Open Rev* 2017;2(01):13–20. Doi: 10.1302/2058-5241.2.160031
- 7 Seibert NR, Kadakia AR. Surgical management of hallux rigidus: cheilectomy and osteotomy (phalanx and metatarsal). *Foot Ankle Clin* 2009;14(01):9–22. Doi: 10.1016/j.fcl.2008.11.002
- 8 Lever CJ, & Robinson A “Fred.” (n.d.) Midfoot and Forefoot Arthritis. *Core Topics in Foot and Ankle Surgery*, 120–142. Doi: 10.1017/9781108292399.008
- 9 Vulcano E, Tracey JA III, Myerson MS. Accurate Measurement of First Metatarsophalangeal Range of Motion in Patients With Hallux Rigidus. *Foot Ankle Int* 2016;37(05):537–541. Doi: 10.1177/1071100715621508
- 10 Coughlin MJ, Shurnas PS. Hallux rigidus. Grading and long-term results of operative treatment. *J Bone Joint Surg Am* 2003;85(11):2072–2088
- 11 Shereff MJ, Bejjani FJ, Kummer FJ. Kinematics of the first metatarsophalangeal joint. *J Bone Joint Surg Am* 1986;68(03):392–398
- 12 Filippi J, Briceño J. Complications after Metatarsal Osteotomies for Hallux Valgus. *Foot Ankle Clin* 2020; 25(1):169–182 . Doi: 10.1016/j.fcl.2019.10.008
- 13 Hamid KS, Parekh SG. Clinical Presentation and Management of Hallux Rigidus. *Foot Ankle Clin* 2015;20(03):391–399. Doi: 10.1016/j.fcl.2015.04.002
- 14 Keiserman LS, Sammarco VJ, Sammarco GJ. Surgical treatment of the hallux rigidus. *Foot Ankle Clin* 2005;10(01):75–96
- 15 Asunción Márquez J, Martín Oliva X. Hallux rigidus: aetiology, diagnosis, classification and treatment. *Rev Esp Cir Ortop Traumatol* 2010;54(05):321–328. Doi: 10.1016/s1988-8856(10)70254-6 (English Edition)
- 16 Polzer H, Polzer S, Brumann M, Mutschler W, Regauer M. Hallux rigidus: Joint preserving alternatives to arthrodesis - a review of the literature. *World J Orthop* 2014;5(01):6–13. Doi: 10.5312/wjo.v5.i1.6
- 17 Deland JT, Williams BR. Surgical management of hallux rigidus. *J Am Acad Orthop Surg* 2012;20(06):347–358. Doi: 10.5435/jaaos-20-06-347
- 18 Hatstrup SJ, Johnson KA. Subjective results of hallux rigidus following treatment with cheilectomy. *Clin Orthop Relat Res* 1988;(226):182–191
- 19 Grady JF, Axe TM, Zager EJ, Sheldon LA. A retrospective analysis of 772 patients with hallux limitus. *J Am Podiatr Med Assoc* 2002;92(02):102–108
- 20 Grice J, Marsland D, Smith G, Calder J. Efficacy of Foot and Ankle Corticosteroid Injections. *Foot Ankle Int* 2017;38(01):8–13. Doi: 10.1177/1071100716670160
- 21 Pons M, Alvarez F, Solana J, Viladot R, Varela L. Sodium hyaluronate in the treatment of hallux rigidus. A single-blind, randomized study. *Foot Ankle Int* 2007;28(01):38–42
- 22 Shurnas PS. Hallux rigidus: etiology, biomechanics, and nonoperative treatment. *Foot Ankle Clin* 2009;14(01):1–8. Doi: 10.1016/j.fcl.2008.11.001
- 23 Wülker N, Rudert M. Hallux rigidus. *Foot Ankle Surg* 1999;5(02):61–71. Doi: 10.1046/j.1460-9584.1999.00137.x
- 24 Easley ME, Davis WH, Anderson RB. Intermediate to long-term follow-up of medial-approach dorsal cheilectomy for hallux rigidus. *Foot Ankle Int* 1999;20(03):147–152
- 25 McNeil DS, Baumhauer JF, Glazebrook MA. Evidence-based analysis of the efficacy for operative treatment of hallux rigidus. *Foot Ankle Int* 2013;34(01):15–32
- 26 Sidon E, Rogero R, Bell T, et al. Long-term Follow-up of Cheilectomy for Treatment of Hallux Rigidus. *Foot Ankle Int* 2019;40(10):1114–1121. Doi: 10.1177/1071100719859236
- 27 Iqbal MJ, Chana GS. Arthroscopic cheilectomy for hallux rigidus. *Arthroscopy* 1998;14(03):307–310
- 28 Warganich T, Harris T. Moberg Osteotomy for Hallux Rigidus. *Foot Ankle Clin* 2015;20(03):433–450. Doi: 10.1016/j.fcl.2015.04.006
- 29 Shariff R, Myerson MS. The Use of Osteotomy in the Management of Hallux Rigidus. *Foot Ankle Clin* 2015;20(03):493–502. Doi: 10.1016/j.fcl.2015.05.001
- 30 Galois L, Hemmer J, Ray V, Sirveaux F. Surgical options for hallux rigidus: state of the art and review of the literature. *Eur J Orthop Surg Traumatol* 2020; 30(1):57–65 . Doi: 10.1007/s00590-019-02528-x
- 31 Rongstad KM, Miller GJ, Vander Griend RA, Cowin D. A biomechanical comparison of four fixation methods of first metatarsophalangeal joint arthrodesis. *Foot Ankle Int* 1994;15(08):415–419. Doi: 10.1177/107110079401500802
- 32 Politi J, John H, Njus G, Bennett GL, Kay DB. First metatarsal-phalangeal joint arthrodesis: a biomechanical assessment of stability. *Foot Ankle Int* 2003;24(04):332–337
- 33 Raikin SM, Ahmad J, Pour AE, Abidi N. Comparison of arthrodesis and metallic hemiarthroplasty of the hallux metatarsophalangeal joint. *J Bone Joint Surg Am* 2007;89(09):1979–1985
- 34 Massimi S, Caravelli S, Fuiano M, Pungetti C, Mosca M, Zaffagnini S. Management of high-grade hallux rigidus: a narrative review of the literature. *Musculoskelet Surg* 2020;104(03):237–243. Doi: 10.1007/s12306-020-00646-y
- 35 Konkel KF, Menger AG. Mid-term results of titanium hemi-great toe implants. *Foot Ankle Int* 2006;27(11):922–929
- 36 Mackey RB, Thomson AB, Kwon O, Mueller MJ, Johnson JE. The modified oblique keller capsular interpositional arthroplasty for hallux rigidus. *J Bone Joint Surg Am* 2010;92(10):1938–1946. Doi: 10.2106/JBJS.I.00412
- 37 Hahn MP, Gerhardt N, Thordarson DB. Medial capsular interpositional arthroplasty for severe hallux rigidus. *Foot Ankle Int* 2009;30(06):494–499
- 38 Hamilton WG, O'Malley MJ, Thompson FM, Kovatis PE, Roger Mann Award 1995. Capsular interposition arthroplasty for severe hallux rigidus. *Foot Ankle Int* 1997;18(02):68–70
- 39 Gibson JNA, Thomson CE. Arthrodesis or total replacement arthroplasty for hallux rigidus: a randomized controlled trial. *Foot Ankle Int* 2005;26(09):680–690
- 40 Bernasconi A, De Franco C, Iorio P, Smeraglia F, Rizzo M, Balato G. Use of synthetic cartilage implant (Cartiva®) for degeneration of the first and second metatarsophalangeal joint: what is the current evidence? *J Biol Regul Homeost Agents* 2020;34(03, Suppl 2):15–21, 2019
- 41 Smyth NA, Murawski CD, Hannon CP, Kaplan JR, Aiyer AA. The Use of a Synthetic Cartilage Implant for Hallux Rigidus: A Systematic Review. *Foot Ankle Spec* 2021;14(04):366–371. Doi: 10.1177/1938640020937160
- 42 Chrea B, Eble SK, Day J, Ellis SJ, Drakos MC, Orthopaedic Foot HSSHSS Orthopaedic Foot and Ankle Surgery Group. Comparison Between Polyvinyl Alcohol Implant and Cheilectomy With Moberg Osteotomy for Hallux Rigidus. *Foot Ankle Int* 2020;41(09):1031–1040. Doi: 10.1177/1071100720947380
- 43 Metikala S, Mahmoud K, O'Connor KM, Chao W, Wapner KL, Farber DC. Adverse Events Related to Cartiva Hemiarthroplasty of First Metatarsal: An Analysis of Reports to the United States Food and Drug Administration. *Foot Ankle Spec* 2020; ***:1938640020943715. Doi: 10.1177/1938640020943715