




Pé em espelho: Abordagem cirúrgica para melhora estética e funcional

Mirror Foot: Surgical Approach for Esthetic and Functional Improvement

Lucas Almeida Guerra¹  Jefferson Soares Martins^{2,3} Igor Matsuy Pacheco Lehnen¹
Gabriella de Figueiredo Rodrigues¹ Luiz Fernando Batista Santana¹

¹ Departamento de Ortopedia e Traumatologia, Hospital das Clínicas, Universidade Federal de Goiás/EBSERH, Goiânia, GO, Brasil

² Unidade do Sistema Músculoesquelético, Hospital das Clínicas, Universidade Federal de Goiás/EBSERH, Goiânia, GO, Brasil

³ Grupo de Pé e Tornozelo, Hospital das Clínicas, Universidade Federal de Goiás/EBSERH, Goiânia, GO, Brasil

Endereço para correspondência Lucas Almeida Guerra, Universidade Federal de Goiás, 1ª Avenida s/n, Setor Leste Universitário, Goiânia – GO, 74605-020, Brasil (e-mail: lucasguerra100@gmail.com).

Rev Bras Ortop 2024;59(3):e462–e466.

Resumo

O pé em espelho é uma anomalia congênita rara, pertencente ao espectro das polidactilias complexas dos pés. Pode ocorrer isoladamente ou associado a outras malformações ou síndromes genéticas. Trata-se de um tema pouco descrito na literatura, com escassas publicações acerca do seu tratamento. Relatamos o caso de uma paciente do sexo feminino, de 4 anos de idade, que apresentava pé esquerdo com 8 dedos, sem outras deformidades associadas, cuja queixa incluía impossibilidade do uso de calçados fechados e estigma social. Radiograficamente, verificou-se a presença de oito metatarsos com suas respectivas falanges, cinco ossos cuneiformes e ausência de deformidades ósseas no retropé. Optou-se pela abordagem cirúrgica visando uma melhora funcional e estética, bem como melhor adaptação ao uso de calçados fechados, conforme desejo da paciente e de sua família. Foi realizada incisão em “V” dorsal e plantar com ressecção de três raios supranumerários, incluindo três metatarsos centrais com suas nove falanges correspondentes, dois ossos cuneiformes, tendões e nervos digitais excedentes, seguida da sutura dos ligamentos intermetatarsais, com preservação dos dedos com aparência normal, diminuição da largura do pé e manutenção do seu apoio adequado. A redução foi mantida por fixação transmetatarsal com fios de Kirschner. O pós-operatório seguiu com o uso de tala bota e carga zero, sem intercorrências; os fios de Kirschner foram retirados, e a carga no membro foi liberada após 12 semanas.

Palavras-chave

- ▶ deformidades congênitas do pé
- ▶ fios ortopédicos
- ▶ polidactilia

Trabalho desenvolvido no Hospital das Clínicas, Universidade Federal de Goiás/EBSERH, Goiânia, GO, Brasil.

recebido

28 de junho de 2021

aceito

14 de outubro de 2021

DOI <https://doi.org/>

10.1055/s-0042-1742341.

ISSN 0102-3616.

© 2022. The Author(s).

This is an open access article published by Thieme under the terms of the Creative Commons Attribution 4.0 International License, permitting copying and reproduction so long as the original work is given appropriate credit (<https://creativecommons.org/licenses/by/4.0/>).

Thieme Revinter Publicações Ltda., Rua do Matoso 170, Rio de Janeiro, RJ, CEP 20270-135, Brazil

Abstract

Mirror foot is a rare congenital anomaly within the spectrum of complex polydactyly of the foot. It can occur alone or with other malformations or genetic syndromes. It is a little described topic in the literature, with few publications on its treatment. We report the case of a 4-year-old female patient who presented eight fingers on her left foot and no other associated deformities. Her complaints included the impossibility of wearing closed shoes and social stigma. Radiography revealed eight metatarsals with their respective phalanges, five cuneiform bones, and the absence of bone deformities in the hindfoot. We opted for a surgical approach aiming at functional and esthetic improvement, in addition to better adaptation to closed shoes, as desired by the patient and her family. We performed a dorsal and plantar “V” incision and resected three supernumerary rays, including three central metatarsals with their nine corresponding phalanges, two cuneiform bones, tendons, and excess digital nerves. Next, we sutured the intermetatarsal ligaments, preserving the fingers with a normal appearance, reducing the width of the foot, and preserving adequate support. Kirschner wires maintained the reduction by transmetatarsal fixation. During the postoperative period, the patient wore a boot splint with zero load with no complications. We removed the Kirschner wires and allowed load on the limb after 12 weeks.

Keywords

- ▶ congenital foot deformities
- ▶ bone wires
- ▶ polydactyly

Introdução

A polidactilia é a anomalia congênita mais comum dos dedos dos pés, com incidência de 1,7 a cada mil nascidos vivos, histórico familiar positivo em cerca de 30% dos casos, e até 10 vezes mais frequente na raça negra.¹ Classifica-se a polidactilia como pós-axial quando o raio extranumerário está na face lateral (fibular) do pé, e como pré-axial quando localizado na face medial (tibial) do pé. A polidactilia é chamada de complexa quando há duplicação em espelho, central, dorsal ou do tipo Haas, quando todos os dedos estão fundidos cutaneamente, com um raio extranumerário que pode ser pré ou pós-axial.²

O pé em espelho é um subtipo raro de polidactilia, e há poucos casos publicados na literatura sobre a melhor abordagem no tratamento cirúrgico.^{3,4} Nessa deformidade complexa, em que os pacientes normalmente apresentam de sete a oito dígitos, com duplicação dos ossos tarso, é raro o comprometimento dos ossos do retropé.^{3,5} O pé em espelho pode ocorrer isoladamente ou associado a outras malformações, comumente a hemimelia fibular, a hipoplasia tibial, a mão em espelho e síndromes genéticas, tais como a síndrome de Laurin-Sandrow e a síndrome de Martin.^{3,5}

Não existe padronização para o tratamento a ser realizado nesses pacientes. O planejamento da técnica cirúrgica é feito individualmente, com o objetivo de melhorar a função da marcha e proporcionar boa adaptação a calçados fechados e ganhos na aparência estética do pé, a partir da excisão de raios extranumerários, transferências tendinosas e posicionamento de retalhos cutâneos.^{3,5} Os dígitos de aparência mais normal geralmente são preservados. No tipo central do pé em espelho, a ressecção dos raios médios resulta em pés bastante funcionais e estéticos.⁵

Neste trabalho, descrevemos a técnica utilizada no tratamento cirúrgico de uma paciente com o pé em espelho

central, atendida no Ambulatório de Pé e Tornozelo da Unidade do Sistema Musculoesquelético da nossa instituição, e apresentamos o resultado pós-operatório. Este trabalho foi submetido ao e autorizado pelo Comitê de Ética institucional.

Relato do Caso

Trata-se de uma paciente de 4 anos, do sexo feminino, atendida no Ambulatório de Cirurgia do Pé e Tornozelo do nosso hospital, com queixa de deformidade no pé esquerdo, que resultava em dor e impossibilidade de usar calçados fechados. Ela não apresentava dor ao uso de sandálias abertas ou ao deambular descalça. Seu desenvolvimento neuropsicomotor era adequado para a idade. Foram constatadas ausência de outras malformações, ausência de outros casos na família, com mãe saudável, não tabagista e sem intercorrências na gestação, além de ausência de consanguinidade entre os pais.

No exame físico, notou-se a presença de oito dedos com hálux medializado e sindactilia central (►Fig. 1), e ausência de deformidade na tibia e na fíbula ou encurtamento do membro inferior esquerdo. A paciente apresentava marcha atípica, sem claudicação.

Radiologicamente, observou-se a presença de oito raios, com hipoplasia do terceiro metatarso e hipertrofia do quarto metatarso, presença de cinco ossos cuneiformes e ausência de fusões ósseas em falanges ou deformidades no retropé (►Fig. 2).

Planejamento Terapêutico

Estabeleceu-se o diagnóstico de pé em espelho, e a decisão pela correção cirúrgica foi tomada em conjunto com a família e a paciente, levando em consideração as repercussões e os

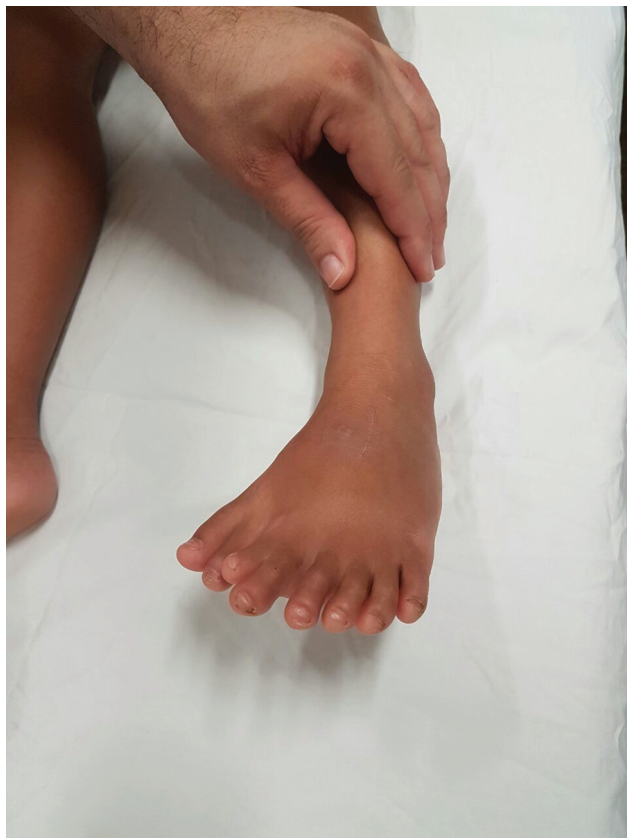

Fig. 1 Aspecto clínico pré-operatório do pé em espelho.

estigmas sociais, a possibilidade de uso de calçados fechados e a melhora estética do pé.

O planejamento cirúrgico englobou a retirada de três raios extranumerários centrais, incluindo três metatarsos com as nove falanges correspondentes, dois ossos cuneiformes e os tendões e nervos digitais correspondentes, com a preservação dos dedos com aparência mais próxima do normal.

Descrição da Técnica

O procedimento foi realizado em centro cirúrgico, com a paciente posicionada em decúbito dorsal, sob raquianestesia, com coxim lateral e torniquete pneumático no nível da coxa inflado a 300 mmHg. Foram realizadas incisão de pele dorsal e plantar em “V” centrada no meio do pé (►Fig. 3), dissecação por planos e ressecção do segundo, terceiro e quarto metatarsos e de suas falanges, e do segundo e terceiro cuneiformes, seguidas de *flap* de retalho em cunha. A remoção do segundo dedo do pé do lado medial significava uma ruptura inevitável do ligamento de Lisfranc. Após hemostasia, realizou-se redução da largura do antepé, com aproximação dos metatarsianos e fixação com 2 fios de Kirschner de 1,5 mm paralelos, inseridos a 90° a partir do primeiro metatarsiano, e evitou-se transfixar a fise de crescimento. Foi feita a checagem do posicionamento dos fios de Kirschner (►Fig. 4) e procedeu-se com a sutura dos ligamentos intermetatarsianos com fio absorvível. Instalou-se dreno de sucção e fez-se a síntese por planos com fio

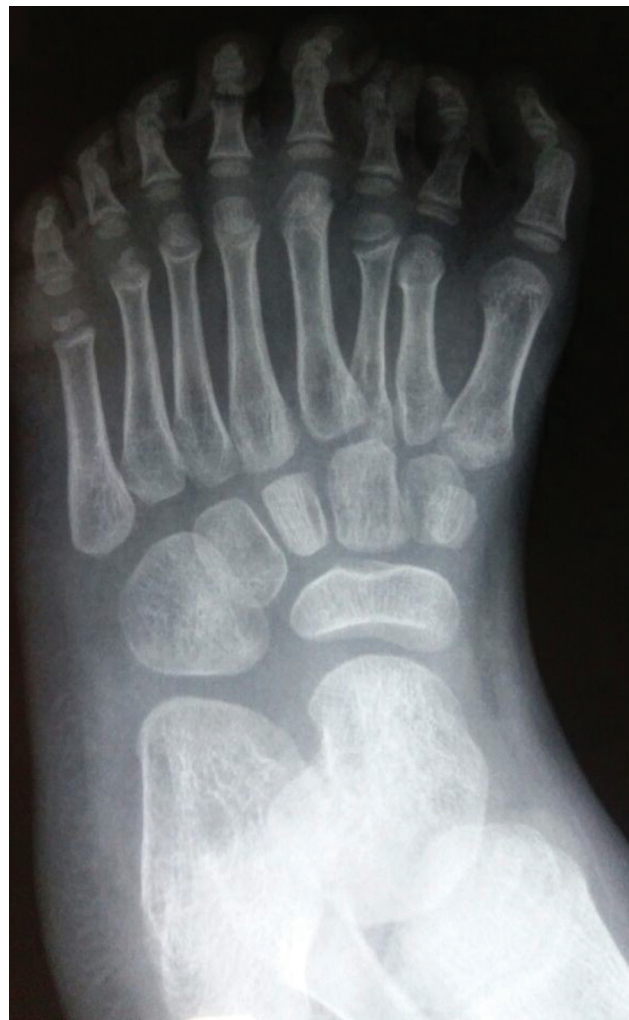

Fig. 2 Aspecto radiológico pré-operatório do pé em espelho.

absorvível no subcutâneo e *mononylon* 4.0 o para fechamento da pele (►Fig. 5). O dreno foi retirado após 12 horas, com débito de 50 mL de sangue.

Quando há duplicação dos ossos cuneiformes, uma das dificuldades técnicas do intraoperatório é decidir quantos devem ser retirados e se a quantidade de metatarsianos influencia nessa decisão. Essa retirada em cunha ósea deve ser feita *à la carte*, e o fechamento do antepé, com consequente diminuição da largura, deve ser o principal parâmetro de referência para a quantidade de cuneiformes a serem retirados.

Não houve intercorrências no pós-operatório, com a paciente em uso de tala bota com carga zero. Os pontos de sutura foram removidos após 18 dias, e os fios de Kirschner, após 3 meses, quando foi liberada carga total no membro.

Discussão

Em levantamento da literatura feito em 2017, Lalé et al.⁶ encontraram descrições de casos de 78 pacientes, num total de 118 pés em espelho, sendo que, destes, apenas 3 casos foram descritos com tálus normal. Verificou-se nesses trabalhos um pequeno número de casos descritos, alguns

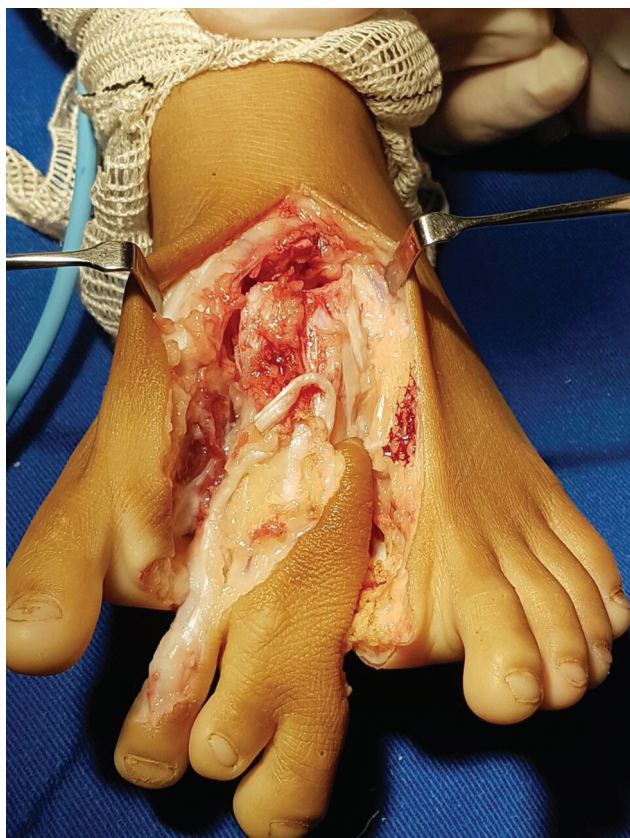

Fig. 3 Ressecção em cunha de raios e ossos extranumerários.

submetidos a tratamento cirúrgico, porém sem padronização nas abordagens. As estratégias adotadas na maioria dos casos visavam a obtenção de um pé funcional, com apresentação estética satisfatória.

O pé em espelho central é a forma mais incomum dessa rara deformidade, e compreende somente 6% dos casos.⁴ Não encontramos na literatura nacional até o momento relatos de caso ou descrição de tratamentos publicados sobre esta malformação.

Papamerkouriou et al.⁴ descreveram o tratamento cirúrgico de um pé em espelho central com incisão em “V” dorsal e plantar no centro do pé, com remoção da pele excedente e três raios centrais, bem como os tendões excedentes e os nervos digitais, semelhante ao que foi realizado no caso aqui relatado.

Shahcheraghi et al.⁵ relataram o tratamento de dois casos de pé em espelho centrais nos quais ambos tiveram os raios centrais e excesso de pele removidos, sendo que em um deles a aproximação dos demais metatarsos foi feita por meio de cerclagem com fio de aço 1,0 e sutura com fio absorvível. No outro caso, a aproximação dos raios foi mantida mediante a inserção de um pino metálico com as extremidades lateral e medial dobradas para oferecerem contenção ao alargamento do antepé. Neste trabalho, após a ressecção dos três raios centrais e das duas cunhas excedentes, optamos pela fixação transmetatarsiana do primeiro ao quarto raios com fios de Kirschner para a estabilização destes e cicatrização de partes moles.

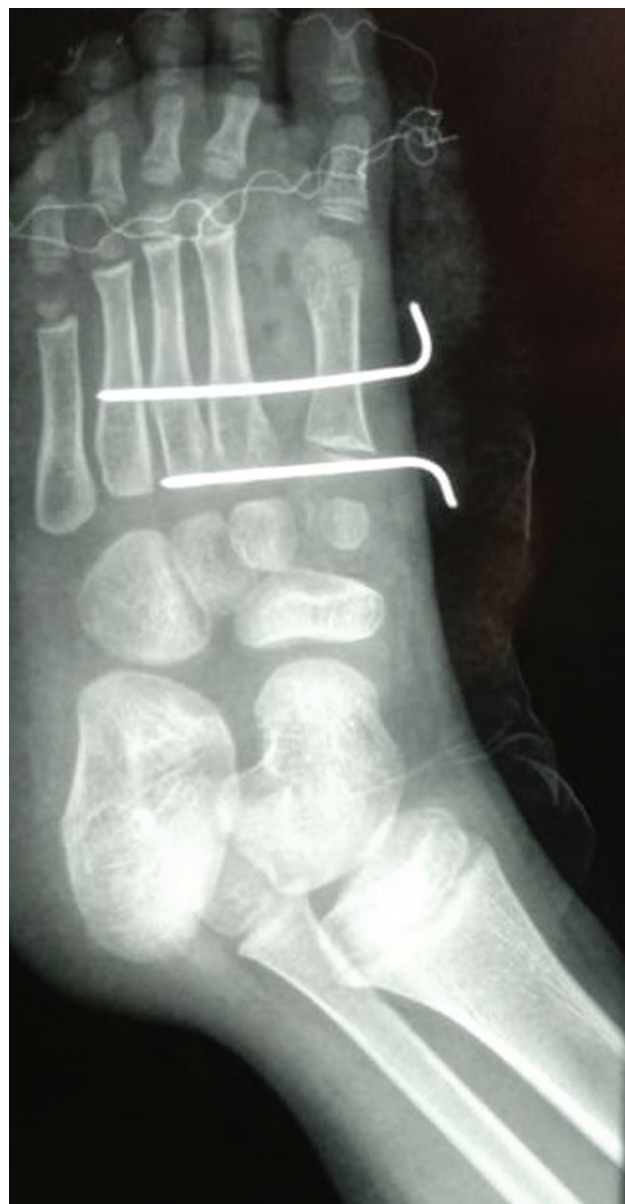

Fig. 4 Aspecto radiológico pós-operatório imediato.

Vlahovic et al.⁸ descreveram o tratamento cirúrgico de uma paciente com polidactilia central com nove dedos, submetida a ressecção dos quatro raios supranumerários, com fechamento do espaço gerado e fixação do primeiro raio adjacente aos demais raios com fios de Kirchner, sem intercorrências. Porém, após cerca de 7,5 anos, foi necessária nova intervenção, devido à evolução com adução dos ossos do tarso e varização do hálux; o cuneiforme supranumerário foi retirado, e o alinhamento do primeiro metatarso e do hálux varo foram corrigidos com fios de Kirschner.

Todos esses casos apresentados na literatura evoluíram com resultados funcionais e estéticos satisfatórios, assim como o caso apresentado neste trabalho. Allen (1997, apud Osborn et al.⁷) descreveu outra técnica de ressecção de raios centrais associada a retalhos de avanço dorsais e plantares para a manutenção da largura do pé,⁷ que demonstrou excelentes resultados radiográficos e funcionais em uma

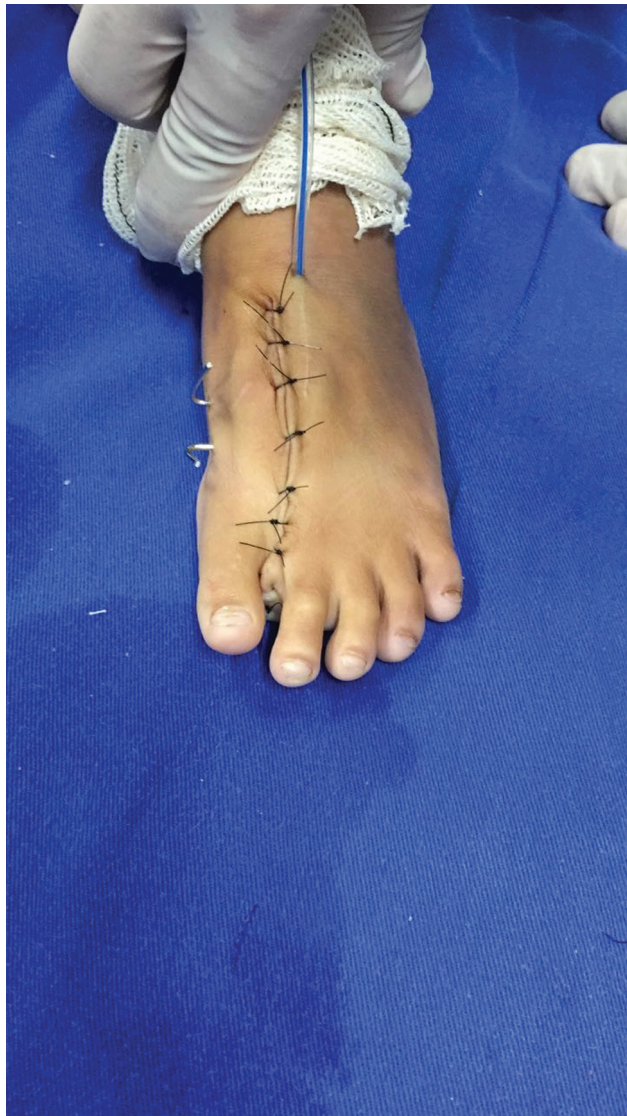

Fig. 5 Aspecto clínico pós-operatório.

série de casos com 22 pacientes e 27 pés com polidactilia central.

A técnica utilizada neste caso engloba estratégias descritas por esses diferentes autores, entre as quais a ressecção em cunha da pele excedente e dos ossos supranumerários, o fechamento do espaço resultante e o alinhamento dos raios remanescentes, visando uma anatomia próxima a normal, que foram fixados com fios de Kirschner para a manutenção da redução do espaço intermetatarsal, e alcançou -se um bom resultado estético e funcional.^{4,5,8}

Comentários Finais

Apesar de se tratar de uma entidade rara, com literatura escassa, os estudos existentes têm apontado bons resultados no tratamento cirúrgico desses pacientes, o que propicia melhor qualidade de vida e resulta na satisfação dos pacientes. A padronização do tipo de tratamento mais adequado é desafiadora, tendo em vista a raridade e a variabilidade na apresentação clínica do pé em espelho; contudo, é evidente a necessidade do domínio da anatomia, do conhecimento da biomecânica do pé e dos conceitos de técnica operatória para o planejamento individualizado de cada caso, na busca pelo restabelecimento funcional e estético dos pés acometidos por esta deformidade. Como limitação do trabalho, houve a perda do seguimento da paciente, que não retornou ao ambulatório após a liberação da carga total, e que não pôde ser contatada por telefone ou pelo endereço cadastrados no prontuário no início do seguimento.

Suporte Financeiro

Os autores declaram que não receberam suporte financeiro de agências dos setores público, privado, ou sem fins lucrativos para a realização deste estudo.

Conflito de Interesses

Os autores não têm conflito de interesses a declarar.

Referências

- 1 Skoll PJ, Silfen R, Hudson DA, Bloch CE. Mirror foot. *Plast Reconstr Surg* 2000;105(06):2086-2088
- 2 Lee HS, Park SS, Yoon JO, Kim JS, Youm YS. Classification of postaxial polydactyly of the foot. *Foot Ankle Int* 2006;27(05):356-362
- 3 Sudesh P, Kumar V, Jain M, Patel S. Mirror foot and our surgical experience: a case report and literature review. *Foot* 2010;20(01):44-45
- 4 Papamerkouriou YM, Antoniou G, Krallis P, Anastasopoulos J. Central Mirror Foot: Treatment and review of the literature. *Cureus* 2020;12(06):e8448
- 5 Shahcheraghi GHMD, Javid M. Treatment of the Mirror Foot with Central Ray Resection: Report of 2 Cases. *Iran J Med Sci* 2018;43(05):550-553
- 6 Lalé SA, Burger EB, Bessems JHJM, Pollet V, van Nieuwenhoven CA. Long term follow-up and development of foot complaints in a surgically treated mirror foot-A case report and review of literature. *Foot Ankle Surg* 2017;23(04):e9-e13
- 7 Osborn EJ, Davids JR, Leffler LC, Gibson TW, Pugh LI. Central polydactyly of the foot: surgical management with plantar and dorsal advancement flaps. *J Pediatr Orthop* 2014;34(03):346-351
- 8 Vlahovic AM, Pistignjat BS, Vlahovic NS. Nine toes; Mirror Foot Deformity. *Indian J Orthop* 2015;49(04):478-481