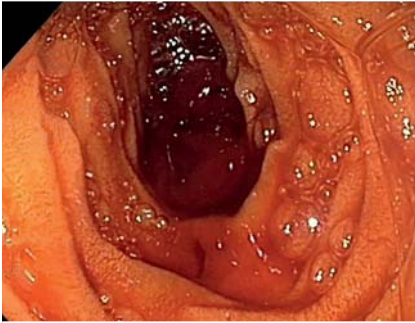
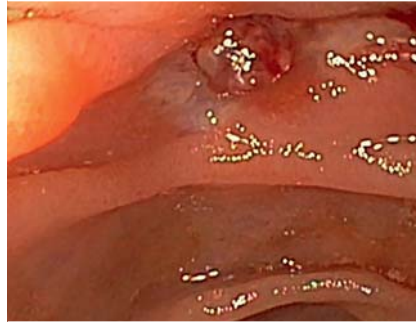

## Hämorrhagischer Schock bei okkulten gastrointestinaler Blutung. Was tun?

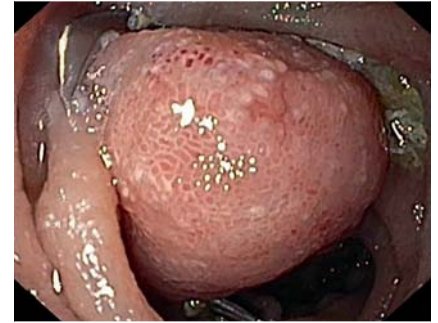E. Wedi, D. Handschuh, C. Jung, V. Ellenrieder, S. Kunsch



► **Abb. 1** Blutkoagel im distalen Jejunum.



► **Abb. 2** Pulsierende Dieulafoy-Läsion im distalen Jejunum (Forrest IIa).



► **Abb. 3** Applikation eines 14 mm OTSC Typ a mit effektiver langfristiger Hämostase.

### Einleitung

Die Behandlung der oberen gastrointestinalen Blutung (OGB) stellt immer noch eine große Herausforderung in der Endoskopie dar. Sie zählt zu den häufigsten Notfällen in der Endoskopie. Die Inzidenz der nicht varikösen, gastrointestinalen Blutung nimmt in den letzten Jahren tendenziell ab und liegt bei 80–100 Ereignissen pro 100 000 Erwachsenen [1]. In etwa zwei Drittel der Fälle befindet sich die Blutungsquelle im oberen Gastrointestinaltrakt, in einem Drittel im unteren Gastrointestinaltrakt und in nur 5% der Fälle zwischen dem Treitz'schen Band und der Bauhin'schen Klappe [2]. In diesem Artikel stellen wir den Fall eines Patienten vor, der mit einer schweren, okkulten gastrointestinalen Blutung in unserer Klinik vorstellig wurde.

### Fallbericht

Es handelte sich hierbei um einen 69-jährigen männlichen Patienten, der uns aus einer externen Klinik mit einem hämorrhagischen Schock zugewiesen wurde. Internistische Vorerkrankungen lagen nicht vor, auch wies das Portfolio des Patienten keine blutungsrelevante Medikation auf. Initial wurde er mit blutigen Durchfällen, Schwächegefühl und Präsynkope vorstellig. Laborchemisch war eine Anämie mit einem Hämoglobin von 6,9 g/dl auffällig. Im Vorfeld wurde im

externen Krankenhaus bereits eine ausführliche endoskopische Diagnostik mit insgesamt drei Gastroskopien und einer Koloskopie durchgeführt. Dabei wurden jeweils eine Angiodysplasie im Magen (Korpus) und zwei Angiodysplasien im Kolon (Caecalpol) mit mehreren Hemoclips behandelt. Trotz der endoskopischen Maßnahmen blutete der Patient weiterhin. Aufgrund der schweren Blutung mit Schocksymptomatik und intensivpflichtiger Therapie, wurden im weiteren Verlauf insgesamt 12 Erythrozytenkonzentrate und 4 Frischplasmen transfundiert. Bei Verdacht auf eine Aspirationspneumonie und erhöhtem Infektparameter (Leukozyten: 29,80  $10^3/\mu\text{l}$ ; CRP: 124,4 mg/l), erfolgte eine antibiotische Abdeckung mit Rocephin und Metronidazol.

Nach erneuter akuter massiver Hämatemesis entschieden wir uns für eine weitere Gastroskopie. Da im Magen sich keine Blutungsquelle eruieren ließ, wurde auf ein Enteroskop (Olympus SIF-Q180) gewechselt. Hiermit war es möglich bis ins distale Jejunum vorzuspiegeln, wo sich reichlich frisches Blut und ein großes Blutkoagel in Höhe des Treitz'schen Bandes zeigte (► **Abb. 1**). Dabei konnte nach langer Suche, ein ca. 0,4 mm pulsierender arterieller Gefäßstumpf (definitionsgemäß eine Dieulafoy-Läsion) zwischen zwei Falten im distalen Jejunum als Blutungsquelle lokalisiert werden (► **Abb.**

**2**). Aufgrund der schwierigen, tiefen Lage und der arteriellen Natur der Blutungsquelle wurde, bei erhöhtem Reizdivisionsrisiko, der Gefäßstumpf mit einem OTSC (over-the-scope-clip, Ovesco, Tübingen) versorgt. Hierfür erfolgte ein erneuter Gerätewechsel auf ein langes Koloskop (Olympus CF-H165L) mit aufgesetztem OTSC (14 mm OTSC Typ a). Nach Ausschauen der Läsion und Einsaugen in die Plastikkappe wurde der OTSC dann erfolgreich appliziert (► **Abb. 3**).

Der weitere klinische Verlauf war zufriedenstellend. Die endoskopische Kontrolle nach 6 Tagen zeigte keinen Bluthinweis. Der Patient konnte am 7. Tag nach der Behandlung mit stabilem Hämoglobinwert entlassen werden.

### Diskussion

Die schwere gastrointestinale Blutung im Dünndarm ist mit 5% ein seltener Notfall [1]. Oft ist es schwierig und aufwendig, in solchen Fällen die Blutungsquelle zu lokalisieren. Der klinische Verlauf ist komplex und mit einer hohen Mortalität verbunden. In dem vorgestellten Fallbericht handelt es sich der Definition nach um eine Dieulafoy-Läsion Typ 2b (Yano-Yamamoto-Klassifikation) im distalen Jejunum [3]. Dies ist eine arterielle Gefäßmissbildung, die gehäuft bei Patienten mit multiplen Komorbiditäten auftritt

wie z. B. kardiovaskulären Erkrankungen, chronischer Niereninsuffizienz, arteriellem Hypertonus und Diabetes mellitus [4, 5]. Oft sind mehrere Untersuchungen vonnöten, um solche Läsionen zu detektieren. Vor allem im Dünndarm ist die Chance diese zu erkennen, sehr gering [6]. Trotz diagnostischer Fortschritte wie der Kapselendoskopie, der Single- oder Doppelballon-Enteroskopie, bleibt die okkulte Dieulafoy-Blutung eine unterdiagnostizierte Krankheitsentität, auch weil nicht überall die Enteroskopie und Kapselendoskopie vorhanden sind [7]. In unserem Fall war man zunächst auf der falschen Fährte, da primär die bereits beschriebenen Angiodysplasien für die weiteren Blutungen verantwortlich gemacht wurden. Erst nach der fünften endoskopischen Untersuchung konnte die Blutungsquelle lokalisiert werden. Die endoskopische Behandlung von Dieulafoy-Blutungen beinhaltet in der Regel Injektion und Hemoclip-Applikation [4, 8]. Auch wird in der Literatur die Gummibandligatur als Therapieoption beschrieben [9]. In bis zu 90% der Fälle nach endoskopischer Behandlung kann eine suffiziente Hämostase erreicht werden [8]. Aufgrund der tiefen Lage der Dieulafoy-Läsion, einem hohen Risiko der Rezidivblutung und dem vorherigen komplizierten klinischen Verlauf des Patienten mit multiplen Transfusionen, Endoskopien und intensivpflichtigen hämorrhagischen Schocks, wurde entschieden, mit dem OTSC ein sicheres hämostatisches Verfahren anzuwenden. Der Vorteil des Makroclips ist, dass es aus einem Gedächtnismetall (Nitinol) besteht und nach Freisetzung vom aufgespannten Zustand mit offenem „Maul“ in seine Ursprungsform zurückschnellt und eine Verschlusskraft von ca. 8–9 Nm aufweist [10]. Diese Eigenschaft bringt einen suffizienten Kompressionsdruck auf das arterielle Gefäß und reduziert somit die Rezidivblutungsrate.

Das Besondere an diesem Fall war zunächst die Dieulafoy-Läsion zu finden und den großen Makroclip ohne sekundäre Verletzungen zu der Läsion zu manövrieren. Des Weiteren ist der Dünndarm anatomisch extraluminal nicht fixiert, sodass man leicht extraluminal gelegene Organe im Umfeld mitfixieren

kann [11]. Die Applikation des OTSC ist ein relativ junges Verfahren, welches das Armamentarium des interventionellen Endoskopikers in den letzten Jahren bereichert hat. Zu den weiteren bewährten Einsatzgebieten des OTSCs zählen gastrointestinale Perforationen, Fisteln und postoperative Leckagen [10, 12].

#### FAZIT

Zusammenfassend zeigt dieser Fall, dass trotz technischer Fortschritte die Detektion von Dieulafoy-Läsionen eine Herausforderung bleibt. In ausgewählten Fällen ist der OTSC auch ein sicheres und effektives Hämostaseverfahren bei Dünndarmblutungen, was hier zum ersten Mal gezeigt werden konnte.

#### Literatur

- [1] Raju GS, Gerson L, Das A et al. American Gastroenterological Association (AGA) Institute technical review on obscure gastrointestinal bleeding. *Gastroenterology* 2007; 133: 1697–1717
- [2] Gralnek IM, Barkun AN, Bardou M. Management of acute bleeding from a peptic ulcer. *The New England journal of medicine* 2008; 359: 928–937
- [3] Yano T, Yamamoto H, Sunada K et al. Endoscopic classification of vascular lesions of the small intestine (with videos). *Gastrointestinal endoscopy* 2008; 67: 169–172
- [4] Lee YT, Walmsley RS, Leong RW et al. Dieulafoy's lesion. *Gastrointestinal endoscopy* 2003; 58: 236–243
- [5] Kasapidis P, Georgopoulos P, Delis V et al. Endoscopic management and long-term follow-up of Dieulafoy's lesions in the upper GI tract. *Gastrointestinal endoscopy* 2002; 55: 527–531
- [6] Aoyama T, Fukumoto A, Mukai S et al. Successful Endoscopic Treatment of an Actively Bleeding Jejunal Dieulafoy's Lesion. *Intern Med* 2016; 55: 1739–1741
- [7] Pennazio M, Santucci R, Rondonotti E et al. Outcome of patients with obscure gastrointestinal bleeding after capsule endoscopy: report of 100 consecutive cases. *Gastroenterology* 2004; 126: 643–653
- [8] Kanth R, Mali P, Roy PK. Outcomes in Dieulafoy's Lesion: A 10-Year Clinical Review. *Digestive diseases and sciences* 2015; 60: 2097–2103
- [9] Ego M, Shimamura Y, Ishii N. Endoscopic band ligation with double-balloon endoscopy for treatment of jejunal Dieulafoy's lesion. *Dig Endosc* 2015; 27: 627
- [10] Wedi E, Gonzalez S, Menke D et al. One hundred and one over-the-scope-clip applications for severe gastrointestinal bleeding, leaks and fistulas. *World J Gastroenterol* 2016; 22: 1844–1853
- [11] Samarasena J, Chen CL, Chin M et al. Successful closure of a cryotherapy-induced bleeding jejunal perforation with the over-the-scope clip system. *Gastrointestinal endoscopy* 2016; DOI: 10.1016/j.gie.2016.10.038
- [12] Kirschniak A, Subotova N, Zieker D et al. The Over-The-Scope Clip (OTSC) for the treatment of gastrointestinal bleeding, perforations, and fistulas. *Surgical endoscopy* 2011; 25: 2901–2905

#### Korrespondenzadresse

Dr. med. Edris Wedi  
Interdisziplinäre Endoskopie, Klinik für Gastroenterologie und gastrointestinale Onkologie, Universitätsmedizin Göttingen, Georg-August-Universität  
Robert-Koch-Straße 40  
37073 Göttingen  
E-Mail: edris.wedi@med.uni-goettingen.de