

Nadeldekompression des Thorax – Schritt für Schritt

A. Höch, N. Hammer, P. Brandmaier, C. Josten, J. Fakler



Nicht selten führen Lungenerkrankungen einschließlich des Bronchialkarzinoms zu einer akuten Verschlechterung der Atmung und zu einem lebensbedrohlichen respiratorischen Notfall. Ob endotracheale Intubation, der Umgang mit Notfallrespiratoren oder eine Thoraxdrainage – mit der Rubrik „Notfalltechniken Schritt für Schritt“ können Sie sich videounterstützt auf die gängigen Notfallsituationen in Klinik und Praxis vorbereiten und prüfen, ob jeder Handgriff sitzt.

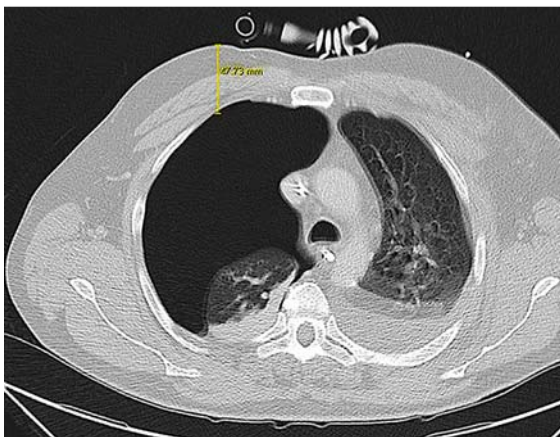
Kasuistik

Ein 53-jähriger polytraumatisierter Patient ist seit 13 Tagen in intensivmedizinischer Behandlung. Nach einem Verkehrsunfall erlitt der Patient neben diversen Extremitätenfrakturen und einer Wirbelsäulenverletzung auch ein Thoraxtrauma mit Fraktur der 7. und 8. Rippe rechts sowie Lungenkontusionen. Bei vorbestehender COPD verschlechterte sich die pulmonale Situation und der Allgemeinzustand des Patienten deutlich, sodass neben einer nichtinvasiven Beatmung auch die Anlage eines zentralvenösen Katheters (ZVK in die V. subclavia dextra) notwendig wurde. Eine angefertigte Thoraxübersicht nach ZVK-Anlage war unauffällig. Aufgrund einer weiteren respiratorischen Verschlechterung bestand zudem die Indikation zur Intubation, welche problemlos durchgeführt werden konnte. In den nachfolgenden 10 min kam es zu einer zunehmenden

Beeinträchtigung der kardiozirkulatorischen Funktion und zum Anstieg der Beatmungsparameter. In der anschließend durchgeführten Computertomografie (CT) des Thorax zeigt sich der in ► **Abb. 1** dargestellte Befund. Es wurde noch im CT-Gerät eine Notfalldekompression in Monaldi-Position rechts durchgeführt. Nach dieser Notfallintervention kam es zu einer deutlichen Besserung der kardiopulmonalen Situation. Nach dem Eintreffen auf der Intensivstation folgte unmittelbar die Minithorakotomie mit Einlage einer Thoraxsaugdrainage in Bülau-Position.

Ziel und Zweck

Die Notfalldekompression des Thorax ist eine lebensrettende Sofortmaßnahme im Rahmen eines diagnostizierten oder vermuteten Spannungspneumothorax [1]. Der Spannungspneumothorax ist eine relativ selten auftretende Sonderform des Pneumothorax. Sicher ist, dass diese Verletzung unbehandelt innerhalb von Minuten zum Tod führen kann [2]. Bei penetrierenden Verletzungen oder durch Überdruckbeatmung induziert,



► **Abb. 1** 53-jähriger Patient. Dargestellt ist der CT-Schnitt auf Höhe des 2. ICR bei bestehendem Spannungspneumothorax rechts. Messung der Thoraxwanddicke von 4,8 cm im Bereich der Punktionsstelle der Nadeldekompression.

SYMPTOME UND KLINISCHE BEFUNDE BEI SPANNUNGSPNEUMOTHORAX

- thorakaler Schmerz
- Dyspnoe
- abgeschwächtes oder aufgehobenes Atemgeräusch/Beatmungsgeräusch (nach Tubuslagekontrolle)
- hypersonorer Klopfeschall
- obere Einflusstauung
- Kreislaufdepression (Tachykardie, Hypotension)
- hohe Beatmungsdrücke bei maschineller Beatmung

KOMPLIKATIONEN IM RAHMEN DER NADEL-DEKOMPRESSION

- Verletzung intrathorakaler Strukturen (z. B. Lunge, Gefäße, Trachea)
- intrathorakale Blutung (z. B. durch Verletzungen der Lunge, Interkostalgefäße, des Herzens)
- Ineffektivität der Maßnahme bei Nichterreichen des Pleura-raumes (Nichtentlastung des Spannungspneumothorax)
- Verlegung des Lumens der Punktionsnadel/Venenverweilkanüle durch Dislokation, anliegendes Lungengewebe oder Blut und
- Risiko einer erneuten Entstehung eines Spannungspneumothorax nach initialer Entlastung

FAZIT

Ohne hohes Evidenzlevel kann man folgende aktuelle Punkte zur Durchführung der Nadeldekompression des Thorax für den deutschsprachigen Raum zusammenfassen [3, 4, 9]:

- Indikation zur Nadelpunktion besteht bei vermutetem oder diagnostiziertem Spannungspneumothorax
- im Notfall bestehen keine Kontraindikationen
- eine zusätzliche Minithorakotomie sollte im Anschluss immer erfolgen
- Punktionsort der Wahl ist der 2. ICR in der mittleren Klavikularlinie
- die Nadellänge sollte 4,5 cm bei 14 Gauge Durchmesser betragen

kann durch einen Ventilmechanismus der verletzten Lunge bzw. der verletzten Thoraxwand Luft während der Inspiration in den Pleuraspalt eindringen. Kann diese Luft nicht mehr entweichen, steigt der intrathorakale Druck kontinuierlich an und beeinträchtigt die pulmonale sowie im weiteren Verlauf auch die kardiozirkulatorische Funktion [2–4]. In der präklinischen Notfalltherapie muss die Diagnose des Spannungspneumothorax rein klinisch erkannt werden, da keine Bildgebung zur Verfügung steht [2, 3, 5].

Die exakte Inzidenz des Spannungspneumothorax ist unklar. Man geht davon aus, dass bei etwa 5% der schwerverletzten Patienten mit Thoraxtrauma ein Spannungspneumothorax auftritt, insbesondere wenn eine mechanische Beatmung erforderlich ist [6]. Die Letalität des Spannungspneumothorax im präklinischen Bereich liegt allerdings unter 0,3%, da die meisten Patienten mit stumpfem Thoraxtrauma wach sind [7]. Andererseits zeigt eine Autopsiestudie, dass ein unbehandelter Spannungspneumothorax als wesentliche Ursache für einen potenziell vermeidbaren Todesfall beim Traumapatienten angesehen werden kann [8].

Ist die (Verdachts-)Diagnose eines Spannungspneumothorax gestellt, muss die Dekompression des Pleura-raumes unmittelbar durchgeführt werden. Zur Verfügung steht zum einen die Technik der chirurgischen Minithorakotomie, mit oder ohne Einlage einer Drainage, zum anderen die Nadeldekompression. Die Vor- und Nachteile dieser Verfahren werden in der Literatur kontrovers diskutiert. Zudem existieren keine Studien mit größeren Fallzahlen, wodurch ein direkter Vergleich schwierig ist. In der S3-Leitlinie „Polytrauma/Schwerverletztenbehandlung“ und auch im Kurshandbuch „Advanced Trauma and Life Support“ (ATLS) wird empfohlen, dass nach einer Nadeldekompression bereits prähospital zusätzlich die Anlage einer Thoraxsaugdrainage zu erfolgen hat [3, 9].

Der Spannungspneumothorax ist die einzige vitale Indikation für die Nadeldekompression des Thorax. Geht man im Notfall von einem Spannungspneumothorax aus, so bestehen per definitionem keine Kontraindikationen zur Punktion. Die Vorteile liegen in der schnellen und relativ einfachen Durchführung, was v. a. im amerikanischen Raum zur Umsetzung bei Militäreinsätzen – auch durch nichtärztliches Personal – führt. Untersuchungen konnten eine Verkürzung der präklinischen Behandlungszeit um 5 Minuten im Vergleich zur Minithorakotomie nachweisen [10, 11].

Aktuell gehen die Empfehlungen zur technischen Durchführung der Nadeldekompression und zur Wahl des Punktionsortes auseinander. Zur Punktion wird der 2. oder 3. Interkostalraum (ICR) in der mittleren Klavikularlinie empfohlen. Aber auch der 4. oder 5. ICR wird in der vorderen Axillarlinie von einigen Autoren bevorzugt, da hier eine geringere Thoraxwanddicke gezeigt werden konnte [12]. Im deutschsprachigen Raum wird der 2. ICR in der mittleren Klavikularlinie bevorzugt. Ebenso umstritten ist die zu verwendende Nadellänge. In den Leitlinien des U. S.-Militärs wird die Nutzung von 8,2 bzw. 8,9 cm langen Nadeln gefordert. Dahingegen wird in der deutschen S3-Leitlinie „Polytrauma/Schwerverletztenbehandlung“ bei fehlender Risikoabschätzung nicht empfohlen, Nadeln mit mehr als 4,5 cm Länge zu nutzen [3, 13]. Man geht davon aus, dass die Zahl iatrogenen Verletzungen bei längeren Nadeln deutlich steigen kann. Radiologische Auswertungen sehen v. a. die Herzkammern, aber auch die großen thorakalen Gefäße in Gefahr. Im Widerspruch zur empfohlenen Nadellänge von 4,5 cm verweisen mehrere Untersuchungen aber auch auf eine hohe Versagensrate bei der Verwendung von 4,5 cm langen Nadeln, da der Pleuraspalt hierdurch nicht erreicht wird [4, 11, 13].

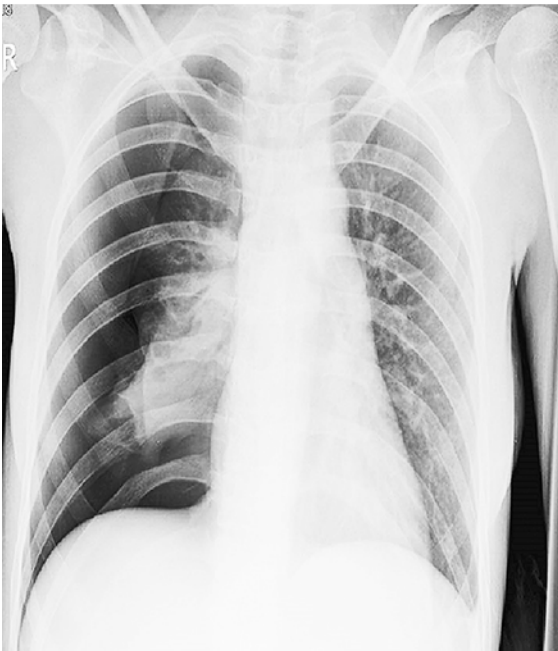Schritt für Schritt

Die Nadeldekompression des Thorax umfasst folgende Arbeitsschritte:

- Diagnose des Spannungspneumothorax
- Vorbereiten und Funktionskontrolle des benötigten Materials
- Ermitteln des Punktionsortes
- Einstechen der Kanüle
- Fixieren der liegenden Nadel

Schritt 1 Diagnose

► **Abb. 2**



► **Abb. 2** 42-jähriger Patient mit Spannungspneumothorax. Klinisch beginnende Kreislaufdepression, aufgehobenes Atemgeräusch rechts. Radiologisches Vollbild eines Spannungspneumothorax (vollständig kollabierte Lunge rechts, Zwerchfelltiefstand rechts, Mediastinalverschiebung nach links).

Schritt 2 Vorbereitung des Materials

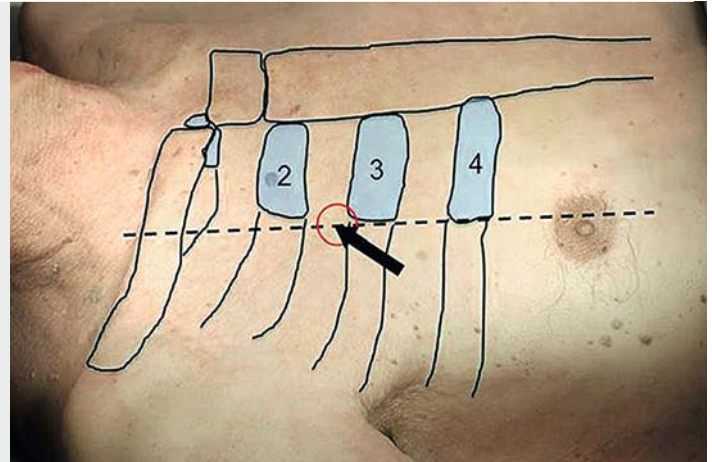
Zur Nadeldekompression bei Spannungspneumothorax werden benötigt:

- Desinfektionsmittel
- sterile Handschuhe
- 14-Gauge-Venenverweilkanüle
- Tupfer
- Pflaster zur sicheren Fixierung

► **Abb. 3**



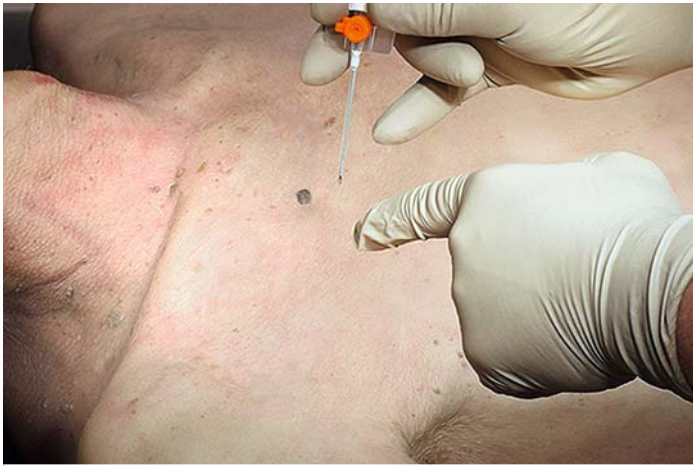► **Abb. 3** Notwendiges Zubehör für eine Nadeldekompression bei Spannungspneumothorax. Desinfektionsmittel, sterile Handschuhe, 14-Gauge-Venenverweilkanüle, Tupfer und Pflaster zur sicheren Fixierung.



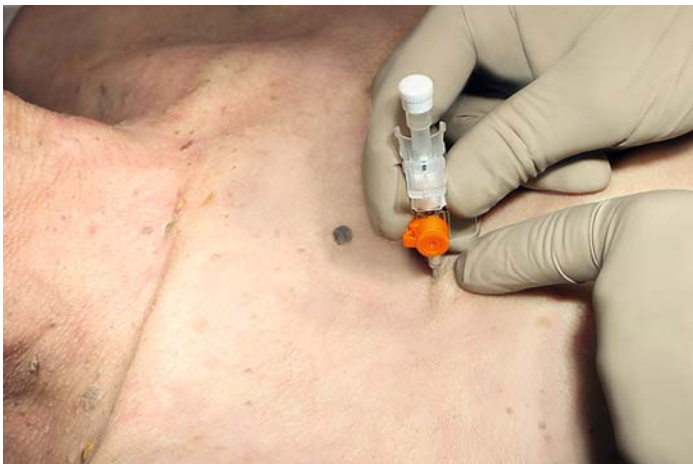► **Abb. 4** Nadeldekompression in der Monaldi-Position.

Schritt 3 Ermitteln des Punktionsortes

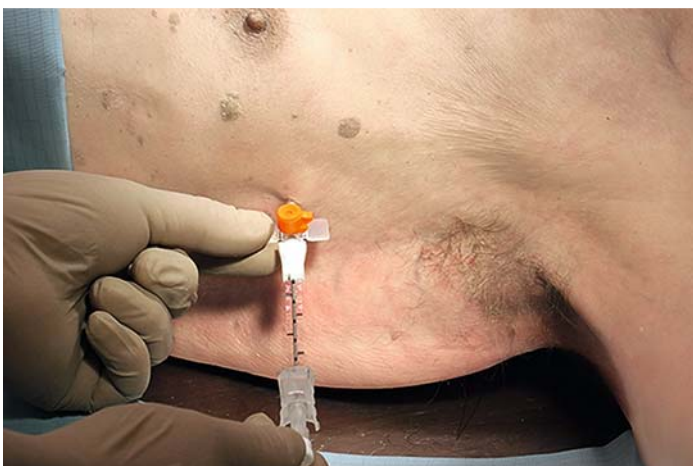Die Notfalldekompression wird im 2. Interkostalraum auf der mittleren Klavikularlinie in der Monaldi-Position empfohlen. Hierfür ist die meist gut tastbare Klavikula und die 2. und 3. Rippe aufzusuchen. Die 1. Rippe ist in der Regel nicht von ventral zu tasten. Im Bild rot markiert ist der gewünschte Punktionsort (► **Abb. 4**).



► **Abb. 5** Einstechen der Kanüle.



► **Abb. 6** Minimales Zurückziehen des Stahlmandrins.



► **Abb. 7** Nadeldekompression in der Position nach Bülau.

Schritt 4 Einstechen der Kanüle

Nach einer gründlichen Sprühdeseinfektion sollte mit der freien Hand die 3. Rippe palpiert und die Kanüle mit der anderen Hand streng am Oberrand der Rippe senkrecht eingestochen werden (► **Abb. 5**). Die Kanüle wird in ihrer gesamten Länge eingeführt. Bei Erreichen des Pleuraspalts und vorliegendem Spannungspneumothorax kommt es zu einem hörbaren „Zischen“ infolge des Luftaustritts.

Schritt 5 Rückziehen des Stahlmandrins

Nach erfolgreichem Einbringen der Kanüle sollte der Stahlmandrin lediglich minimal zurückgezogen werden, um Verletzungen des Lungenparenchyms zu vermeiden, gleichzeitig sollte er jedoch seine schienende Funktion behalten, um ein Abknicken durch Scherbewegungen während des Atemzyklus zu vermeiden (► **Abb. 6**).

Schritt 6 Fixieren der liegenden Nadel

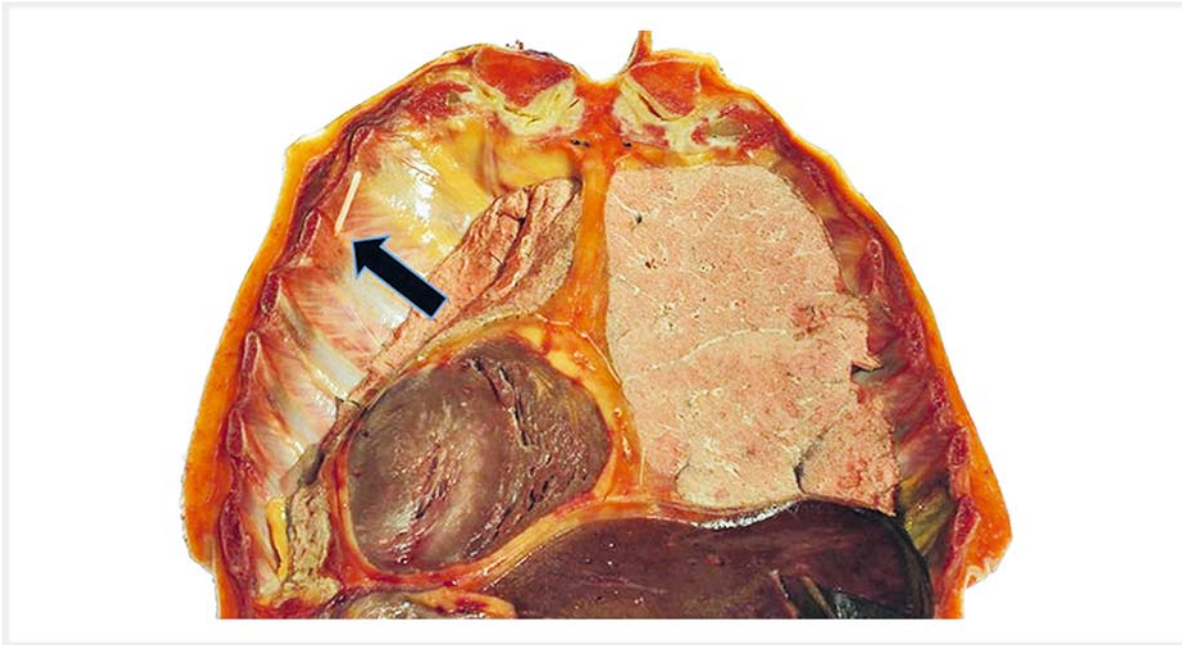
Sehr wichtig und schnell vernachlässigt ist die sorgfältige Fixierung der liegenden Nadel. Nach 2 parallel angeordneten Pflasterstreifen über die Auflageflächen der Venenverweilkanüle sollten zudem noch oberhalb und unterhalb der Kanüle angedeutet U-förmig 2 weitere Pflasterstreifen angebracht werden. Gerade im Notfalleinsatz kann es durch Lagerung, Transport oder andere Maßnahmen schnell zu einer Dislokation und folgenden Insuffizienz der Nadel kommen.

Alternative Position

Analog zur Nadeldekompression in der Monaldi-Position kann auch die Position nach Bülau im 4. oder 5. ICR in der vorderen Axillarlinie verwendet werden. Sinnvoller ist es jedoch, diesen Bereich der Minithorakotomie und Thoraxdrainageneinlage vorzubehalten. Im Falle der Nadeldekompression ist auch hier streng am Oberrand der jeweiligen Rippe zu punktieren (► **Abb. 7**).

Intrathorakale Lage der Venenverweilkanüle

► Abb. 8

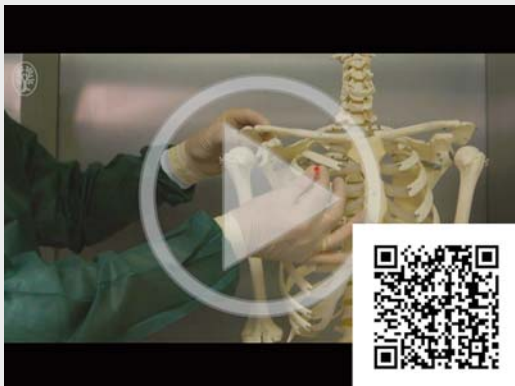

► **Abb. 8** Intrathorakale Lage der Venenverweilkanüle. Sicht von innen auf die Thoraxvorderwand mit simuliertem Pneumothorax links.

Video

Das **Video 1** zeigt das Vorgehen bei der Nadelkompression des Thorax Schritt für Schritt.

► VIDEO 1



► **Video 1** Nadeldekompression des Thorax.

Autorinnen/Autoren

Andreas Höch

Dr. med, Universitätsklinikum Leipzig, Klinik für Orthopädie, Unfallchirurgie und Plastische Chirurgie, Liebigstraße 20, 04103 Leipzig

Niels Hammer

Dr. med. habil., University of Otago, Otago School of Medical Sciences, Department of Anatomy, PO Box 913, 9054 Dunedin, New Zealand

Philipp Brandmaier

Dr. med, Universitätsklinikum Leipzig, Klinik und Poliklinik für diagnostische und interventionelle Radiologie, Liebigstraße 20, 04103 Leipzig

Christoph Josten

Prof. Dr. med, Universitätsklinikum Leipzig, Klinik und Poliklinik für Orthopädie, Unfallchirurgie und Plastische Chirurgie, Liebigstraße 20, 04103 Leipzig

Johannes Fakler

Dr. med, Universitätsklinikum Leipzig, Klinik für Orthopädie, Unfallchirurgie und Plastische Chirurgie, Liebigstraße 20, 04103 Leipzig

Korrespondenzadresse

Dr. med. Andreas Höch
 Universitätsklinikum Leipzig
 Klinik für Orthopädie, Unfallchirurgie und
 Plastische Chirurgie
 Liebigstraße 20
 04103 Leipzig
 E-Mail: Andreas.Hoehch@medizin.uni-leipzig.de

Erstveröffentlichung

Dieser Beitrag wurde erstveröffentlicht in: Bernhard M, Gräsner J-T, Hrsg. Notfalltechniken Schritt für Schritt. Stuttgart: Thieme; 2016: 143 – 151.

Literatur

- [1] Grabo D, Inaba K, Hammer P et al. Optimal training for emergency needle thoracostomy placement by prehospital personnel: didactic teaching versus cadaver-based training program. *J Trauma Acute Care Surg* 2014; 77: 109 – 113
- [2] Leigh-Smith S, Harris T. Tension pneumothorax – time for a re-think? *Emerg Med J* 2005; 22: 8 – 16
- [3] Deutsche Gesellschaft für Unfallchirurgie. S3-Leitlinie Polytrauma/Schwerverletzten-Behandlung. Im Internet: <http://www.awmf.org/leitlinien/detail/ll/012-019.html> [Stand: 03.08.2015]
- [4] Hockertz DK, Braun KF, Trentzsch H. Nadeldekompression des Spannungspneumothorax. *Notfall Rettungsmed* 2015; 1: 49 – 52
- [5] Barton ED. Tension pneumothorax. *Curr Opin Pulm Med* 1999; 5: 269 – 274
- [6] Coats TJ, Wilson AW, Xeropotamous N. Pre-hospital management of patients with severe thoracic injury. *Injury* 1995; 26: 581 – 585
- [7] Leigh-Smith S. Tension pneumothorax prevalence grossly exaggerated. *Emerg Med J* 2007; 24: 865
- [8] Kleber C, Giesecke MT, Tsokos M et al. Trauma-related preventable deaths in Berlin 2010: need to change prehospital management strategies and trauma management education. *World J Surg* 2013; 37: 1154 – 1161
- [9] American College of Surgeons eds. ATLS, advanced trauma life support for doctors. 8th ed. Chicago, IL: American College of Surgeons; 2008
- [10] Cantwell K, Burgess S, Patrick I et al. Improvement in the prehospital recognition of tension pneumothorax: the effect of a change to paramedic guidelines and education. *Injury* 2014; 45: 71 – 76
- [11] Martin M, Satterly S, Inaba K et al. Does needle thoracostomy provide adequate and effective decompression of tension pneumothorax? *J Trauma Acute Care Surg* 2012; 73: 1412 – 1417
- [12] Inaba K, Branco BC, Eckstein M et al. Optimal positioning for emergent needle thoracostomy: a cadaver-based study. *J Trauma* 2011; 71: 1099 – 1103
- [13] Chang SJ, Ross SW, Kiefer DJ et al. Evaluation of 8.0-cm needle at the fourth anterior axillary line for needle chest decompression of tension pneumothorax. *J Trauma Acute Care Surg* 2014; 76: 1029 – 1034

Bibliografie

DOI <https://doi.org/10.1055/s-0042-123431>
 Pneumologie 2018; 72: 315–320
 © Georg Thieme Verlag KG Stuttgart · New York
 ISSN 0934-8387