

Die Rettungsoperation mittels Mini TightRope® bei schmerzhafter Proximalisierung des 1. Mittelhandknochens nach Trapezektomie

Salvage procedure for painful proximalisation of the 1st metacarpal after trapeziectomy using the Mini TightRope®

Autoren

B. J. Braun¹, N. T. Veith¹, F. S. Frueh², M. Klein¹, W. Knopp¹, T. Pohlemann¹

Institute

¹Klinik für Unfall-, Hand- und Wiederherstellungschirurgie, Universitätsklinikum des Saarlandes, Homburg

²Institut für Klinisch-Experimentelle Chirurgie, Universität des Saarlandes, Homburg

Schlüsselwörter

- Daumensattelgelenk
- Mini TightRope®
- Resektions-Suspensions-Interpositions-Arthroplastik
- Revisionsoperation

Key words

- CMC-1 joint
- Mini TightRope®
- resections-suspensions-interpositions-arthroplasty
- revision surgery

eingereicht 15.1.2016

akzeptiert 25.7.2016

Bibliografie

DOI <http://dx.doi.org/10.1055/s-0042-113774>
Handchir Mikrochir Plast Chir 2016; 48: 300–305
© Georg Thieme Verlag KG
Stuttgart · New York
ISSN 0722-1819

Korrespondenzadresse

Dr. med. Benedikt J. Braun
Klinik für Unfall-, Hand- und Wiederherstellungschirurgie
Universitätsklinikum des Saarlandes
Building 57
66421 Homburg
benedikt.braun@uks.eu

Zusammenfassung

Ziel: Die vorliegende Arbeit analysiert unsere Behandlungsergebnisse nach Revisionsoperation mit dem Mini TightRope® bei unbefriedigenden Ergebnissen nach Resektions-Suspensions-Interpositions(RSI)-Arthroplastik des Daumensattelgelenks mit schmerzhafter Proximalisierung des ersten Mittelhandknochens.

Patienten und Methoden: Im Rahmen einer prospektiven Beobachtungsstudie wurden 5 Patienten (4 Frauen und 1 Mann) mit einem Durchschnittsalter von 62 Jahren nach Revisionseingriff mit Implantation eines Mini TightRope® bei unbefriedigenden Ergebnissen nach RSI-Arthroplastik nach Epping mit schmerzhafter Proximalisierung des ersten Strahls untersucht. Die durchschnittliche Zeit zwischen Primäroperation und Revision betrug 23,1 (12,5–31,5) Monate, die Nachbeobachtungszeit durchschnittlich 25±7,7 (12–32) Monate. Prä- und postoperativ wurden das Schmerzausmaß mittels Visueller Analogskala (VAS), die Kraft des Spitzgriffes, die Handspanne und der qDASH-Score erfasst, postoperativ zusätzlich der Conolly-Score. Auf dorsopalmaren Röntgenaufnahmen des 1. Strahles wurde unmittelbar postoperativ und bei der letzten Nachuntersuchung der Abstand zwischen der Basis des ersten Mittelhandknochens und Kahnbein gemessen.

Ergebnisse: Bei der letzten Nachuntersuchung zeigte sich eine signifikante Verbesserung der Schmerzen bei Alltagsbelastung von präoperativ VAS 5,2 auf VAS 1,6 ($p < 0,01$) und eine Zunahme der Kraft beim Spitzgriff (präop. 0,5 kg, postop. 3 kg, $p < 0,01$). Die Handspanne nahm um durchschnittlich 4,1 (3–6) cm von 13,6±1,1 cm auf 17,7±1,2 cm ($p < 0,001$) zu. Der qDASH zeigte sich signifikant verbessert (präop. 54, postop. 20 Punkte; $p < 0,001$). Der Conolly-Score ergab 2 gute und 3 befriedigende Ergebnisse. Beim Vergleich der unmittelbar postoperativ gefertigten

Abstract

Purpose: This study analyses our results after revision surgery for failed trapeziectomy and suspension arthroplasty with painful proximalisation of the 1st metacarpal using the Mini TightRope®.

Patients and methods: In a prospective observational study, 5 patients (4 women and 1 man) with an average age of 62 years were treated with the Mini TightRope® for revision of a failed Epping arthroplasty with painful proximalisation of the first ray. The mean time between initial surgery and revision was 23.1 (12.5–31.5) months; the mean follow-up was 25±7.7 (12–32) months. The pain level (visual analogue scale – VAS), pinch grip, and qDASH score were evaluated preoperatively and postoperatively. In addition, the Conolly score was used postoperatively. Directly after surgery and at the last follow-up exam, the degree of proximalisation of the first metacarpal was measured radiologically.

Results: At the last follow-up, there was significant mean pain relief during everyday stress, from 5.2 preoperatively to 1.6 ($p < 0.01$) postoperatively, and a significant increase in pinch grip, from 0.5 kg to 3 kg ($p < 0.01$). qDASH improved significantly, from 54 to 20 ($p < 0.001$). The Conolly score showed 2 good and 3 fair results. Renewed proximalisation could not be entirely prevented, but was limited to an average of 2 mm.

Conclusion: Mini TightRope® revision surgery after failed trapeziectomy and suspension arthroplasty shows good results with significant pain reduction and gain of function. Renewed proximalisation of the first ray cannot be completely avoided.

Röntgenbilder mit den Aufnahmen bei der letzten Nachuntersuchung war eine erneute Proximalisierung des 1. Mittelhandknochens festzustellen, diese betrug aber im Mittel nur 2 mm.

Schlussfolgerung: Der Mini TightRope® kann bei schmerzhafter Proximalisierung nach RSI-Arthroplastik des Daumensattelgelenkes nach Epping mit Erfolg zur Revision eingesetzt werden, kommt es doch zu einer signifikanten Schmerzreduktion, Verbesserung der Kraft und der Handspanne sowie des qDASHs. Eine erneute Proximalisierung des ersten Mittelhandknochens ist nicht vollständig zu vermeiden.

Einleitung

Die Resektions-Suspensions-Interpositions(RSI)-Arthroplastik stellt eine etablierte Option in der Behandlung der Rhizarthrose dar [1]. Therapeutisch kommen darüber hinaus neben verschiedenen Suspensionstechniken, die alleinige Trapezektomie, Prothesenimplantationen, aber auch die Versteifung des Sattelgelenkes zur Anwendung [2–4]. Unabhängig von der verwendeten Methode zeigen sich mehrheitlich gute und sehr gute Ergebnisse. Bei resezierenden Verfahren kommt es, gleich ob ohne oder mit Suspension, sehr oft zu einer Proximalisierung des ersten Strahls [5,6]. Meist ist diese asymptomatisch, wird jedoch, so sich keine andere Ursache für persistierende Schmerzen und eine Funktionseinschränkung findet, als ursächlich für die Beschwerden angeschuldigt.

Nach dem Szalay und Mitarb. gute Erfahrungen mit dem Mini TightRope® (Arthrex GmbH; München, Deutschland) bei der primären Behandlung der Daumensattelgelenksarthrose gemacht hatten [7], setzten Sie den Mini TightRope® auch bei Revisionseingriffen bei 6 Patienten mit schmerzhafter Proximalisierung des 1. Mittelhandknochens nach Trapezektomie ein [8]. Sie konnten damit bei einem Teil der Patienten eine Verbesserung der Schmerzen und der klinischen Situation erzielen, eine erneute Proximalisierung jedoch nicht verhindern und mussten bei 3 der 6 Patienten den Mini TightRope® wieder ausbauen. Die vorliegende Arbeit dient der Überprüfung unserer Behandlungsergebnisse nach Revisionsoperation mit dem Mini TightRope® bei unbefriedigenden Ergebnissen nach RSI-Arthroplastik des Daumensattelgelenkes mit schmerzhafter Proximalisierung des ersten Mittelhandknochens.

Patienten und Methoden

Einschlusskriterium war eine schmerzhafte Proximalisierung des ersten Strahls mit VAS-Werten (Visuelle Analog Skala 0–10) größer 3 unter Alltagsbelastung über mindestens 12 Monate nach erfolgter RSI-Arthroplastik nach Epping. Alle Patienten wurden präoperativ sowie mindestens ein Jahr nach der Revision klinisch und radiologisch nachuntersucht. Klinisch wurden die Spitzgriffkraft mittels Baseline® Hydraulic Pinch Gauge Dynamometer (Fabrication Enterprises Inc.; White Plains, NY, USA), die Handspanne mittels Bandmaß, der qDASH-Score sowie das Schmerzempfinden mittels VAS (0–10) erfasst. Gemäß der Beschreibung von Szalay und Mitarb. wurde zur Bestimmung der Proximalisierung des 1. Mittelhandknochens die Distanz zwischen dem distalen Skaphoidpol (distalster Punkt) und der Basis des ersten Mittelhandknochens (proximalster Punkt) auf der dorsopalmaren Röntgenaufnahme des Daumenstrahls

ausgemessen. Postoperativ wurde zusätzlich der Conolly-Score [9] erhoben.

5 Patienten (4 Frauen und 1 Mann) mit einem Durchschnittsalter von 62 (57–67) Jahren, die die Einschlusskriterien erfüllten, konnten nachuntersucht werden. 3 Patienten waren primär bei uns, 2 auswärts nach Epping operiert worden. 3-mal war die rechte, 4-mal die dominante Hand betroffen. Die durchschnittliche Zeit zwischen Primäroperation und Revision betrug 23,1 (12,5–31,5) Monate. Die durchschnittliche Nachuntersuchungszeit betrug 25 (12–32) Monate (• **Tab. 1**).

Die statistische Auswertung erfolgte mit Prism 6.0 (GraphPad Software Inc.; La Jolla, USA). Alle Werte sind als Mittelwert ± Standardabweichung angegeben. Alle Daten wurden mit dem Shapiro-Wilk Test auf Normalverteilung geprüft. Zum Vergleich der präoperativen Daten mit den Ergebnissen der Nachuntersuchung wurde der gepaarte t-Test verwendet. P-Werte <0,05 wurden als statistisch signifikant definiert.

Operationstechnik und Nachbehandlung

Alle Revisionseingriffe erfolgten über den streckseitig über der Tabatiere zentrierten Zugang der Voroperation. Der erste Mittelhandknochen wurde mobilisiert bis eine Distalisierung bis in Höhe des zweiten Karpometakarpalgelenkes möglich war. Dabei wurden bindegewebige Narben gelöst und ossäre Strukturen, wie Reste des Os trapeziums oder metaplastische Knochenneubildungen reseziert. Bei einer Patientin wurde eine Resektion des distalen Skaphoidpols bei Arthrose im Gelenk zwischen Skaphoid und Os trapezoideum vorgenommen. Der Bohrkanaal für den Mini TightRope® wurde ansteigend von der Metakarpale-I-Basis zum Metakarpale II in einem Winkel von mindestens 45° im dorsopalmaren Strahlengang angelegt (• **Abb. 1**). Die durchschnittliche Operationszeit betrug 67 ± 10,3 min. Postoperativ erhielten die Patienten für 2 Wochen einen Unterarmcast mit Einschluss des Daumengrundgliedes in Funktionsstellung. Im Anschluss erfolgte eine handtherapeutische Beübung.

Ergebnisse

Die Spitzgriffkraft verbesserte sich signifikant im Durchschnitt um 2,5 ± 1,0 kg von 0,5 kg präoperativ auf 3,0 kg ($p < 0,01$) bei der letzten Nachuntersuchung (• **Abb. 2a**). Ebenso verbesserte sich die Handspanne signifikant im Durchschnitt um 4,1 ± 1,2 cm von präoperativ 13,6 ± 1,1 cm auf 17,7 ± 1,2 cm ($p < 0,01$) (• **Abb. 2b**). Präoperativ gaben alle Patienten ein durchschnittliches Schmerzniveau unter alltäglicher Belastung von VAS 5,2 ± 1,4 sowie von VAS 4,2 ± 0,8 in Ruhe an. Bei der letzten Nachuntersuchung zeigte sich der Schmerz unter durchschnittlicher Alltagsbelastung mit VAS 1,6 ± 1,1 signifikant reduziert ($p < 0,01$) (• **Abb. 2d**). Der Ruheschmerz zeigte sich um 3,4 ± 1,3 Punkte auf der VAS reduziert, was ebenfalls signifikant war ($p < 0,01$). Dies drückt sich auch in der Verbesserung des qDASH-Scores aus, der präoperativ bei 54,1 ± 5,2 lag und bei der letzten Nachuntersuchung bei 20,4 ± 3,6 ($p < 0,001$) (• **Abb. 2c**). Nach dem Conolly-Score sind 2 Ergebnisse als gut und 3 als befriedigend zu klassifizieren. Von den 5 Patienten waren zum Zeitpunkt der Revision 3 arbeitsunfähig. Ein Jahr postoperativ gingen alle Patienten wieder ihrer vormaligen Arbeit nach. Der Vergleich der direkt postoperativ gefertigten Röntgenaufnahmen mit den Röntgenaufnahmen der letzten Nachuntersuchung ergab eine erneute Proximalisierung des ersten Strahls von durchschnittlich

Patient	1	2	3	4	5
Alter	57	61	67	64	59
Geschlecht	w	w	w	m	w
Betroffene Seite	re	re	li	li	Re
Dominante Hand	ja	ja	ja	nein	ja
Nachuntersuchung (in Monaten)	12	32	25	28	28
Zeit zwischen Primär- und Sekundäreingriff (in Monaten)	27,5	29	31,5	15	12,5
Handspanne vor Revision	14	12	15	13	14
Handspanne nach Revision	17	16,5	19	19	17
qDASH-Score vor Revision	54,5	59,1	50	59,1	47,7
qDASH-Score nach Revision	15,9	25	20	18,2	22,7
VAS Score in Ruhe vor Revision	5	4	4	5	3
VAS Score in Ruhe nach Revision	0	2	0	1	1
VAS Score unter Alltagsbelastung vor Revision	5	7	5	6	3
VAS Score unter Alltagsbelastung nach Revision	0	3	0	3	2
Handspanne vor Revision (in cm)	14	12	13	15	14
Handspanne nach Revision (in cm)	17	16,5	19	19	17
Proximalisierung zur Nachuntersuchung (in mm)	2	4	1	0	3
Conolly-Score	gut	befriedigend	gut	befriedigend	befriedigend

Tab. 1 Demographische Daten, sowie prä- und postoperative Messwerte aller Patienten.

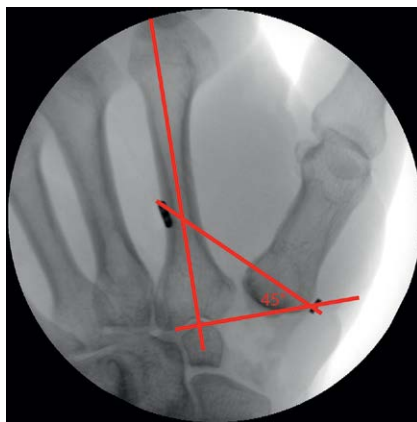


Abb. 1 Unmittelbar postoperatives Ergebnis nach Revisions-eingriff mit dem Mini TightRope® System. Eine Referenzlinie sowie die Einbringungsachse (rot) wurden nachträglich eingezeichnet. Es zeigt sich ein Einbringungs-winkel von ca. 45 Grad (rot).

2±1,58mm. Die Ergebnisse der einzelnen Patienten sind in **Tab. 1** aufgelistet.

Diskussion

Die Arthrose des Daumensattelgelenkes ist eine häufige Erkrankung, zu deren Behandlung neben initial konservativen Verfahren viele operative Behandlungsmethoden existieren [10–24]. Zu den am häufigsten angewandten und etabliertesten Techniken zählen dabei die isolierte Trapezektomie [10, 12], ihre Modifikation mit kurzzeitiger K-Draht Transfixation des ersten Strahls, in der englischsprachigen Literatur als „hematoma arthroplasty“ bekannt [13] sowie die Resektions-Suspensions-Interpositions-Arthroplastik [14, 15]. Letztere ist unter Verwendung verschiedener Sehnen-transplantate [16] und Zugangswege beschrieben [9, 17]. Daneben existieren seltener Versorgungs-verfahren wie die von Parker beschriebene und im Langzeitverlauf untersuchte Extensionsosteotomie, aber auch die Arthro-dese des ersten Karpometakarpalgelenkes, die beide in vergleichenden Untersuchungen nur geringfügige Unterschiede in Funktion und Kraft zu den etablierteren Verfahren aufwiesen [18, 19]. Auch die Implantationen verschiedener Prothesentypen ist beschrieben [20, 21].

Dabei kommen Wajon und Mitarb. in einem kürzlich veröffentlichten Cochrane-Review zu dem Ergebnis, dass unabhängig von der verwendeten Technik mehrheitlich gute, bis sehr gute Ergebnisse durch alle Operationen erzielt werden können [2]. Bei insgesamt schwacher Evidenz konnten in dieser Metaanalyse keine Unterschiede bezüglich der klinischen Ergebnisse sowie berichteter Komplikationen zwischen den verschiedenen Methoden gefunden werden, auch nicht zwischen der alleinigen Trapezektomie und der RSI-Arthroplastik.

In jüngerer Zeit wurde über den Einsatz von aus der Gelenkchirurgie bekannten Suture-Button-Systemen wie dem Mini TightRope® zur Suspension im Rahmen von Eingriffen bei Daumensattelgelenksarthrose sowohl in offener, als auch in arthroskopischer Technik berichtet [23, 24]. Bei Ersteingriffen werden dabei Ergebnisse erzielt, die mit denen der etablierten Verfahren vergleichbar sind, die Funktion, gemessen mittels qDASH-Score, und die Proximalisierung des 1. Mittelhandknochen betreffend und dies auch bei Patienten mit fortgeschrittenen Arthrostadium.

Grundsätzlich kann es nach allen resezierenden Verfahren zur Proximalisierung kommen. Meist bleibt diese ohne relevanten Einfluss auf das Funktionsergebnis. In 3% der Fälle kommt es jedoch zu relevanten, schmerzbedingten Funktionseinbußen, die eine operative Revision notwendig machen können [5, 6].

Die ermutigenden Ergebnisse der Suspension mittels Mini TightRope® bei Ersteingriffen veranlassten uns den Mini TightRope® auch bei Revisionen einzusetzen. Hiermit konnten in unserem Kollektiv gute Ergebnisse erzielt werden. Auch wenn nicht bei allen Patienten eine Schmerzfremheit erzielt werden konnte, zeigte sich eine signifikante Besserung der Beschwerden. Dies spiegelt sich auch in den Ergebnissen des qDASH-Scores wieder, der eine signifikante Funktionsbesserung nach der Revisionsoperation zeigt. So konnten die 3 präoperativ arbeits-unfähigen Patienten nach dem Eingriff wieder ihrer ursprünglichen beruflichen Tätigkeit nachgehen. Auch die funktionell bedeutsame Handspanne und die Spitzgriffkraft nahmen bei allen Patienten signifikant zu.

Zur Revision bei unbefriedigenden Ergebnissen nach Operation einer Daumensattelgelenksarthrose kommen verschiedene, teils auch im Rahmen der Primäroperation genutzte Techniken in Betracht. In geringer Fallzahl sind die alleinige Entfernung von implantiertem Material, die erneute Suspension-Interposition mit

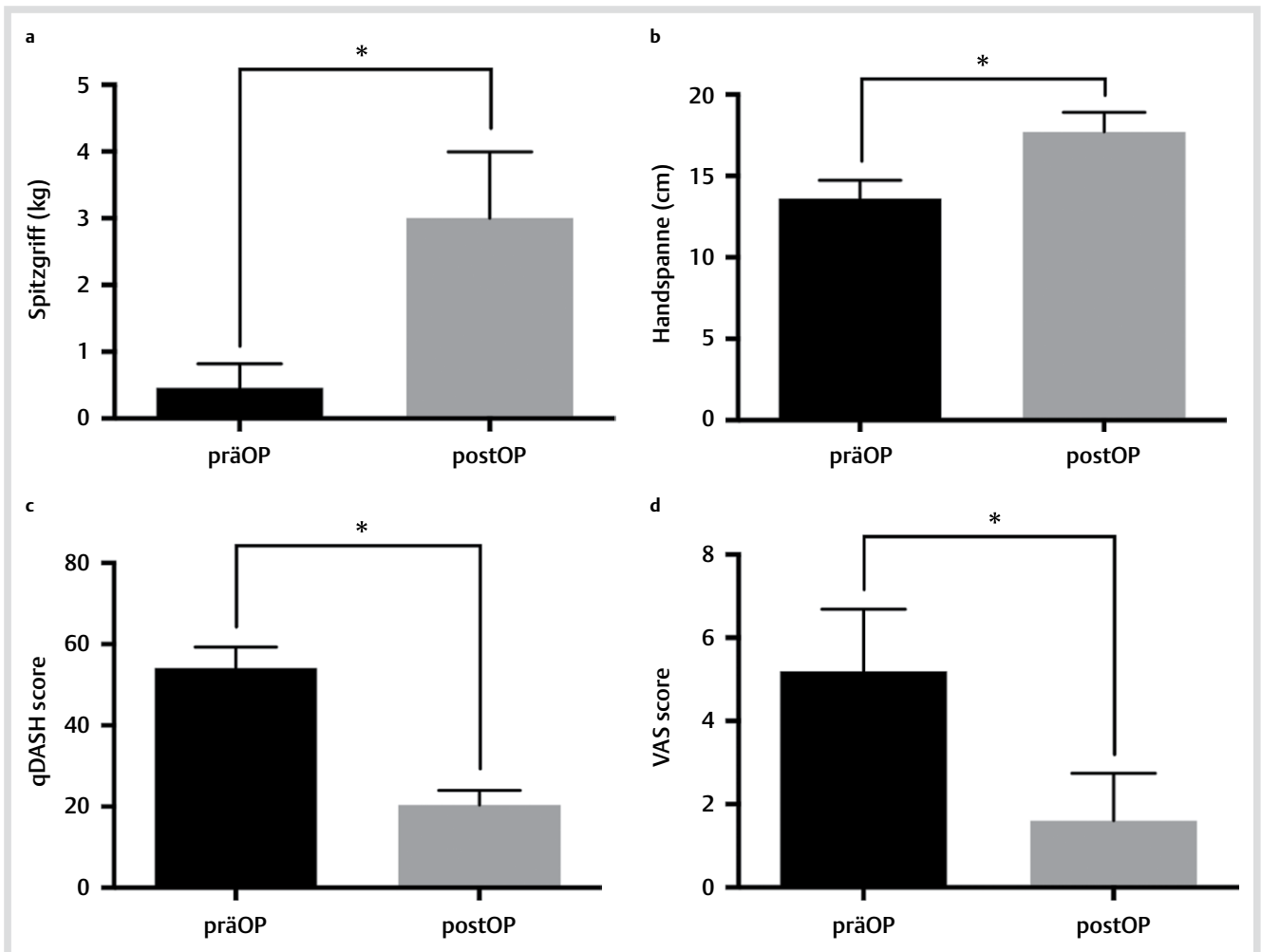


Abb. 2 Statistische Darstellung der prä- und postoperativen Untersuchungen mittels Mittelwert und Standardabweichungen. Signifikante Zunahme der Spitzgriffkraft von $0,46 \pm 0,36$ kg auf $3,0 \pm 1,0$ kg ($p < 0,01$) **a** sowie signifikant größere Handspanne von $13,6 \pm 1,1$ cm auf $17,7 \pm 1,2$ cm ($p < 0,01$) **b** Das Schmerzlevel konnte von präoperativ $5,2 \pm 1,4$ auf $1,6 \pm 1,1$ ($p < 0,01$) postoperativ gesenkt werden **c** Ebenso verbesserte sich der qDASH-Score von $54,1 \pm 5,2$ auf $20,4 \pm 3,6$ signifikant ($p < 0,001$) **d**

einer zuvor nicht verwendeten Sehne, die Implantation von Trapeziumprothesen, die Arthrodese und auch die Suspension mit dem Mini TightRope® beschrieben [8,9,26].

Im Vergleich zur spärlich vorhandenen Literatur zur revisionsbedürftigen Proximalisierung des ersten Strahls nach RSI-Arthroplastik sind die Ergebnisse unserer Untersuchung als zufriedenstellend zu bewerten. Mit keinem Revisionsverfahren konnte eine vollständige Schmerzfreiheit erreicht werden und wiederholte Revisionen waren mitunter notwendig [6,9,26]. Bei Zugrundelegung des Conolly-Scores erreichten 2 unserer Patienten ein gutes und 3 ein befriedigendes Ergebnis, was den Ergebnissen von Conolly und Rath [9] selbst und von Renfree und Dell [26] entspricht, wenn gleich ein Vergleich in Anbetracht unserer geringen Patientenzahl nur eingeschränkt möglich ist.

Ungeachtet der zufriedenstellenden klinischen Ergebnisse ließ sich postoperativ in unserem Patientengut eine erneute Proximalisierung des ersten Mittelhandknochens von 2 mm beobachten. Auch Szalay und Mitarb. konnten eine erneute Proximalisierung beim Einsatz des Mini TightRope® nicht verhindern [8]. Sie lag durchschnittlich bei 5 mm. Denkbar ist, dass der Einbringwinkel zwischen dem Metakarpale I und II des Mini TightRope®

beim Ausmaß der sekundären Proximalisierung eine Rolle spielt. Während wir stets den Mini Tight Rope® in einem Winkel von 45° einbrachten (Abb. 1), lassen die in der Arbeit von Szalay und Mitarb. publizierten Röntgenaufnahmen vermuten, dass der Mini TightRope® deutlich flacher eingebracht wurde, wenngleich der genaue Einbringwinkel nicht beschrieben wurde. Cox und Mitarb. konnten beim Einsatz des Mini TightRope® im Rahmen von Ersteingriffen bei Daumensattelgelenksarthrose zeigen, dass ein steilerer Einbringwinkel der Proximalisierung effektiver entgegen wirkt [23], was dann auch in Untersuchungen an Leichen bestätigt wurde [27].

Neben einem Einbringwinkel des Mini TightRope® scheint uns auch die Mobilisation des 1. Strahls durch Resektion von Narbengewebe und Entfernung von Knochenresten sowie metaplastische Knochenneubildungen wichtig. Zwar mag dies die Operationszeit verlängern, erlaubt andererseits jedoch eine suffiziente Distalisierung des 1. Strahls. Zusammen mit der durchgeführten früh postoperativen Mobilisation mag dies zur Verbesserung der Handspanne beigetragen haben (Abb. 3).

Aus dem Einsatz des Systems zur Syndesmosenfixierung ist bekannt, dass Fremdkörperreaktionen auftreten können, die eine Entfernung des Mini TightRope® im Verlauf notwendig

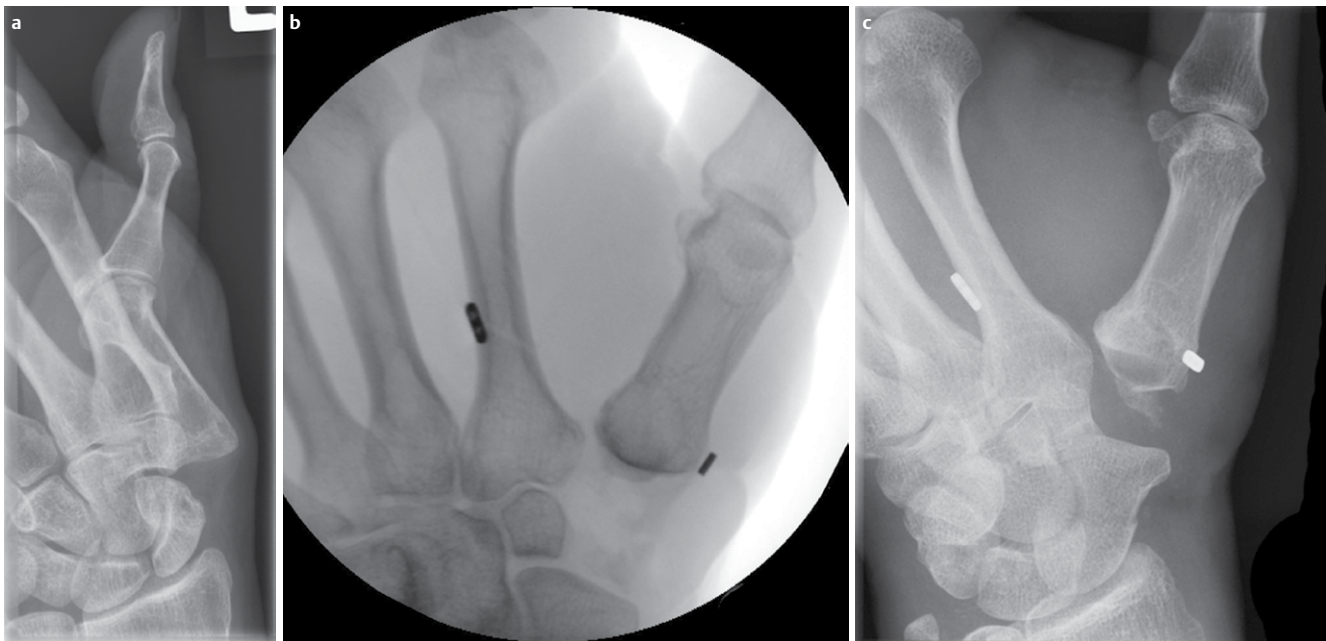


Abb. 3 a Ausgangsbefund vor Revision mittels Mini TightRope® System. Eine deutliche Proximalisierung ist sichtbar. b Intraoperativ konnte bei der Revision das Metakarpale I deutlich distalisiert werden. c Ein Jahr postoperativ zeigt sich eine geringfügige erneute Proximalisierung.

machen [28]. Auch Szalay und Mitarb. mussten bei 3 ihrer 6 Patienten den Mini TightRope® entfernen [8]. Hierüber sollten die Patienten ebenso vor Einsatz des Mini TightRope® aufgeklärt werden, wie über die Gefahr der Fraktur des 2. Mittelhandknochens, insbesondere bei diaphysärem Bohrkanaal [29], und über die Gefahr der Verletzung neurovaskulärer Strukturen.

Schlussfolgerung

Der Einsatz des Mini TightRope® als Revisionsverfahren bei schmerzhafter Proximalisierung nach RSI-Arthroplastik des Daumensattelgelenkes stellt in unseren Augen unter Berücksichtigung der genannten Einschlusskriterien und trotz der genannten Limitierungen eine wertvolle Therapieoption dar. Für eine abschließende Beurteilung sind jedoch weitere klinische und auch biomechanische Studien notwendig. Auch gilt es den Langzeitverlauf abzuwarten.

Danksagung

Unser besonderer Dank gilt Prof. C. Braun aus Kleve für das Überlassen des Bildmaterials sowie des Datensatzes.



Dr. Benedikt Johannes Braun

Geboren am 03.08.1987 in Homburg; 2006–2012 Medizinstudium an der Rheinisch Westfälischen Technischen Hochschule Aachen; Auslandsaufenthalte am Massachusetts General Hospital, Boston und Hospital for Special Surgery, New York; vollst. ECFMG-Certification; Alumnus der Studienstiftung des Deutschen Volkes; Promotion zum

Thema: „Einfluss des FPRL-1 und MARCO Rezeptors auf die Glia-Zell Aktivierung bei bakterieller Meningitis“; Springorum Preis RWTH Aachen 2013; Seit 02/2013 Assistenzarzt an der Klinik für Unfall-, Hand- und Wiederherstellungschirurgie des Universitätsklinikums des Saarlandes (Direktor Univ.-Prof. Dr. T. Pohlemann).

Interessenkonflikt: Nein.

Literatur

- 1 Wittmann M, Demir E, Sauerbier M et al. Die Resektions-Suspensions-Arthroplastik nach Epping: Ein derzeitiger Standard in der operativen Rhizarthrosen-Behandlung. *Handchir Mikrochir Plast Chir* 2002; 34: 49–58
- 2 Wajon A, Vinycomb T, Carr E et al. Surgery for thumb (trapeziometacarpal joint) osteoarthritis. *Cochrane Database Syst Rev* 2015; 2: CD004631
- 3 Fatzer L, Soleman E, Sanchez T. Ergebnisse der Behandlung der Rhizarthrose im Frühstadium mittels der Distraktionsarthroplastik nach Bufalini und Perugia. *Handchir Mikrochir Plast Chir* 2015; 47: 1–6
- 4 Zschöck-Holle A, Reik M, Wölfle O et al. Behandlung der Rhizarthrose mittels Trapezium-Resektion und Swanson-Silikonprothese. *Handchir Mikrochir Plast Chir* 2015; 47: 7–16
- 5 Cooney WP 3rd, Leddy TP, Larson DR. Revision of thumb trapeziometacarpal arthroplasty. *J Hand Surg Am* 2006; 31: 219–227
- 6 Megerle K, Grouls S, Germann G et al. Revision surgery after trapeziometacarpal arthroplasty. *Arch Orthop Trauma Surg* 2011; 131: 205–210

- 7 Szalay G, Scheufens T, Alt V et al. Die operative Versorgung der therapierefraktären Rhizarthrose mittels Trapezektomie und Suspension des ersten Strahls mittels Mini TightRope®. *Handchir Mikrochir Plast Chir* 2014; 46: 179–185
- 8 Szalay G, Scheufens T, Alt V et al. Erfahrungen mit dem Mini TightRope® bei schmerzhafter Proximalisierung des 1. Mittelhandstrahls nach Trapezektomie bei Rhizarthrose. *Handchir Mikrochir Plastische Chir* 2015; 47: 17–23
- 9 Conolly WB, Rath S. Revision procedures for complications of surgery for osteoarthritis of the carpometacarpal joint of the thumb. *J Hand Surg Br* 1993; 18: 533–539
- 10 Kriegs-Au G, Petje G, Fojtl E et al. Ligament reconstruction with or without tendon interposition to treat primary thumb carpometacarpal osteoarthritis. Surgical technique. *J Bone Joint Surg Am* 2005; 87: (Suppl 1): 78–85
- 11 Martou G, Veltri K, Thoma A. Surgical treatment of osteoarthritis of the carpometacarpal joint of the thumb: a systematic review. *Plast Reconstr Surg* 2004; 114: 421–432
- 12 Yao J, Park MJ. Early treatment of degenerative arthritis of the thumb carpometacarpal joint. *Hand Clin* 2008; 24: 251–261
- 13 Gervis WH, Wells T. A review of excision of the trapezium for osteoarthritis of the trapezio-metacarpal joint after twenty-five years. *J Bone Joint Surg* 1973; 55B: 56–57
- 14 Fitzgerald BT, Hofmeister EP. Treatment of advanced carpometacarpal joint disease: trapeziectomy and hematoma arthroplasty. *Hand Clin* 2008; 24: 271–276
- 15 Davis TR, Brady O, Dias JJ. Excision of the trapezium for osteoarthritis of the trapeziometacarpal joint: a study of the benefit of ligament reconstruction or tendon interposition. *J Hand Surg Am* 2004; 29: 1069–1077
- 16 Kleinman WB, Eckenrode JF. Tendon suspension sling arthroplasty for thumb trapeziometacarpal arthritis. *J Hand Surg Am* 1991; 16: 983–991
- 17 Park MJ, Lichtman G, Christian JB et al. Surgical treatment of thumb carpometacarpal joint arthritis: a single institution experience from 1995–2005. *Hand (N Y)* 2008; 3: 304–310
- 18 Brand J, Gaulke R, Geerling J et al. Die Suspensionsarthroplastik am Daumensattelgelenk. *Unfallchir* 2007; 110: 402–407
- 19 Hartigan BJ, Stern PJ, Kiefhaber TR. Thumb carpometacarpal osteoarthritis: arthrodesis compared with ligament reconstruction and tendon interposition. *J Bone Joint Surg* 2001; 83-A: 1470–1478
- 20 Parker WL, Linscheid RL, Amadio PC. Long-term outcomes of first metacarpal extension osteotomy in the treatment of carpal-metacarpal osteoarthritis. *J Hand Surg Am* 2008; 33: 1737–1743
- 21 van Cappelle HG, Deutman R, van Horn JR. Use of the Swanson silicone trapezium implant for treatment of primary osteoarthritis: long-term results. *J Bone Joint Surg* 2001; 83-A: 999–1004
- 22 Creighton JJ, Steichen JB, Strickland JW. Long-term evaluation of Silastic trapezial arthroplasty in patients with osteoarthritis. *J Hand Surg Am* 1991; 16: 510–519
- 23 Glickel SZ, Gupta S. Ligament reconstruction. *Hand Clin* 2006; 22: 143–151
- 24 Cox CA, Zlotolow DA, Yao J. Suture button suspensionplasty after arthroscopic hemitrapeziectomy for treatment of thumb carpometacarpal arthritis. *Arthroscopy* 2010; 26: 1395–1403
- 25 Yao J, Song Y. Suture-button suspensionplasty for thumb carpometacarpal arthritis: a minimum 2-year follow-up. *J Hand Surg Am* 2013; 38: 1161–1165
- 26 Renfree KJ, Dell PC. Functional outcome following salvage of failed trapeziometacarpal joint arthroplasty. *J Hand Surg Br* 2002; 27: 96–100
- 27 Song Y, Cox CA, Yao J. Suture button suspension following trapeziectomy in a cadaver model. *Hand (NY)* 2013; 8: 195–200
- 28 Willmott HJ, Singh B, David LA. Outcome and complications of treatment of ankle diastasis with tightrope fixation. *Injury* 2009; 40: 1204–1206
- 29 Khalid M, Jones ML. Index metacarpal fracture after tightrope suspension following trapeziectomy: case report. *J Hand Surg Am* 2012; 37: 418–422