Thieme

Sporadische Lymphangioleiomyomatose (sLAM) und Tuberöse-Sklerose-Komplex (TSC) – Pulmonale Manifestationen

Sporadic Lymphangioleiomyomatosis (sLAM) and Tuberous Sclerosis Complex (TSC) – Pulmonary Manifestations

Autoren
S. Brakemeier[1], C. Grohé[2], F. Bachmann[1], K. Budde[1]

Institute
1 Med. Klinik m. S. Nephrologie, Charité Universitätsmedizin Berlin, Berlin
2 Ev. Lungenklinik – Berlin Buch, Klinik für Pneumologie, Berlin

eingereicht 20.6.2016
akzeptiert nach Revision 5.7.2016

Bibliografie
DOI http://dx.doi.org/10.1055/s-0042-111522
Online-Publikation: 1.9.2016 | Pneumologie 2017; 71: 86–95
© Georg Thieme Verlag KG Stuttgart · New York
ISSN 0934-8387

Korrespondenzadresse
Dr. med. Susanne Brakemeier, Med. Klinik mit Schwerpunkt Nephrologie, Chariteplatz 1, 10117 Berlin
susanne.brakemeier@charite.de

ZUSAMMENFASSUNG
LAM ist eine seltene Multisystemerkrankung, die nahezu ausschließlich Frauen im gebärfähigen Alter betrifft. LAM kann in zwei verschiedenen Formen auftreten: erstens als nicht vererbbare sporadische LAM (sLAM) und zweitens als autosomal dominant vererbbare Erkrankung im Rahmen des Tuberöse-Sklerose-Komplexes (TSC). Bei bis zu 50 % der weiblichen TSC-Patienten wird eine Lungenbeteiligung in Form einer Lymphangioleiomyomatose (TSC-LAM) beschrieben, die meist ab einem Alter von 20 – 35 Jahren symptomatisch wird und die zu einer langsam fortschreitenden Verschlechterung der Lungenfunktion von ca. 3 – 11 % der Diffusionskapazität pro Jahr führen kann. Daher sollten alle weiblichen TSC-Patienten ab der Adoleszenz auf pulmonale Manifestationen untersucht werden. (Lungenfunktion, 6-Minuten-Gehtest und HR-CT). Die Wirksamkeit einer Therapie mit mTOR-Inhibitoren wie z. B. Everolimus oder Sirolimus bei verschiedenen Manifestationen von TSC inkl. LAM konnte in den letzten Jahren gezeigt werden. Die systematische Erfassung aller krankheitsrelevanten Manifestationen ermöglicht eine Verbesserung der Prognose und verhindert Komplikationen.

ABSTRACT
Lymphangioleiomyomatosis (LAM) is a rare multi-system disorder affecting predominantly women of childbearing age. The disease entity is divided in sporadic LAM (sLAM) and LAM associated with tuberous sclerosis complex (TSC). In up to 50 % of female TSC-patients pulmonary involvement (TSC-LAM) can be found, with first clinical symptoms usually starting between 25 and 30 years of age. Progressive deterioration of lung function of 3 – 11 % of diffusion capacity per year has been described, that's why all female TSC patients should be screened for LAM (pulmonary function testing, 6-minute walk test, high-resolution chest CT scan). MTOR inhibitors such as Everolimus or Sirolimus are implemented in the treatment of TSC/LAM and found to control disease burden. Screening for all organ manifestations in TSC is recommended and allows to improve prognosis and to prevent complications in TSC.

Lymphangioleiomyomatose (LAM)

LAM ist eine seltene Multisystemerkrankung, die nahezu ausschließlich Frauen im gebärfähigen Alter betrifft. Sie verläuft langsam progredient und ist gekennzeichnet durch eine diffuse Proliferation atypischer glatter Muskelzellen, die zu einer zystischen Destruktion des Lungengewebes führt sowie dem Vorliegen von Angiomyolipomen (AML) in der Niere.

LAM kann in zwei verschiedenen Formen auftreten: erstens als nicht vererbbare sporadische LAM (sLAM) und zweitens als autosomal dominant vererbbare Erkrankung im Rahmen des Tuberöse-Sklerose-Komplexes (TSC) [1, 2].

Die sLAM ist sehr selten mit einer Prävalenz von ca. 2.6/1.000.000 Frauen, TSC-LAM ist dagegen häufiger und wird bei bis zu 50 % der Frauen mit TSC festgestellt [2].

TSC und entsprechend TSC-LAM werden durch Mutationen des *TSC1* oder *TSC2* Genes verursacht, während sLAM auf einer somatischen Mutation des *TSC2* Gens beruht [3]. TSC1 und TSC2 codieren Hamartin und Tuberin, zwei Proteine, die eine wesentliche Rolle in der Regulation des mTOR-Komplexes spielen. MTOR-Inhibitoren wurden bei verschiedenen Organmanifestationen bei TSC und sLAM erfolgreich eingesetzt [4 – 6] und stabilisieren bei TSC-LAM als auch sLAM die Lungenfunktion [7, 8]. Daher ist für beide Formen der LAM die Therapie mit mTOR-Inhibitoren mittlerweile Standard, weshalb die Diagnose unbedingt gestellt werden sollte und in der Betreuung von TSC-Patienten ein LAM-Screening festgelegt ist [9].

Die aktuelle Übersichtsarbeit befasst sich im Schwerpunkt mit TSC-LAM und den oft begleitenden weiteren Organmanifestationen bei TSC.

Dieses Dokument wurde zum persönlichen Gebrauch heruntergeladen. Vervielfältigung nur mit Zustimmung des Verlages.

TSC

Der Tuberöse-Sklerose-Komplex (TSC) definiert eine autosomal dominant vererbte Erkrankung, bei der es aufgrund einer Mutation im TSC1- oder TSC2-Gen zum Wachstum benigner mesenchymaler Tumoren in verschiedenen Organsystemen kommt. Hiervon können Herz (Rhabdomyome, oft schon pränatal nachweisbar), Niere (Angiomyolipome und Zysten), Gehirn (subependymale Riesenzell-Astrozytome [SEGAs] und kortikale Hamartome), Lunge (Lymphangioleiomyomatose [LAM]), Haut (kutane Angiofibrome), Augen (retinale Hamartome) und selten auch Pankreas, Milz, Leber und Darm betroffen sein [10]. Die Ausprägung der Organmanifestation ist interindividuell sehr verschieden, dadurch ist das klinische Bild enorm variabel und häufig oligosymptomatisch. Die Inzidenz von TSC wird auf ungefähr 1 von 6000 Geburten geschätzt, die globale Prävalenz wird mit ca. 1,5 Millionen Patienten angegeben [11 – 13].

Klinik

Obwohl prinzipiell gutartig, können TSC-assoziierte Tumore und Veränderungen häufig zu Einschränkungen von Organfunktionen führen. Die extrem variablen Krankheitsmanifestationen reichen von radiologischen Zufallsbefunden ohne klinische Relevanz bis hin zu schwersten lebensbedrohlichen Krankheitszuständen, wie zum Beispiel einer AML-Blutung [14, 15]. Krankheitsbild und Prognose werden hauptsächlich durch die Veränderungen in Gehirn, Lunge, Niere und Herz beeinflusst, wobei altersabhängig zunächst ab dem Säuglingsalter die zerebralen und kardialen Veränderungen, ab dem Übergang zum Erwachsenenalter dann auch die renalen und bei ca. 1/3 der weiblichen Patienten auch pulmonalen Manifestationen (TSC-LAM) klinisch relevant werden [16].

Neben dem sehr heterogenen Krankheitsspektrum ist auch die individuelle Ausprägung der Erkrankung bei den Patienten sehr unterschiedlich: 20 – 30 % der Betroffenen entwickeln bereits im frühen Kindesalter eine häufig schwer zu therapierende Epilepsie, in Folge dessen sind ca. 30 % der erwachsenen Patienten geistig schwer behindert. Hierbei stellt die Manifestation einer Epilepsie im Säuglingsalter einen starken Risikofaktor für Entwicklungsstörungen dar [17]. Demgegenüber stehen Patienten, die kaum krankheitsspezifische Symptome haben und einem normalen (Berufs-)leben nachgehen können. Mehr als die Hälfte der TSC-Patienten zeigt keinerlei geistige Entwicklungsverzögerungen und hat einen normalen IQ [18]. Die Symptomatik der Erkrankung ist vielfältig und die adäquate Behandlung der betroffenen Patienten erfordert eine gute Vernetzung der einzelnen Fachgebiete sowie von Pädiatern und Erwachsenenmedizinern, am besten in Form von TSC-Behandlungszentren [19].

Mögliche Organmanifestationen

ZNS

Zerebrale Riesenzellastrozytome (SEGAs) wachsen zumeist bereits im Kindesalter und können – je nach Lokalisation und Größe – zur Hirndrucksymptomatik führen. Durch teilweise rasches Größenwachstum ergeben sich bei vielen Patienten komplexe und im Einzelfall nur schwer neurochirurgisch therapierbare Situationen [20].

Daneben weisen praktisch alle Patienten kortikale Hamartome auf (die sogenannten „Tuber“, die der Erkrankung auch ihren Namen gegeben haben). Je nach Größe und Lokalisation können die Tuber bereits im Kindesalter mit einer oft schwer therapierbaren Epilepsie assoziiert sein [21]. Aufgrund der sekundären Folgen einer häufig schwer einstellbaren Epilepsie sind viele Patienten mental retardiert und/oder weisen andere Verhaltensauffälligkeiten (z. B. häufig aus dem autistischen Spektrum) auf. Diese Symptomatik wird als TAND (tuberous sclerosis associated neuropsychiatric disorders) bezeichnet und umfasst neben psychiatrischen Diagnosen auch Aufmerksamkeitsstörungen und Persönlichkeitsveränderungen [22].

Niere

Typischerweise treten in der Niere multiple AMLs und seltener auch Zysten auf [23]. AMLs können einerseits durch Verdrängung und Infiltration des gesunden Nierengewebes zu einer eingeschränkten Nierenfunktion führen, andererseits zeigen sie eine deutlich erhöhte Blutungsneigung durch Hypervaskularisierung [14]. Ab einer AML-Größe von ≥ 4 cm wird von einem erhöhten Blutungsrisiko ausgegangen [13]. In der Exist-2-Studie, einer Therapiestudie mit Everolimus bei TSC-AML, betrug der Anteil der erwachsenen Patienten mit bereits stattgehabter Intervention bei größenprogredientem AML oder nach AML-Blutung ca. 40 Prozent, ca. 20 Prozent der Patienten waren aufgrund einer Blutung bereits nephrektomiert worden [14, 24]. Der sukzessive Verlust von Nierengewebe durch Embolisation oder (Teil-)Resektion von Nierengewebe ist der Hauptgrund für die Entwicklung einer terminalen Niereninsuffizienz bei TSC und sollte nur in Ausnahmefällen bei akuter Gefährdung und sorgfältiger Risikoabwägung durchgeführt werden. Morbidität und Mortalität erwachsener TSC-Patienten werden maßgeblich durch die Nierenbeteiligung bestimmt [15].

Lunge

Bei bis zu 50 % der weiblichen Patienten wird eine Lungenbeteiligung in Form einer Lymphangioleiomyomatose (TSC-LAM) beschrieben, die meist ab einem Alter von 20 – 35 Jahren symptomatisch wird und zu einer langsam fortschreitenden Verschlechterung der Lungenfunktion von ca. 3 – 11 % der Diffusionskapazität pro Jahr führen kann [2, 7, 25]. Daher sollten alle weiblichen TSC-Patienten ab der Adoleszenz auf LAM gescreent werden [9]. Empfohlen werden ab dem 18. Lebensjahr als Ausgangsbefund eine Lungenfunktion, ein 6-Minuten-Gehtest und ein HR-CT der Lunge [9]. Die Bestimmung von Serum VEGF als Ausgangswert kann evtl. hilfreich sein in der späteren Beurteilung von Krankheitsprogression oder Therapieansprechen [26].

Obwohl der klinische Verlauf einer TSC-LAM im Vergleich zur sporadischen LAM (s-LAM) meist deutlich weniger schwer ist [3], gibt es auch Patientinnen mit TSC-LAM, die eine sich rasch verschlechternde Lungenfunktion zeigen bis hin zur Notwendigkeit einer Lungentransplantation [16, 27]. LAM ist durch eine atypische Proliferation von glatten Muskelzellen in der Lunge sowie einen zystischen Umbau des Lungengewebes charakterisiert [28]. Neben Dyspnoe kommt es daher immer wie-

Dieses Dokument wurde zum persönlichen Gebrauch heruntergeladen. Vervielfältigung nur mit Zustimmung des Verlages.

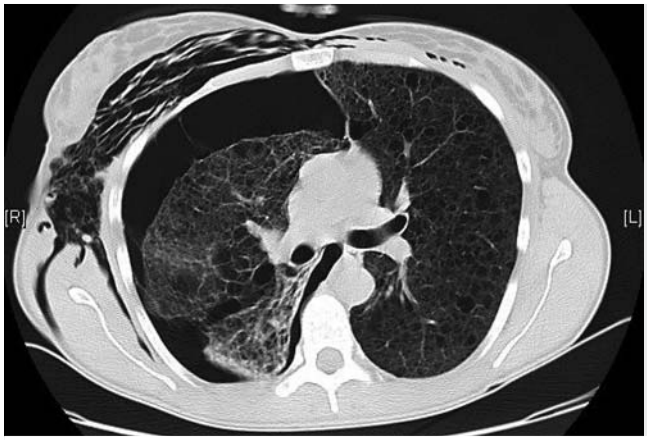

▶ **Abb. 1** Spontanpneumothorax rechts als Ausdruck der Erstmanifestation bei einer Patientin mit zuvor nicht bekannter TSC-Erkrankung.

▶ **Abb. 2** Typischer Hautbefund bei TSC: Angiofibrome der Gesichtshaut [37].

der zum Auftreten eines spontanen Pneumothorax (▶ **Abb. 1**), der oft zur Diagnosestellung führt. Selten kommt es auch zu einem Chylothorax, der sich häufig therapierefraktär zeigt [29–31].

Ursächlich für die Entwicklung einer LAM scheint eine quasi metastatische Streuung von LAM-Zellen z. B. aus einem AML der Niere oder eines anderen Ursprungsorganes zu sein, wie genetische Untersuchungen und das Wiederauftreten nach Lungentransplantation nahelegen [6, 16, 32]. TSC-LAM tritt nahezu ausschließlich bei Frauen auf, hierbei scheint ein Östrogenabhängiger Signalweg, der LAM-Zellen gezielt vor Apoptose schützt, maßgeblich zu sein [33].

Neben der TSC-LAM wird bei einigen Patientinnen auch eine multifokale mikronoduläre pneumozytäre Hyperplasie (multifocal micronodular pneumocyte hyperplasia [MMPH]) beschrieben, die isoliert oder im Zusammenhang mit LAM bei TSC-Patientinnen auftreten kann [28].

Insbesondere bei der Lungenbeteiligung bei TSC wurden direkte Korrelationen zwischen Plasma-VEGF-D-Konzentrationen und Verlauf der Erkrankung beschrieben. Bei LAM-Patientinnen mit niedrigen VEGF-D-Spiegeln blieb die Lungenfunktion im Verlauf stabil, während Patientinnen mit VEGF-D-Spiegeln > 800 pg/ml eine kontinuierliche Verschlechterung von FVC und TLC zeigten. Bei unklaren klinischen Befunden und zur Prognoseabschätzung kann daher eine Bestimmung des VEGF-D-Spiegels zur Diagnosestellung herangezogen werden [34, 35]. Von zentraler Bedeutung für die Einschätzung des Krankheitsverlaufs sind regelmäßige Untersuchungen der Lungenfunktion und in Abhängigkeit der zystischen Veränderungen der Lunge eine CT-Verlaufskontrolle [1]. Der klinische Verlauf der LAM wird charakterisiert durch zunehmende Dyspnoe bzw. Komplikationen wie einen Spontanpneumothorax. Eine multidisziplinäre Betreuung der häufig komplex verlaufenden Erkrankungen zur Optimierung der pneumologischen Therapie ist bei diesen Patienten dringend notwendig.

Herz

Ungefähr die Hälfte der Patienten mit TSC entwickelt kardiale Rhabdomyome, die oftmals schon vor der Geburt im Ultraschall nachweisbar sind [9]. Häufig kann daher schon eine pränatale Verdachtsdiagnose gestellt werden und das Kind somit frühzeitig an ein spezialisiertes Zentrum angebunden werden. Im frühen Kindesalter kommt es gelegentlich zu einer Größenzunahme der Rhabdomyome und einige wenige Patienten entwickeln Symptome wie Arrhythmien, (Klappen-) Obstruktion oder eine Herzinsuffizienz. Im Verlauf der Kindheit und Adoleszenz werden die kardialen Rhabdomyome bei den meisten Patienten wieder deutlich kleiner und sind im Erwachsenenalter nur noch extrem selten symptomatisch [36].

Haut

Typische Hautmanifestationen bei TSC sind Angiofibrome im Gesicht, vor allem perinasal und der Wangen, die sich meist ab dem 3. Lebensjahr entwickeln (▶ **Abb. 2**) [37]. Hypomelanotische Makulae werden bei 80–90 % der Patienten beobachtet, wie auch häufig andere Hautveränderungen (z. B. Shagreen patches) beobachtet werden. Fibröse Plaques finden sich bei einem Drittel der Patienten und treten bereits im frühen Kindesalter auf. Fibrome der Nägel (sogenannte „Koenen"-Tumore) und des Zahnfleisches manifestieren sich ab der Adoleszenz [10].

Auge

Bis zu 40–50 % der Patienten weisen retinale Hamartome auf, die meistens symptomfrei sind, aber zur Diagnosesicherung dienen können [37].

Diagnosestellung

Da die Erkrankung interindividuell sehr unterschiedliche Ausprägung zeigt, kann die Diagnose in nahezu jedem Lebensalter gestellt werden – oder bei nur leicht betroffenen Patienten auch nie [17]. Keines der genannten Symptome ist pathognomonisch für die Erkrankung, sodass zur Diagnosestellung Kriterien definiert wurden, anhand derer mit einer hohen Wahrscheinlichkeit auch ohne genetische Testung die Diagnose gestellt werden kann [37]. Eine genetische Testung ist zur Diagnosestellung in der Regel nicht notwendig, kann aber im frühen Kindesalter helfen, die Diagnose schon vor Auftreten der typischen Symptome zu sichern und sollte den Patienten und der Familie bei Kinderwunsch im Hinblick auf eine genetische Bera-

Dieses Dokument wurde zum persönlichen Gebrauch heruntergeladen. Vervielfältigung nur mit Zustimmung des Verlages.

▶ **Tab. 1** Diagnostische Kriterien für TSC.

Klinische Diagnosekriterien	
Major-Kriterien	
Haut	
1.	Hypomelanotische Makulae (≥ 3, mind. 5 mm Durchmesser)
2.	Angiofibrome (≥ 3) oder fibröse Plaques
3.	Periunguale Fibrome (≥ 2)
4.	Shagreen patches
Auge	
5.	Multiple retinale Hamartome
ZNS	
6.	Kortikale Dysplasien[1]
7.	Subependymale Knötchen (SEN)
8.	Subependymales Riesenzellastrozytom (SEGA)
Herz	
9.	Kardiales Rhabdomyom
Lunge	
10.	Lymphangioleiomyomatose (LAM)[2]
Niere	
11.	Angiomyolipome (≥ 2)[2]
Minor-Kriterien	
1.	„Konfetti"-Hautläsionen
2.	Zahnschmelzdefekte (> 3)
3.	Fibrome der Mundhöhle (≥ 2)
4.	Retinale Minderpigmentierungen
5.	Multiple renale Zysten
6.	Nichtrenale Hamartome

Sichere Diagnose: Zwei Major-Kriterien oder ein Major-Kriterium mit ≥ 2 Minor-Kriterien.
Mögliche Diagnose: Ein Major-Kriterium oder ≥ 2 Minor-Kriterien.
[1] einschließlich Tuber.
[2] Eine Kombination der zwei Major-Kriterien (LAM und Angiomyolipome) ohne weitere Kriterien erfüllt nicht die Kriterien für eine sichere Diagnose! [37]

tung angeboten werden. Selbst bei eindeutigem Phänotyp kann nur in ca. 85 % eine krankheitsverursachende Mutation mit den heutigen Standardmethoden nachgewiesen werden [9] (▶ **Tab. 1**).

Genetik und Pathophysiologie

Die der Erkrankung zugrunde liegenden Mutationen liegen im TSC1- oder TSC2-Gen, bei beiden handelt es sich um Tumorsuppressor-Gene, deren Genprodukte Hamartin (TSC1-Gen) und Tuberin (TSC2-Gen) den mammalian target of rapamycin (mTOR) Signalweg regulieren [38]. Hierbei bilden Harmatin und Tuberin einen Komplex, der das Regulatorprotein mTOR hemmt (▶ **Abb. 3**). Neben der Keimbahnmutation ist eine so-

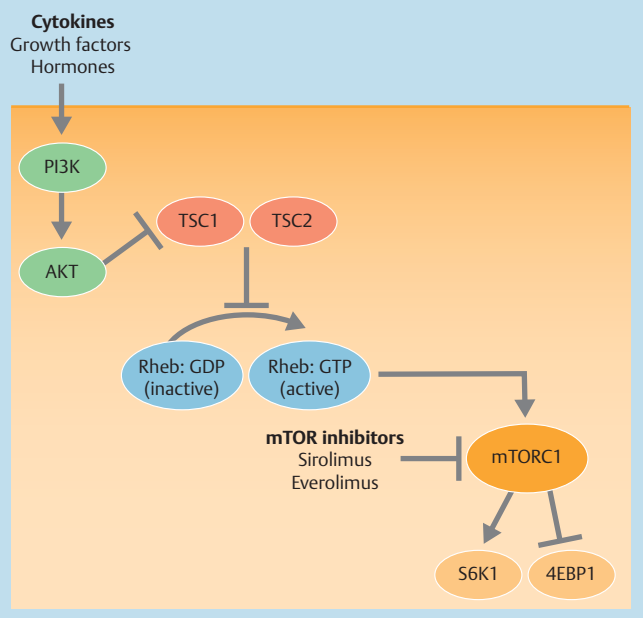

▶ **Abb. 3** Der *mammalian target of rapamycin* (mTOR) Signaltransduktionsweg: Sobald der mTOR-Komplex 1 (mTORC1) aktiviert ist, werden 2 Effektormoleküle phosphoryliert: die S6 Kinase 1 (S6K1) und das 4E-bindende Protein 1 (4E-BP1), die ihrerseits die Proteinsynthese stimulieren, die für Zellwachstum, Proliferation und Angiogenese notwendig ist [11].

matische Mutation notwendig, um das Wachstum der TSC-Tumore zu induzieren (‚second-hit'-Hypothese) [39]. Im Falle einer Mutation im TSC1- oder TSC2-Gen kommt es zu einer Überexpression von mTOR, wobei bei TSC insbesondere der Rapamycin-sensitive mTOR-Komplex-1 zu gesteigerter Zellproliferation und Angiogenese führt [11]. Diese gestörte Regulation des mTOR-Signalweges führt zu unkontrolliertem Wachstum der für den Erkrankungskomplex typischen Tumoren. Normalerweise wird der Hamartin-Tuberin-Komplex durch Tuberin-Inaktivierung proteosomal degradiert und dadurch in gesunden Zellen ein kontrolliertes mTOR-Signal erlaubt. Bei Vorliegen einer Mutation im TSC-Gen reicht häufig das zweite gesunde Allel aus, um eine normale Zellfunktion zu gewährleisten. Kommt es aber zusätzlich zur vorliegenden Keimbahnmutation im nicht betroffenen Allel ebenfalls zu einer somatischen Mutation, führt dies zum Verlust einer adäquaten Genfunktion. Diese ‚second-hit'-Hypothese erklärt auch das heterogene klinische Bild der Erkrankung. Durch die unterschiedlichen Zeitpunkte, Orte und Ausprägung der Mutationen können ähnliche genetische Veränderungen einen komplett unterschiedlichen Phänotyp verursachen. Möglicherweise spielen bei einem Teil der Patienten auch genetische Mosaike eine Rolle [40].

70 – 80 % der Patienten haben eine leere Familienanamnese und daher am ehesten eine sporadische Mutation [37]. 20 – 30 % der Fälle sind familiär vererbt, daher sollte angesichts der innerfamiliär großen Unterschiede der Krankheitsmanifestation auch bei erwachsenen Familienmitgliedern zumindest ein Screening auf Vorliegen von TSC-assoziierten Symptomen durchgeführt werden.

Dieses Dokument wurde zum persönlichen Gebrauch heruntergeladen. Vervielfältigung nur mit Zustimmung des Verlages.

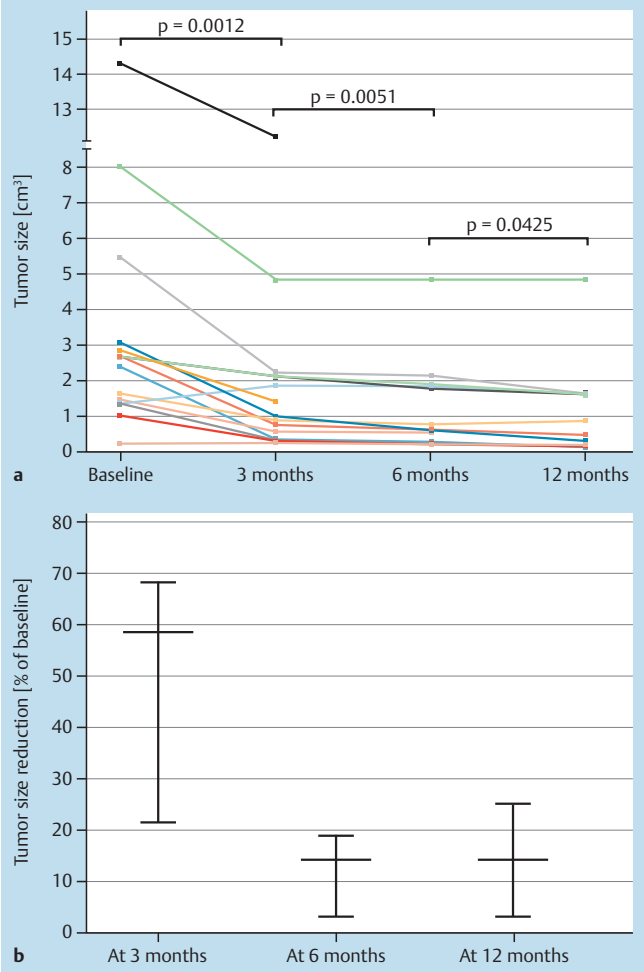

▶ **Abb. 4** Behandlungseffekt von Everolimus: Änderung des SEGA-Volumens nach 3, 6 und 12 Monaten Therapie mit Everolimus [51].

Therapie mit mTOR-Inhibitoren

Die Beschreibung der genetischen und pathophysiologischen Grundlagen von TSC und insbesondere der Bedeutung des fehlregulierten mTOR-Signalweges für die Entstehung des klinischen Bildes hat bei der Suche nach therapeutischen Ansätzen für den Erkrankungskomplex in den letzten Jahren zu neuen therapeutischen Gesichtspunkten geführt [41].

Eine Modifikation des bei TSC hochregulierten mTOR-Signalweges durch Einsatz von mTOR-Inhibitoren (Everolimus oder Sirolimus) wurde seither in mehreren Studien untersucht, die insbesondere bei SEGAs, AML und LAM reproduzierbar einen klaren therapeutischen Effekt von mTOR-Inhibitoren zeigen konnten. Hierbei wurden vor allem proliferationshemmende Effekte auf die mesenchymalen Tumoren der unterschiedlichen Organsysteme gezeigt, in deren Folge sich auch spezifische Krankheitssymptome rückläufig zeigten [4, 5, 20, 24, 42 – 49].

ZNS

SEGAs stellen im Kindesalter häufig eine therapeutische Herausforderung dar, da sie sich oft mit einer lebensbedrohlichen Hirndrucksymptomatik präsentieren und die operativen Risiken bei großen Astrozytomen sehr hoch sind [50]. Können SEGA neurochirurgisch nicht komplett entfernt werden, kommt es immer zu einem Rezidiv. In einer prospektiven, Placebo-kontrollierten Doppelblindstudie an Patienten mit progredientem SEGA zeigten unter Everolimus insgesamt 52 % der Patienten eine mindestens 50 %-ige Volumenreduktion der SEGA. Dieser Effekt ließ sich auch im Langzeit-Therapieverlauf über 5 Jahre bestätigen [5, 51].

Möglicherweise könnte in Zukunft bei einigen Patienten durch eine frühzeitige Therapie mit mTOR-Inhibitoren eine neurochirurgische Intervention vermieden werden. In bestimmten primär inoperablen Fällen oder in Fällen, in denen eine R0-Resektion primär unmöglich ist, könnte aber auch eine ‚präkonditionierende' Therapie mit mTOR-Inhibitoren durch Größenreduktion der SEGA zu einem (R0-) operablen Befund führen. Dies würde die perioperative Mortalität und postoperative Morbidität möglicherweise deutlich reduzieren können [49, 51, 52] (▶ **Abb. 4**).

Kortikale Hamartome sind zumeist für die frühkindliche und oft therapierefraktäre Epilepsie verantwortlich. Diese früh auftretende Epilepsie ist ein Hauptrisikofaktor für die Entwicklung einer mentalen Retardierung, wobei eine effektive Therapie der Epilepsie eine Entwicklungsverzögerung verhindern kann [17]. Einige Studien weisen darauf hin, dass eine Therapie mit mTOR-Inhibitoren auch einen günstigen Effekt auf die Epilepsie haben könnte [20, 21, 42, 53]. Einzelfallberichte lassen vermuten, dass die Therapie mit mTOR-Inhibitoren zudem weitere positive Effekte auf die neurokognitiven Fähigkeiten haben und autistische Verhaltensmuster reduzieren könnte. Entsprechende Studien sind geplant, und es wird die Hypothese geprüft, ob möglicherweise ein sehr früher Therapiebeginn mit mTOR-Inhibitoren den neuropsychiatrischen Krankheitsverlauf – über die optimierte Therapie der Epilepsie hinaus – günstig beeinflussen kann.

Niere

Der wachstumshemmende Effekt von mTOR-Inhibitoren auf renale AML konnte erstmals 2008 in einer Studie an 20 Patienten gezeigt werden [43]. Nach diesen ersten positiven Ergebnissen wurde eine prospektiv randomisierte Doppelblindstudie durchgeführt (EXIST-2), die diese Ergebnisse bestätigen konnte. Über 80 % der Patienten zeigten unter Everolimus auch im Langzeitverlauf eine mind. 30 %ige Volumenreduktion der AML [4]. In den MRT-Untersuchungen zeigte sich auch in eigenen Beobachtungen vor allem ein Rückgang der Vaskularisierung der AML. Dies bedeutet möglicherweise, dass das Blutungsrisiko nicht allein durch Größenreduktion, sondern auch durch veränderte AML-Vaskularisierung unter mTOR-Inhibitor-Therapie abnimmt [4].

Dieses Dokument wurde zum persönlichen Gebrauch heruntergeladen. Vervielfältigung nur mit Zustimmung des Verlages.

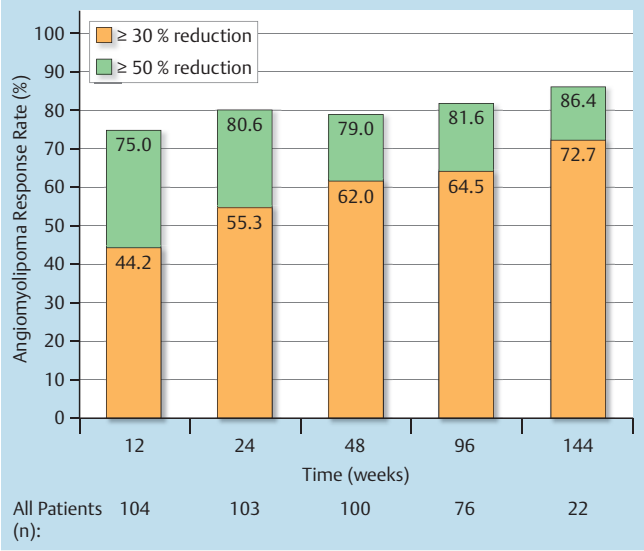

▶ **Abb. 5** EXIST-2 Studie: Effekt von Everolimus auf das TSC-AML-Volumen [4].

Aufgrund der Ergebnisse der EXIST-2-Studie ist Everolimus first-line-Therapie bei AML ≥ 4 cm ohne akute Blutungszeichen. Nephron-schonende AML-Resektion sollte nur in Ausnahmefällen angewendet werden. Bei akuter Blutung ist weiter die notfallmäßige Embolisation oder offene (Teil-) Nephrektomie je nach klinischer Situation notwendig (▶ **Abb. 5**).

Ca. 1 – 3 % der TSC-Patienten entwickeln ein Nierenzellkarzinom auf dem Boden eines AML [54]. Oftmals fällt es schwer, besonders bei fettarmen AML, eine Diagnose allein aufgrund der MRT-Untersuchung zu stellen. Eine Diagnosesicherung mittels Biopsie ist bei den oftmals stark vaskularisierten AML zu risikoreich, sodass besonders in diesen Fällen die Kooperation mit einem in TSC-Befunden erfahrenen Radiologen und Urologen notwendig ist. Im Zweifelsfall sollte in dieser Situation in Abwägung der Risiken eine (Teil-) Nephrektomie erfolgen.

Lunge

Auch bei Patienten mit nachgewiesener LAM konnte Sirolimus die Lungenfunktion stabilisieren und die Lebensqualität verbessern [6, 7]. In der MILES-Studie wurden 89 Patientinnen mit LAM und eingeschränkter Lungenfunktion doppelblind und randomisiert mit Sirolimus 2 mg/die oder Placebo behandelt. Nach 12 Monaten war in der Sirolimus-Gruppe die Lungenfunktion (FVC/FEV_1) stabil, während sie in der Placebo-Gruppe um 11 % abnahm. Nach Absetzen von Sirolimus kam es auch in der Verumgruppe zu einer Verschlechterung der Lungenfunktion [7]. Insgesamt scheint insbesondere beim Vorliegen einer LAM eine möglichst kontinuierliche Langzeittherapie erforderlich zu sein [29, 55] (▶ **Abb. 6**).

Da Östrogene in der Krankheitsentstehung eine maßgebliche Rolle zu spielen scheinen, sollten Östrogen-haltige Kontrazeptiva bei TSC-LAM/sLAM-Patientinnen möglichst vermieden werden [56].

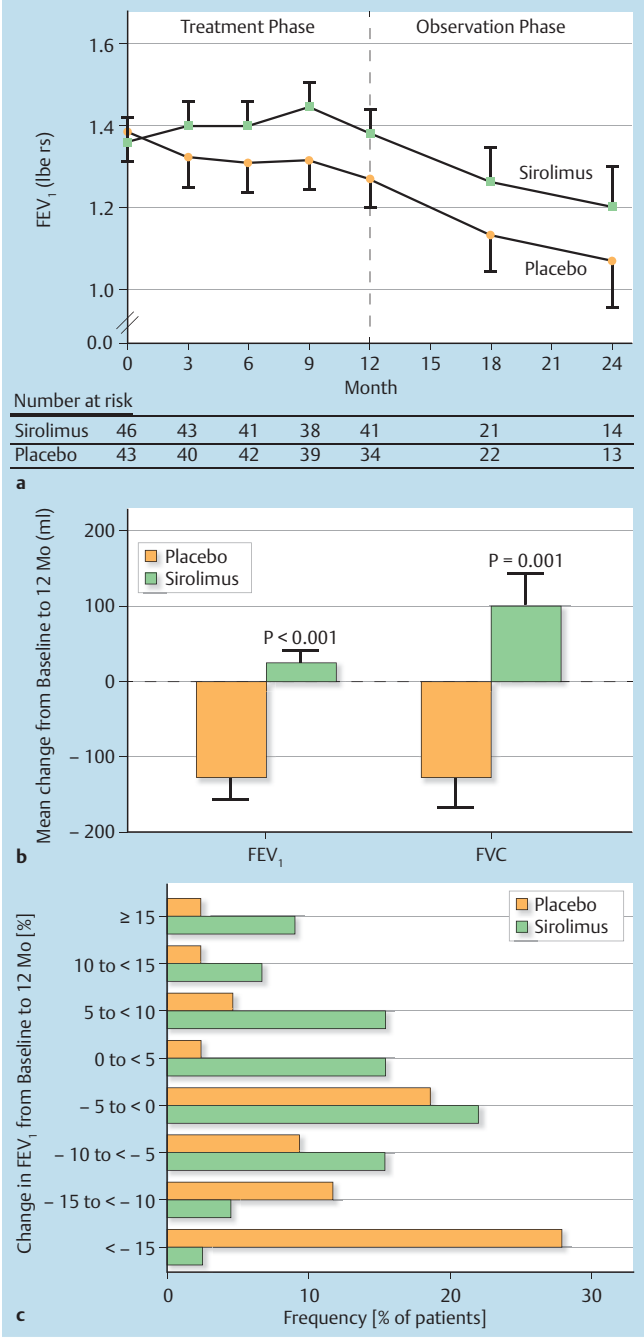

▶ **Abb. 6** Veränderungen der Lungenfunktionsparameter bei Patienten mit LAM unter Behandlung mit Sirolimus [7].

Ein regelmäßiges Screening von TSC-Patientinnen ab dem Jugendalter auf das Vorliegen einer TSC-LAM wird empfohlen, um eine möglichst frühzeitige Therapie einleiten zu können und Verlust von funktionellem Lungengewebe zu vermeiden. Für TSC-Patientinnen ist das Vorliegen einer LAM prognoseentscheidend [2, 57]. Möglicherweise könnte, ähnlich wie bei der Entwicklung der AML [58], eine frühzeitige Therapie mit mTOR-Inhibitoren die Streuung von LAM-Zellen und damit die Entwicklung einer manifesten TSC-LAM verhindern [59]. Hierzu

Dieses Dokument wurde zum persönlichen Gebrauch heruntergeladen. Vervielfältigung nur mit Zustimmung des Verlages.

sind dringend weitere klinische Studien und die systematische Auswertung von Therapieverläufen notwendig [19].

Da mTOR-Inhibition nicht alle für die pulmonalen Pathologien bei LAM zugrunde liegenden pathophysiologischen Regulationen erfasst [60, 61], laufen zur Zeit mehrere Studien, die mTOR-Inhibition mit anderen Medikamenten kombinieren. So zum Beispiel mit Hydroxichloroquin als Autophagie-Inhibitor (SAIL-Studie) oder mit Simvastatin als Rho-Inhibitor in der SOS-Studie [62]. Auch die Kombination mit Aromatase-Hemmern zur Blockierung des Östrogen-regulierten Regulationswegs wird zurzeit in der TRAIL-Studie untersucht [57].

Weitere präklinische Studien zeigten positive Effekte von Mitogen-aktivierten Proteinkinase-Inhibitoren sowie VEGF-D- und Src-Kinase-Inhibitoren. Möglicherweise wird ähnlich der Kombinationstherapien in der Onkologie auch die TSC-LAM/sLAM-Therapie in Zukunft aus einer Kombination von Wirkstoffen bestehen, die sich in ihren Wirkmechanismen ergänzen [2, 63].

Vor allem VEGF-D ist ein relevanter Biomarker in der Diagnostik von TSC-LAM und wird zunehmend neben Bildgebung und Histologie eingesetzt, wobei die Höhe der VEGF-D-Spiegel mit dem radiologischen Schweregrad der Erkrankung korreliert [35]. Unter mTOR-Inhibition kommt es parallel zum klinischen Ansprechen auf die Therapie zu einem deutlichen Abfall der VEGF-Spiegel [7, 57]. Die Bestimmung von VEGF-D im Serum kann aktuell u. a. am Universitätsklinikum Leipzig (Institut für Laboratoriumsmedizin, Klinische Chemie und Molekulare Diagnostik, MedVZ Universitätsklinikum Leipzig) durchgeführt werden.

Auch Patienten mit bekannter sLAM haben eine hohe Prävalenz für symptomatische AML der Niere [25]. Diese AML zeigen ein ähnlich hohes Blutungsrisiko wie AML bei TSC-Patientinnen. Daher sollten auch alle sLAM-Patientinnen auf das Vorliegen von renalen AML gescreent werden [64].

Bei Zeichen einer fortschreitenden TSC-LAM und/oder Zeichen eines mittelgradigen bis schweren Lungenbefundes, meist mit ausgeprägten zystischen Veränderungen, sollten engmaschigere Verlaufskontrollen alle 3 – 6 Monate erfolgen und eine Therapie mit mTOR-Inhibitoren erwogen werden, um den Krankheitsverlauf und die Lungenfunktion zu stabilisieren [9]. Hierbei spielt es keine Rolle, ob die Patientin prä- oder postmenopausal ist.

Im Gegensatz zu den USA, wo Sirolimus seit 05/2015 zur Therapie der LAM zugelassen ist, besteht in Deutschland aktuell noch keine Zulassung für einen der beiden mTOR-Inhibitoren (Everolimus oder Sirolimus) zur Therapie der LAM. Behandlungen erfolgen zurzeit nach Einzelfallentscheidung durch die Krankenkasse im Rahmen eines individuellen Heilversuches als Off-Label-Use. Demgegenüber ist Everolimus seit 2011 für die Therapie der renalen AML sowie von SEGA zugelassen (Votubia®). Die bis zum jetzigen Zeitpunkt vorliegenden Studiendaten ergeben keinen relevanten Hinweis auf mögliche Wirkunterschiede beider Substanzen in unterschiedlichen Organen.

Haut

Auch die Angiofibrome der Haut zeigen unter systemischer Therapie mit mTOR-Inhibitoren ein deutliches Ansprechen. In den Doppelblindstudien wurde in ca. 25 % von den behandelnden Ärzten eine klare Verbesserung unter Everolimus oder Sirolimus nachgewiesen [24]. Da die Hautveränderungen für die Patienten häufig stigmatisierend sind, unterstützt die zum Teil eindrucksvolle Besserung des Hautbefundes unter Therapie die Medikamenten-Compliance sehr.

Sicherheit einer mTOR-Inhibitor-Therapie

MTOR-Inhibitoren werden in der Transplantationsmedizin bei Erwachsenen seit mehr als 15 Jahren eingesetzt. Insgesamt sind Nebenwirkungsprofil und Verträglichkeit bei Erwachsenen gut dokumentiert und abschätzbar [65]. Trotz eines genetischen Defektes im mTOR-Signalweg weisen die TSC-Patienten kein akzentuiertes Risikoprofil auf, die Therapie mit mTOR-Inhibitoren wurde im Allgemeinen sehr gut toleriert, allerdings wurde häufig im Therapieverlauf eine Dosisreduktion vorgenommen [14]. Generell ist die Therapie bei TSC-assoziierten Symptomen eine lebenslange Therapie, da eine erneute Progression der Symptome nach Absetzen von Everolimus oder Sirolimus auftritt. In der Therapie der TSC-AML waren Talspiegel von Everolimus zwischen 3 und 8 ng/ml effektiv [66], möglicherweise sind auch niedrigere Talspiegel therapeutisch wirksam. Möglicherweise kann auch eine Dosisreduktion nach initialem Ansprechen sinnvoll sein [51, 67].

Besondere Vorsicht sollte bei Patienten unter antiepileptischer Medikation gelten, da mTOR-Inhibitoren den Spiegel der Antiepileptika durch eine Medikamenteninteraktion beeinflussen können. Nach Therapiebeginn sollten engmaschige Spiegelkontrollen in Zusammenarbeit mit dem betreuenden Neurologen erfolgen.

Frauen zeigen unter mTOR-Inhibitor-Therapie ein erhöhtes Risiko für Ovarialzysten und Amenorrhö [4, 68], darüber hinaus sollten mTOR-Inhibitoren nicht mit ACE-Hemmern kombiniert werden, da für diese Kombination ein erhöhtes Risiko für Angioödeme besteht [69].

Aus der Transplantationsmedizin ist bekannt, dass eine mTOR-Inhibitor-assoziierte interstitielle Pneumonitis bei bis zu 12 % der Patienten unter Everolimus- oder Sirolimustherapie auftreten kann [70]. In einem solchen Fall sollte die mTOR-Inhibitor-Therapie sofort beendet werden. Da es sich bei der TSC-LAM und sLAM-Behandlung um eine lebenslange Dauertherapie handelt, um die Lungenfunktion zu erhalten, stellt die Pneumonitis die schwerwiegendste Komplikation der mTOR-Inhibitor-Therapie dar. Ob auch eine Therapiepause bei TSC-LAM- oder sLAM-Patientinnen zu einer vollständigen Konsolidierung der Pneumonitis führen kann mit der Möglichkeit eines erneuten sicheren Therapiebeginnes zu einem späteren Zeitpunkt, ist bisher nicht bekannt.

Dieses Dokument wurde zum persönlichen Gebrauch heruntergeladen. Vervielfältigung nur mit Zustimmung des Verlages.

ZUSAMMENFASSUNG

Tuberöse Sklerose ist eine seltene Erberkrankung mit großer Variabilität von Organmanifestationen, vor allem von Nieren, Lunge, Gehirn, Haut und Herz. Bei bis zu 50 % der Patientinnen kann eine TSC-LAM festgestellt werden, die zur Morbidität wesentlich beiträgt.

TSC ist durch eine fehlerhafte Regulation des mTOR-Signalwegs gekennzeichnet, und der genetische Ausfall der TSC-Suppressormoleküle führt zur Überexpression des mTOR-Signalweges. TSC ist daher eine Modellerkrankung für eine genetisch determinierte mTOR-Überexpression, die zu übermäßigem Zellwachstum und zur Entstehung von gutartigen Tumoren in verschiedenen Organsystemen führt. Die Wirksamkeit einer Therapie mit dem mTOR-Inhibitor Everolimus oder Sirolimus bei verschiedenen Manifestationen von TSC inkl. LAM konnte in den letzten Jahren in verschiedenen Studien belegt werden. Mit dieser medikamentösen Therapie steht erstmalig eine Therapieoption zur Verfügung, die eng an die Pathophysiologie der Erkrankung angelehnt ist. Bei TSC-Patientinnen sollte daher unbedingt ein LAM-Screening erfolgen (Lungenfunktion, 6-Minuten-Gehtest und HR-CT), andersherum sollte auch bei LAM-Patientinnen das mögliche Vorliegen einer TSC ausgeschlossen werden.

Die klinische Betreuung von TSC-Patienten ist aufgrund des heterogenen Krankheitsbildes eine interdisziplinäre Herausforderung und bedarf einer engen Zusammenarbeit der betreffenden Fachgebiete. Im Krankheitsverlauf ist eine Vernetzung von Pädiatern und Erwachsenenmedizinern sinnvoll, optimal sind Behandlungszentren in Form der bereits gegründeten TSC-Zentren, die bundesweit eine individuelle interdisziplinäre Therapiekoordination umsetzen können.

Anhang

Zusatzmaterial zu diesem Beitrag (Laborinformation) finden Sie online unter:
http://dx.doi.org/10.1055/s-0042-111522

Interessenkonflikt

S. Brakemeier: Vortragshonorare von Novartis, Bristol-Myers-Squibb, Roche und Astellas, Reisekostenzuschüsse von Chiesi, Novartis und Roche.
C. Grohé: Honorare durch Beratertätigkeit sowie Vortragshonorare und Reisekostenzuschüsse von Novartis.
F. Bachmann: Vortragshonorare von Novartis, Reisekostenzuschüsse von Chiesi und Roche.
K. Budde: Honorare durch Beratertätigkeit sowie Vortragshonorare und Reisekostenzuschüsse von Novartis, Astellas, Roche, Chiesi und Bristol-Myers Squibb.

Literatur

[1] Di Marco F, Terraneo S, Imeri G et al. Women with TSC: Relationship between clinical, lung function and radiological features in a genotyped population investigated for lymphangioleiomyomatosis. PLoS One 2016; 11: e0155331

[2] Cudzilo CJ, Szczesniak RD, Brody AS et al. Lymphangioleiomyomatosis screening in women with tuberous sclerosis. Chest 2013; 144: 578 – 585

[3] Taveira-DaSilva AM, Moss J. Clinical features, epidemiology, and therapy of lymphangioleiomyomatosis. Clin Epidemiol 2015; 7: 249 – 257

[4] Bissler JJ, Kingswood JC, Radzikowska E et al. Everolimus for renal angiomyolipoma in patients with tuberous sclerosis complex or sporadic lymphangioleiomyomatosis: extension of a randomized controlled trial. Nephrol Dial Transplant 2016; 31: 111 – 119

[5] Franz DN, Agricola K, Mays M et al. Everolimus for subependymal giant cell astrocytoma: 5-year final analysis. Ann Neurol 2015; 78: 929 – 938

[6] Henske EP, McCormack FX. Lymphangioleiomyomatosis - a wolf in sheep's clothing. J Clin Invest 2012; 122: 3807 – 3816

[7] McCormack FX, Inoue Y, Moss J et al. Efficacy and safety of sirolimus in lymphangioleiomyomatosis. N Engl J Med 2011; 364: 1595 – 1606

[8] Moua T, Olson EJ, Jean HC et al. Resolution of chylous pulmonary congestion and respiratory failure in lymphangioleiomyomatosis with sirolimus therapy. Am J Respir Crit Care Med 2012; 186: 389 – 390

[9] Krueger DA, Northrup H. Tuberous sclerosis complex surveillance and management: recommendations of the 2012 International Tuberous Sclerosis Complex Consensus Conference. Pediatr Neurol 2013; 49: 255 – 265

[10] Curatolo P, Bombardieri R, Jozwiak S. Tuberous sclerosis. Lancet 2008; 372: 657 – 668

[11] Budde K, Gaedeke J. Tuberous Sclerosis Complex–Associated Angiomyolipomas: Focus on mTOR Inhibition. Am J Kidney Dis 2012; 59: 276 – 283

[12] Osborne JA, Fryer D, Webb D. Epidemiology of tuberous sclerosis. Ann N Y Acad Sci 1991: 615, 125 – 127

[13] O'Callaghan FJ, Noakes MJ, Martyn CN et al. An epidemiological study of renal pathology in tuberous sclerosis complex. BJU Int 2004; 94: 853 – 857

[14] Bissler J, Cappell K, Charles H et al. Rates of interventional procedures in patients with tuberous sclerosis complex-related renal angiomyolipoma. Curr Med Res Opin 2015; 31: 1501 – 1507

[15] Eijkemans MJ, van der Wal W, Reijnders LJ et al. Follow-up Assessing Renal Angiomyolipoma Treatment Patterns, Morbidity, and Mortality: An Observational Study in Tuberous Sclerosis Complex Patients in the Netherlands. Am J Kidney Dis 2015; 66: 638 – 645

[16] McCormack FX, Travis WD, Colby TV et al. Lymphangioleiomyomatosis: calling it what it is: a low-grade, destructive, metastasizing neoplasm. Am J Respir Crit Care Med 2012; 186: 1210 – 1212

[17] Tuberous Sclerosis Study Group. Holmes GL, Stafstrom CE. Tuberous sclerosis complex and epilepsy: recent developments and future challenges. Epilepsia 2007; 48: 617 – 630

[18] Joinson C, O'Callaghan FJ, Osborne JP et al. Learning disability and epilepsy in an epidemiological sample of individuals with tuberous sclerosis complex. Psychol Med 2003; 33: 335 – 344

[19] Kingswood JC, Bruzzi P, Curatolo P et al. TOSCA - first international registry to address knowledge gaps in the natural history and management of tuberous sclerosis complex. Orphanet J Rare Dis 2014; 9: 182

Dieses Dokument wurde zum persönlichen Gebrauch heruntergeladen. Vervielfältigung nur mit Zustimmung des Verlages.

[20] Franz DN, Belousova E, Sparagana S et al. Efficacy and safety of everolimus for subependymal giant cell astrocytomas associated with tuberous sclerosis complex (EXIST-1): a multicentre, randomised, placebo-controlled phase 3 trial. Lancet 2013; 381: 125 – 132

[21] Kotulska K, Chmielewski D, Borkowska J et al. Long-term effect of everolimus on epilepsy and growth in children under 3 years of age treated for subependymal giant cell astrocytoma associated with tuberous sclerosis complex. Eur J Paediatr Neurol 2013; 17: 479 – 485

[22] de Vries PJ, Whittemore VH, Leclezio L et al. Tuberous sclerosis associated neuropsychiatric disorders (TAND) and the TAND Checklist. Pediatr Neurol 2015; 52: 25 – 35

[23] O'Callaghan FJ, Harris T, Joinson C et al. The relation of infantile spasms, tubers, and intelligence in tuberous sclerosis complex. Arch Dis Child 2004; 89: 530 – 533

[24] Bissler JJ, Kingswood JC, Radzikowska E et al. Everolimus for angiomyolipoma associated with tuberous sclerosis complex or sporadic lymphangioleiomyomatosis (EXIST-2): a multicentre, randomised, double-blind, placebo-controlled trial. Lancet 2013; 381: 817 – 824

[25] Ryu JH, Hartman TE, Torres VE et al. Frequency of undiagnosed cystic lung disease in patients with sporadic renal angiomyolipomas. Chest 2012; 141: 163 – 168

[26] Young LR, Inoue Y, McCormack FX. Diagnostic potential of serum VEGF-D for lymphangioleiomyomatosis. N Engl J Med 2008; 358: 199 – 200

[27] Urban T, Lazor R, Lacronique J et al. Pulmonary lymphangioleiomyomatosis: A study of 69 patients. Groupe d'Etudes et de Recherche sur les Maladies ''Orphelines'' Pulmonaires (GERM''O''P). Medicine (Baltimore) 1999; 78: 321 – 337

[28] von Ranke FM, Zanetti GE, Silva JL et al. Tuberous Sclerosis Complex: State-of-the-Art Review with a Focus on Pulmonary Involvement. Lung 2015; 193: 619 – 627

[29] Taveira-DaSilva AM, Hathaway O, Stylianou M et al. Changes in lung function and chylous effusions in patients with lymphangioleiomyomatosis treated with sirolimus. Ann Intern Med 2011; 154: 797 – 805, W-292-293

[30] Ryu JH, Doerr CH, Fisher SD et al. Chylothorax in lymphangioleiomyomatosis. Chest 2003; 123: 623 – 627

[31] Almoosa KF, Ryu JH, Mendez J et al. Management of pneumothorax in lymphangioleiomyomatosis: effects on recurrence and lung transplantation complications. Chest 2006; 129: 1274 – 1281

[32] National Heart, Lung, and Blood Institute LAM Registry Study Group. Maurer JR, Ryu J, Beck G et al. Lung transplantation in the management of patients with lymphangioleiomyomatosis: baseline data from the NHLBI LAM Registry. J Heart Lung Transplant 2007; 26: 1293 – 1299

[33] Finlay GA, York B, Karas RH et al. Estrogen-induced smooth muscle cell growth is regulated by tuberin and associated with altered activation of platelet-derived growth factor receptor-beta and ERK-1/2. J Biol Chem 2004; 279: 23114 – 23122

[34] Radzikowska E, Jaguś P, Sobiecka M et al. Correlation of serum vascular endothelial growth factor-D concentration with clinical presentation and course of lymphangioleiomyomatosis. Respir Med 2015; 109: 1469 – 1475

[35] Xu KF, Zhang P, Tian X et al. The role of vascular endothelial growth factor-D in diagnosis of lymphangioleiomyomatosis (LAM). Respir Med 2013; 107: 263 – 268

[36] Tiberio D, Franz DN, Phillips JR. Regression of a cardiac rhabdomyoma in a patient receiving everolimus. Pediatrics 2011; 127: e1335 – 1337

[37] International Tuberous Sclerosis Complex Consensus Group. Northrup H, Krueger DA. Tuberous sclerosis complex diagnostic criteria update: recommendations of the 2012 Iinternational Tuberous Sclerosis Complex Consensus Conference. Pediatr Neurol 2013; 49: 243 – 254

[38] Yates JRW. Tuberous sclerosis. Eur J Hum Genet 2006: 10.1038/ sj. ejhg.5201625

[39] Tyburczy ME, Wang JA, Li S et al. Sun exposure causes somatic second-hit mutations and angiofibroma development in tuberous sclerosis complex. Hum Mol Genet 2014; 23: 2023 – 2029

[40] Tyburczy ME, Dies KA, Glass J et al. Mosaic and Intronic Mutations in TSC1/TSC2 Explain the Majority of TSC Patients with No Mutation Identified by Conventional Testing. PLoS Genet 2015; 11: e1005637

[41] Jones AC, Shyamsundar MM, Thomas MW et al. Comprehensive mutation analysis of TSC1 and TSC2-and phenotypic correlations in 150 families with tuberous sclerosis. Am J Hum Genet 1999; 64: 1305 – 1315

[42] Krueger DA, Care MM, Holland K et al. Everolimus for subependymal giant-cell astrocytomas in tuberous sclerosis. N Engl J Med 2010; 363: 1801 – 1811

[43] Bissler JJ, McCormack FX, Young LR et al. Sirolimus for angiomyolipoma in tuberous sclerosis complex or lymphangioleiomyomatosis. N Engl J Med 2008; 358: 140 – 151

[44] Wienecke R, Fackler I, Linsenmaier U et al. Antitumoral activity of rapamycin in renal angiomyolipoma associated with tuberous sclerosis complex. Am J Kidney Dis 2006; 48: e27 – e29

[45] Morton JM, McLean C, Booth SS et al. Regression of pulmonary lymphangioleiomyomatosis (PLAM)-associated retroperitoneal angiomyolipoma post-lung transplantation with rapamycin treatment. J Heart Lung Transplant 2008; 27: 462 – 465

[46] Franz DN, Leonard J, Tudor C et al. Rapamycin causes regression of astrocytomas in tuberous sclerosis complex. Ann Neurol 2006; 59: 490 – 498

[47] Hofbauer GF, Marcollo-Pini A, Corsenca A et al. The mTOR inhibitor rapamycin significantly improves facial angiofibroma lesions in a patient with tuberous sclerosis. Br J Dermatol 2008; 59: 473 – 475

[48] Taillé C, Debray MP, Crestani B. Sirolimus treatment for pulmonary lymphangioleiomyomatosis. Ann Intern Med 2007; 146: 687 – 688

[49] Franz DN, Agricola KD, Tudor CA et al. Everolimus for Tumor Recurrence After Surgical Resection for Subependymal Giant Cell Astrocytoma Associated With Tuberous Sclerosis Complex. J Child Neurol 2013; 28: 602 – 607

[50] Jozwiak S, Nabbout R, Curatolo P. Participants of the TSC Consensus Meeting for SEGA and Epilepsy Management. Management of subependymal giant cell astrocytoma (SEGA) associated with tuberous sclerosis complex (TSC): Clinical recommendations. Eur J Paediatr Neurol 2013; 17: 348 – 352

[51] Trelinska J, Dachowska I, Kotulska K et al. Factors affecting response to everolimus therapy for subependymal giant cell astrocytomas associated with tuberous sclerosis. Pediatr Blood Cancer 2015; 62: 616 – 621

[52] Koenig MK, Butler IJ, Northrup H. Regression of subependymal giant cell astrocytoma with rapamycin in tuberous sclerosis complex. J Child Neurol 2008; 23: 1238 – 1239

[53] Muncy J, Butler IJ, Koenig MK. Rapamycin reduces seizure frequency in tuberous sclerosis complex. J Child Neurol 2009; 24: 477

[54] Guo J, Tretiakova MS, Troxell ML et al. Tuberous sclerosis-associated renal cell carcinoma: a clinicopathologic study of 57 separate carcinomas in 18 patients. Am J Surg Pathol 2014; 38: 1457 – 1467

[55] Davies DM, de Vries PJ, Johnson SR et al. Sirolimus therapy for angiomyolipoma in tuberous sclerosis and sporadic lymphangioleiomyomatosis: a phase 2 trial. Clin Cancer Res 2011; 17: 4071 – 4081

[56] Sauter M, Sigl J, Schotten KJ et al. Association of oestrogen-containing contraceptives with pulmonary lymphangioleiomyomatosis in women with tuberous sclerosis complex – findings from a survey. Eur J Contracept Reprod Health Care 2014; 19: 39 – 44

[57] Xu KF, Lo BH. Lymphangioleiomyomatosis: differential diagnosis and optimal management. Ther Clin Risk Manag 2014; 10: 691 – 700

Dieses Dokument wurde zum persönlichen Gebrauch heruntergeladen. Vervielfältigung nur mit Zustimmung des Verlages.

[58] Kotulska K, Borkowska J, Jozwiak S. Possible prevention of tuberous sclerosis complex lesions. Pediatrics 2013; 132: e239 – 242

[59] Cai X, Pacheco-Rodriguez G, Haughey M et al. Sirolimus decreases circulating lymphangioleiomyomatosis cells in patients with lymphangioleiomyomatosis. Chest 2014; 145: 108 – 112

[60] Lesma E, Chiaramonte E, Ancona S et al. Anti-EGFR antibody reduces lung nodules by inhibition of EGFR-pathway in a model of lymphangioleiomyomatosis. Biomed Res Int 2015; 2015: 315240

[61] Li C, Zhang E, Sun Y et al. Rapamycin-insensitive up-regulation of adipocyte phospholipase A2 in tuberous sclerosis and lymphangioleiomyomatosis. PLoS One 2014; 9: e104809

[62] Atochina-Vasserman EN, Goncharov DA, Volgina AV et al. Statins in lymphangioleiomyomatosis. Simvastatin and atorvastatin induce differential effects on tuberous sclerosis complex 2-null cell growth and signaling. Am J Respir Cell Mol Biol 2013; 49: 704 – 709

[63] El-Chemaly S, Henske EP. Towards personalised therapy for lymphangioleiomyomatosis: lessons from cancer. Eur Respir Rev 2014; 23: 30 – 35

[64] Yeoh ZW, Navaratnam V, Bhatt R et al. Natural history of angiomyolipoma in lymphangioleiomyomatosis: implications for screening and surveillance. Orphanet J Rare Dis 2014; 9: 151 – 153

[65] Kaplan B, Qazi Y, Wellen JR. Strategies for the management of adverse events associated with mTOR inhibitors. Transplant Rev (Orlando) 2014; 28: 126 – 133

[66] Budde K, Zonnenberg BA, Frost M et al. Pharmacokinetics and pharmacodynamics of everolimus in patients with renal angiomyolipoma and tuberous sclerosis complex or lymphangioleiomyomatosis. Br J Clin Pharmacol 2016; 81: 958 – 970

[67] Weidman DR, Pole JD, Bouffet E et al. Dose-level response rates of mTor inhibition in tuberous sclerosis complex (TSC) related subependymal giant cell astrocytoma (SEGA). Pediatr Blood Cancer 2015; 62: 1754 – 1760

[68] Braun M, Young J, Reiner CS et al. Low-dose oral sirolimus and the risk of menstrual-cycle disturbances and ovarian cysts: analysis of the randomized controlled SUISSE ADPKD trial. PLoS One 2012; 7: e45868

[69] Duerr M, Glander P, Diekmann F et al. Increased incidence of angioedema with ACE inhibitors in combination with mTOR inhibitors in kidney transplant recipients. Clin J Am Soc Nephrol 2010; 5: 703 – 708

[70] Moes DJ, Guchelaar HJ, de Fijter JW. Sirolimus and everolimus in kidney transplantation. Drug Discov Today 2015; 20: 1243 – 1249

Dieses Dokument wurde zum persönlichen Gebrauch heruntergeladen. Vervielfältigung nur mit Zustimmung des Verlages.