

Proktitis – Diagnostik und Therapie

Proctitis – Diagnostics and Therapy

Autoren

D. Sterzing, H. Loch

Institut

Proktologisches Zentrum Berlin

Bibliografie

DOI <http://dx.doi.org/10.1055/s-0042-102425>
 Online-Publikation: 21.3.2016
 Akt Dermatol 2016; 42: 173–176
 © Georg Thieme Verlag KG
 Stuttgart · New York
 ISSN 0340-2541

Korrespondenzadresse

Dr. med. Daniel Sterzing
 Proktologisches Zentrum Berlin
 Fasanenstraße 60
 10719 Berlin
proktologie-berlin@web.de

Zusammenfassung

In der proktologischen Praxis ist die Proktitis, also die Entzündung des Enddarmes, ein häufiges Krankheitsbild. Die Symptome sind unspezifisch. Daher ist durch fundierte Anamnese und fokussierte Diagnostik die Ursache der Proktitis zu suchen, um dann eine spezifische Therapie einleiten zu können. Häufige Formen einer Proktitis sind die Colitis (Proktitis) ulcerosa, infektiöse und v. a. venerische Proktitiden, die Strahlenproktitis und die durch verschiedene mechanisch irritative Substanzen verursachte Proktitis.

Die Proktitis ist ein häufiges Erkrankungsbild in der proktologischen Sprechstunde. In dieser Übersichtsarbeit werden die häufigsten Auslöser dieser Erkrankung vorgestellt und das diagnostische und therapeutische Vorgehen erörtert.

Anamnese

Die beklagten Symptome bei einer Proktitis sind recht unspezifisch. Die Patienten berichten von Schmerzen, Brennen, Druckgefühl, Stuhldrang, auch ein Pruritus ani kann bestehen. Schleimiger oder eitrigiger Ausfluss und Blutabgänge ab ano können beobachtet werden. Es können Tenesmen bestehen und das Gefühl der unvollständigen Entleerung. Proktosigmoiditis oder Proktokolitis gehen auch mit Durchfällen und/oder abdominalen Schmerzen einher.

Da die Beschwerden in erster Linie unspezifisch sind, hilft oft erst eine detaillierte Anamnese, um das Krankheitsbild einzugrenzen. Eine Stuhl-anamnese ist unerlässlich (Obstipation, Pressen, Einläufe, Selbst-Digitalisierung). Ein Zäpfchen-abusus muss oft explizit erfragt werden. Es ist nach proktologischen Voroperationen zu fragen (z. B. Post-PPH-Proktitis, s. u.). Bestrahlungen der

Beckenregion können auch Jahre später eine Strahlenproktitis zur Folge haben. Auch eine detaillierte Sexualanamnese ist in unklaren Fällen absolut notwendig und bringt oft erst durch direktes Ansprechen Klarheit in zuvor unklare Konstellationen (Analverkehr, MSM [=Men having Sex with Men], Manipulationen). **Tab. 1** listet häufige Ursachen einer Proktitis auf.

Tab. 1 Ursachen einer Proktitis.

– Colitis ulcerosa
– M. Crohn
– Infektiöse, venerische, antibiotikaassoziierte Proktitis
– Strahlenproktitis
– Mechanisch irritative Proktitis
– Ischämische Proktitis

Diagnostik

Es folgt der übliche proktologische Untersuchungsgang, beginnend mit einer gründlichen Inspektion der Analregion, welche auch die benachbarten Regionen nicht außer Acht lässt (Genitale, Leistenlymphknoten, Rima ani). Man achtet auf Ekzeme, Fistelostien, Rhagaden und suspekta Hautveränderungen. Oft ist aber äußerlich ein Normalbefund festzustellen.

Die digitale Austastung erfolgt sehr behutsam, um ein schmerzbedingtes Verkrampfen zu vermeiden. Bei deutlicher Proktitis tastet man mit etwas Erfahrung ein raues Schleimhautrelief. Am Fingerling kann schleimiges, eitriges oder blutiges Sekret haften.

In der Proktoskopie sieht man eine gerötete, ödematöse Schleimhaut unterschiedlicher Ausprägung (**Abb. 1**). Eitriges oder fibrinöse Auflagerungen können vorhanden sein. Kontaktblutungen können auftreten.

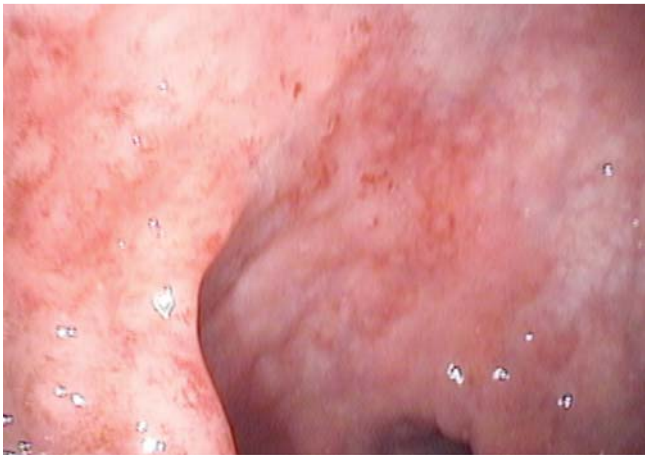

Abb. 1 Proktitis bei flex. Endoskopie.

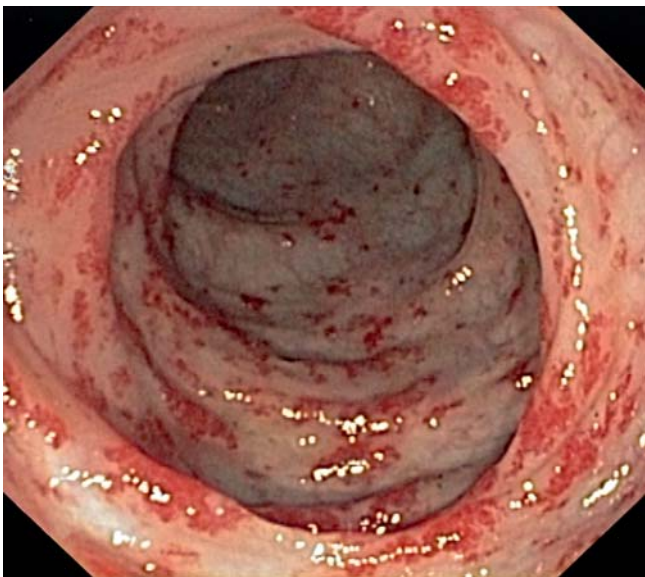


Abb. 2 Chronische Strahlenproktitis.

Bei der Strahlenproktitis zeigt sich eine blasse, sklerosierte Schleimhaut mit Teleangiektasien (Abb. 2).

Besteht der Verdacht auf eine Proktitis ulcerosa, kann mittels einer Rektoskopie oder besser mittels einer flexiblen Sigmoidoskopie eine Aussage über die Ausdehnung in oraler Richtung gemacht werden.

Eine Biopsie der Schleimhaut soll gewonnen werden (Ausnahme: Strahlenproktitis, s. u.). Bei Verdacht auf eine infektiöse Proktitis muss eine entsprechende mikrobiologische und/oder serologische Probengewinnung erfolgen.

Einzelne Krankheitsbilder

Proktitis ulcerosa

Die Proktitis ulcerosa ist die Minimalvariante der Colitis ulcerosa. In der Proktoskopie fällt eine ulzeröse, gerötete Schleimhaut auf. Mukosablutungen gibt es häufig. Die endgültige Diagnose wird mittels Biopsie gestellt. Differenzialdiagnostisch muss auch an eine Clostridium-difficile-Infektion und eine CMV-Superinfektion gedacht werden. Die Höhenausdehnung muss mittels Rektoskopie oder flexibler Sigmoidoskopie bestimmt werden. 5-ASA-

Präparate oder topische Steroide (Budesonid) sind Therapeutika der ersten Wahl. Eine Kombination beider Präparate kann sinnvoll sein. Nach der Höhenausdehnung richtet sich die Auswahl der Applikationsart (Zäpfchen, Klysmen, Schäume). Bei Ausdehnung weit nach oral hin kann die Therapie um ein orales 5-ASA-Präparat als Retardgranulat ergänzt werden [1].

Proktitis bei M. Crohn

Der M. Crohn spart das rektale Segment bei Crohn-Kolitis meist aus. Besteht eine Crohn-Proktitis, so geht diese meist mit einem Analfistelleiden einher. Die Therapie sollte hier immer interdisziplinär (Koloproktologe/Gastroenterologe) durch entsprechende CED-Experten erfolgen. Es muss eine optimale immunsuppressive Therapie eingeleitet werden, Abszesse müssen eröffnet werden und Fisteln müssen mittels Setondrainagen versorgt werden. Im entzündungsfreien Intervall kann eine chirurgische Fistelsanierung vorgenommen werden [2].

Infektiöse Proktitis

Die bekannten Durchfall-Erreger (v.a. Rota-, Adeno-, Noroviren, Salmonellen, Shigellen, Yersinien, Campylobacter, Vibrio cholerae) rufen meist eine generalisierte Enteritis hervor und gehen nur selten mit einer isolierten Proktitis einher. Auf die venerischen Keime wird weiter unten eingegangen. Hier sollen einige spezielle Keime eine besondere Erwähnung erhalten.

Die **Zytomegalievirusinfektion** kann den gesamten Magen-Darmtrakt befallen, besonders bei Immunsuppression und bei bekannter Colitis ulcerosa muss sie als Superinfektion diagnostisch in Erwägung gezogen werden. Der Nachweis gelingt immunhistochemisch, histologisch (Eulenaugenzellen) und serologisch [3].

Clostridium-difficile-Infektionen (CDI) sind meist antibiotika-assoziiert. CDI können das Rektum aussparen (30%), können aber auch eine isolierte Proktitis auslösen oder eine Proktitis ulcerosa superinfizieren. Man findet die typischen pseudomembranösen Veränderungen. Diagnostisch erfolgt der Nachweis des Clostridientoxins im Stuhl. Die antibiotische Therapie über 10–14 Tage erfolgt mit Metronidazol (3×400 mg/d p.o.) oder Vancomycin (4×125 mg/d p.o.) [1].

Venerische Proktitis

Sexuell übertragbare Infektionen können sich primär als Proktitis manifestieren [2]. Hier ist, wie bereits erwähnt, die entsprechende Anamnese wegweisend. Auch an die Sexualpartner-Therapie ist zu denken, um einen Ping-Pong-Effekt mit wiederholten Infektionen zu vermeiden. Mögliche Erreger sind in der Tab. 2 dargestellt.

Tab. 2 Venerische Erreger bei Proktitis.

– Neisseria gonorrhoeae
– Chlamydia trachomatis
– Treponema pallidum
– Herpes-simplex-Virus Typ II

Die **rektale Gonorrhoe**, verursacht durch *Neisseria gonorrhoeae*, kann asymptomatisch verlaufen. Die asymptomatischen Infektionen stellen das typische Infektionsreservoir gerade bei homosexuellen Männern (MSM) dar. Die symptomatischen Infektionen äußern sich durch Schmerzen, Tenesmen und Ausfluss. Der Nachweis der Erreger erfolgt mittels mikrobiologischer Kultur oder, im Rektum sensitiver, mittels Nukleinsäure-Amplifikationstests (NAT). Gleichzeitig sollte auch immer nach Chlamydien gesucht

werden, da eine Co-Infektion möglich ist. Therapie der Wahl ist heute Ceftriaxon 1 g i. m./i. v., alternativ Cefixim 800 mg p. o., immer kombiniert mit Azithromycin 1,5 g p. o. als Einmaldosis [4]. Die Kombination ist notwendig, wegen einer zunehmenden Resistenzentwicklung der Gonokokken und zur Behandlung einer möglicherweise bestehenden Co-Infektion mit Chlamydien. Alle Sexualpartner der letzten 60 Tage sollten informiert und untersucht werden. Eine Therapiekontrolle wird 14 Tage nach Therapie mittels Kultur und NAT empfohlen. Besonders bei Symptompersistenz muss an eine Keimresistenz gedacht werden.

Die **rektale Chlamydien-Infektion** äußert sich ähnlich der rektalen Gonorrhoe. Die Diagnose erfolgt mittels NAT. Bei isolierter Chlamydieninfektion erfolgt die Therapie mit Doxycyclin 100 mg p. o., 2 × täglich über 7 Tage oder Azithromycin 1,5 g p. o. als Einmaldosis [2, 4].

Die **Syphilis/Lues** kann sich im Stadium I als Proktitis mit Ulcus durum manifestieren. Der Erreger kann aus dem Reizsekret mittels Dunkelfeldmikroskopie nachgewiesen werden. Ein PCR-Nachweis ist ebenfalls möglich. Serologisch erfolgt der TPHA-Test. Die Therapie im Stadium I ist die i. m. Gabe von 2,4 Mio. I. E. Benzathinpenicillin [4].

Die **HSV-Proktitis**, meist hervorgerufen durch eine Primärinfektion mit Herpes-simplex-Virus Typ II, geht mit schweren Schmerzzuständen einher. Proktoskopisch finden sich typische Bläschen und Ulzerationen. Die Diagnose erfolgt mittels PCR. Die Infektion heilt meist nach 1–3 Wochen ab. Fulminante Verläufe gibt es v. a. unter Immunsuppression. Standardtherapeutikum ist Aciclovir [1].

Besteht bei einem Patienten eine sexuell übertragbare Infektion, so muss bei ihm und seinen Sexualpartnern immer nach weiteren sexuell übertragbaren Infektionen gesucht werden (HIV, Syphilis, Gonorrhoe, Chlamydien), denn Co-Infektionen sind häufig.

Strahlenproktitis

Bestrahlungen der Beckenregion (z. B. bei Zervixkarzinom, Prostatakarzinom oder Analkarzinom) können eine sogenannte Strahlenproktitis zur Folge haben. Das akute Stadium (bei 10–60% der Patienten) tritt als direkte Folge der Radiotherapie in den ersten drei Monaten nach der Bestrahlung auf. Diese Form hat einen hohen Anteil an Spontanremissionen. Das chronische Stadium (bei 5–20% der Patienten) tritt erst später in Erscheinung (nach 6–24 Monaten), kann sich aber auch erst viele Jahre später (bis zu 30 Jahre später) manifestieren. Hierbei handelt es sich nicht um eine eigentliche Entzündungsreaktion, sondern um eine Fibrosierung mit Gefäßschädigung und reaktiver Angiogenese. Daher sind 5-ASA-Präparate hier wenig erfolgreich. Die resultierenden Teleangiektasien und Ulzerationen können zu hartnäckigen Blutabgängen führen. Die Rigidität der Rektumwand führt zu einer mangelnden Füllungskapazität und daraus resultierender Urge-Symptomatik. Auch Stenosen und/oder Fisteln können Spätfolgen sein. Die Symptome der Strahlenproktitis sind in der **Tab. 3** aufgeführt.

Tab. 3 Symptome der Strahlenproktitis.

– Blutungen
– Schleimabsonderungen
– Schmerzen
– Tenesmen
– häufiger Stuhlgang
– imperativer Stuhldrang (Urge-Symptomatik)
– Durchfall
– Inkontinenz

Keine Biopsien bei Strahlenproktitis

Die Strahlenproktitis ist die Proktitis-Form, bei der nur sehr zurückhaltend biopsiert werden sollte, weil selbst kleinste Biopsien in der bestrahlten Rektumwand oft schlecht verheilen und häufig ein therapierefraktäres Ulkus zur Folge haben. Die Biopsie sollte nur bei begründetem Verdacht auf ein Tumorrezidiv erfolgen.

Die Urge-Symptomatik kann mittels ballaststoffarmer Kost und Loperamid gelindert werden. Gegebenenfalls sind Kolonirrigationen hilfreich. Formalin-Einläufe und Applikationen konnten rektale Blutungen bei Strahlenproktitis gut stoppen. Diese Behandlungen sind aber heute wegen der Kanzerogenität des Formalins obsolet. Als Alternative wenden wir (off-label-use!) topische Applikationen von Poliresulen 36%ige Lösung an. Hierbei wird ein getränkter Tupfer via Proktoskop auf die betroffene Rektummukosa gedrückt. Wiederholungen erfolgen im Bedarfsfall. Endoskopisch können APC-, Infrarot- oder Radiofrequenzapplikationen zum Einsatz kommen. Ultima ratio sind chirurgische Verfahren, wie Resektionen oder Stomaanlagen [5].

Seltene Ursachen

Mechanisch-irritative Proktitis

Eine mechanisch-irritative Proktitis ist z. B. die sogenannte **Post-PPH-Proktitis**. Sie kann nach Stapler-Hämorrhoidopexie („Longo-Operation“ mit dem PPH-Stapler), aber auch nach sämtlichen anderen Operationen auftreten, bei denen ein Klammernahtgerät zur Anwendung kommt (STARR-Verfahren, transanale rektale Anastomosen). Man tastet in diesen Fällen oft spitze Klammerenden entlang der Klammernahtreihe. Die Therapie der Wahl ist die Entfernung solch irriterender Klammerchen in Kurznarkose [6].

Mechanisch-irritative Proktitiden entstehen auch bei analen Manipulationen in sexueller Absicht oder bei wiederholten Selbstapplikationen von Einläufen aller Art. Es existieren Kasuistiken für diverse Substanzen, welche nach rektaler Applikation eine Proktitis verursachen (Desinfektionsmittel, Seifen, Alkohol, heißes Wasser, Kaffee, Eigenurin). Hier hilft nur detektivisches Nachfragen, um auf die richtige Fährte zu gelangen [7].

Medikamentös bedingte Proktitis

Ein Zäpfchenabusus diverser Medikamente (z. B. Migränezüpfchen, Kopfschmerzzüpfchen) kann Ulzera und Entzündungen hervorrufen. Die Therapie der Wahl ist selbstverständlich zuallererst das Unterlassen solcher Zäpfchenapplikationen. Schmerztherapeutische und verhaltenstherapeutische Maßnahmen sind bei einem solchen Abusus notwendig. Gegebenenfalls müssen chirurgische Sanierungen von persistierenden Ulzerationen erfolgen [8].

Diversionsproktitis

Besteht eine Stuhldiversion durch ein vorgeschaltetes Stoma, so kann in dem ausgeschalteten Segment eine Diversionsproktitis oder auch eine Diversionskolitis entstehen. Die Ursache ist wahrscheinlich der fehlende Kontakt zu normalen Stuhlbestandteilen. Solche Entzündungen sind meist asymptomatisch und werden oft vor einem geplanten Stomaverschluss als Zufallsbefund festgestellt. Eine solche Inflammation stellt kein Hindernis für den Stomaverschluss dar, die Entzündung bildet sich nach Wiederherstellung der Darmpassage sogar zurück [7, 8].

Interessenkonflikt



Die Autoren geben an, dass kein Interessenkonflikt besteht.

Abstract

Proctitis – Diagnostics and Therapy



Proctitis, the inflammation of the rectum, is a common disease pattern in proctology. Symptoms are rather nonspecific. Therefore a thoroughgoing anamnesis and a soundly examination are necessary to find the cause of the inflammation in order to initiate a specific therapy. Common causes of proctitis are ulcerative colitis/proctitis, infectious proctitis and particularly sexual transmitted infections, radiation proctitis and mechanically irritative substances.

Literatur

- 1 *Escher M, Herrlinger K, Stange EF.* Proctitis aus gastroenterologischer Sicht. *Coloproctology* 2010; 32: 267–272
- 2 *Vavrika SR, Biedermann L, Rogler G.* Differentialdiagnose der entzündlichen Enddarmkrankungen. *Gastroenterologie* 2015; 10: 174–184
- 3 *Sidi S, Graham JH, Razvi SA.* Cytomegalovirus infection of the colon associated with ulcerative colitis. *Arch Surg* 1979; 114: 857–859
- 4 *Wagenlehner F, Brockmeyer N, Discher T et al.* Klinik, Diagnostik und Therapie sexuell übertragbarer Infektionen. *Dtsch Arztebl* 2016; 113: 11–22
- 5 *Petersen S, Jongen J, Petersen C et al.* Radiation-induced sequelae affecting the continence organ: Incidence, pathogenesis and treatment. *Dis Colon Rectum* 2007; 50: 1466–1474
- 6 *Jongen J, Bock JU, Peleikis HG et al.* Complications and reoperations in stapled anopexy: learning by doing. *Int J Colorectal Dis* 2006; 21: 166–171
- 7 *Thorsen AJ.* Noninfectious colitides: collagen colitis, lymphocytic colitis, diversion colitis and chemically induced colitis. *Clin Colon Rectal Surg* 2007; 20: 47–57
- 8 *Jongen J, Peleikis HG, Eberstein A.* Proctitis aus Sicht der Proktologie. *Coloproctology* 2010; 32: 273–278