

Proktologische Wundbehandlung

Treatment of Wounds in Proctology

Autor

M. Stoll

Institut

End- und Dickdarmzentrum Hannover

Bibliografie

DOI <http://dx.doi.org/10.1055/s-0042-102265>
 Online-Publikation: 29.3.2016
 Akt Dermatol 2016; 42: 198–202
 © Georg Thieme Verlag KG
 Stuttgart · New York
 ISSN 0340-2541

Korrespondenzadresse

Dr. med. Michael Stoll
 End- und Dickdarmzentrum
 Hannover
 Hildesheimer Str. 6
 30169 Hannover
 info@edh.de

Zusammenfassung

Die chirurgische Proktologie erfordert mehr als andere operative Disziplinen die Beschäftigung mit der Wunde, da die offene Wundbehandlung mit sekundärer Heilung den Regelfall darstellt. Spezielle lokale Faktoren wie eine gute Durchblutung, eine unabwendbare Stuhlkontamination, eine intertriginöse Lokalisation, eine hohe Schmerzsensibilität und ein kontinuierlicher Funktionsanspruch verlangen ein gegenüber anderen Fachgebieten differentes Therapieregime der Wundbehandlung. Dennoch gibt es zu dieser

Thematik keinerlei wissenschaftliche Evidenz. Die Erfahrung lehrt jedoch, dass in der speziellen proktologischen Situation neben den hier immer noch gültigen, tradierten, einfachen Basismaßnahmen der Wundbehandlung in Form von Spülung und Sekretableitung die adäquate chirurgische Versorgung mit Art und Form der Wundsetzung über Verlauf und Qualität der Ausheilung entscheiden, dagegen adjuvante, lokaltherapeutische Maßnahmen wenig Bedeutung, Bakteriologie und Antibiotika im Regelfall sogar keinerlei Berechtigung haben.

Einleitung

Die chirurgische Proktologie erfordert mehr als andere operative Disziplinen die Beschäftigung mit der Wunde, da die offene Wundbehandlung mit sekundärer Heilung den Regelfall darstellt [1]. Trotz der medizinisch und ökonomisch höchst bedeutsamen Thematik – Wundheilungszeiten über Wochen und Monate sind die Regel – liegen zur Frage der Behandlung der proktologischen, immer als kontaminiert septisch zu klassifizierenden Wunden keinerlei spezielle klinische Studien vor [2]. Das wissenschaftliche, hier allerdings deutlich zunehmende Engagement zur Frage der Therapie anderer sekundär heilender Wunden wie z.B. beim diabetischen Fußsyndrom, dem Ulcus cruris und bei Dekubitalulzera sowie nicht geplanter, komplikativer, sekundärer Wundheilung hat letztlich zu einer Professionalisierung mit Entstehung eines deutschen Wundnetzes sowie Bildung interdisziplinärer Teams für das Wundmanagement mit auch entsprechender Weiterbildungsmöglichkeit geführt. Auch ist ein industrielles Interesse zum lukrativen, ökonomisch bedeutsamen Thema „Wundversorgung“ (Antiseptika, Salben, Wundauflagen, Hydrogel- und Hydrokolloid-Verbände, Biochirurgie, Vakuum-Therapie, hyperbare Sauerstofftherapie etc.) unverkennbar [3].

Dennoch ergibt sich anlässlich einer aktuellen Literatur-Recherche unverändert das Bild einer – wenn überhaupt – nur randlichen Abhandlung der postoperativen Wundbehandlung in wenigen, dann chirurgisch organisierten Standard-Lehrbüchern der Proktologie [4,5] und den aktuell geltenden Leitlinien [2,6–8]. Praktikable Hinweise finden sich aber in der Veröffentlichung „Leitfaden und Empfehlungen für die Hygiene in der Koloproktologie – Teil 2“ [9], erstellt auf Initiative des Berufsverbandes der Koloproktologen Deutschlands mit geplanter Aktualisierung 2016.

Abseits der klinischen Realität beschäftigen sich einzelne Studien mit dem Verfahren der Vakuum-Versiegelung zur Verkürzung der Heilungszeit beim Pilonidalsinus [10]. Eine Studie mit acht Patienten aus Polen stellt die Anwendung der Vakuum-Therapie bei komplexen Analfisteln in einem minimal-invasiven Ansatz dar [11]. Eine russische Untersuchung mit 215 proktologisch operierten Patienten, veröffentlicht 1998, propagiert eine beschleunigte Wundheilung durch initiale Bestrahlung mit UV-Licht, im Weiteren mit niederfrequentem Laser [12].

Bei fehlender wissenschaftlicher Evidenz kann daher nur eine auf Grundlage alltäglicher, langjähriger Erfahrung beruhende, praktikable Vor-

gehensweise zur postoperativen Behandlung der sekundär heilenden, proktologischen Wunde dargestellt werden.

Anatomisch-funktionelle Besonderheiten

Aus der speziellen Lokalisation proktologischer Wunden resultieren einige Besonderheiten mit therapeutischer Konsequenz.

Sensibilität: Die hervorragende Ausstattung des Anoderms mit Schmerzrezeptoren macht nach operativer Wundsetzung regelhaft eine initial standardisierte Analgetika-Therapie erforderlich, um nicht über reflektorische Funktionsstörungen (Harnblasen- und Stuhlentleerung) die Heilung zu kompromittieren und weitere Komplikationen zu riskieren (Nahtinsuffizienz, Ausriss nach Rekonstruktionen).

Überfeuchtung: Im Unterschied zu sekundär heilenden Wunden anderer Fachgebiete gibt es insbesondere bei den analnahen Wunden keine Evidenz für eine feuchte Wundbehandlung. Aufgrund der intertriginösen Lokalisation proktologischer Wunden und oft hoher Sekretionsleistung ist insbesondere bei langer Heilungszeit dagegen sogar einer Überfeuchtungsdermatitis entgegenzuwirken, indem die Wundumgebung frühzeitig bei Bedarf durch abdeckende Lokaltheraeutika (z.B. weiche Zinkpaste) geschützt und der mehrfach tägliche Verbandwechsel an die Menge des Wundsekretes angepasst wird (● Abb. 1).

Verschmutzung: Die unumgängliche, kontinuierliche Kontamination der proktologischen Wunden über das Anorektum rechtfertigt den in der Regel geplanten, sekundären Heilungsansatz mit offener Wundbehandlung. Eine Antibiotika-Therapie ist bei adäquater, chirurgischer Behandlung allein aus Gründen der Wundsituation dann nicht indiziert, bakteriologische Untersuchungen sind entbehrlich.

Funktionalität: Für eine ungestörte, postoperative Funktion nach Wundsetzung in und am Analkanal ist eine elastische, möglichst wenig deformierende Ausheilung Voraussetzung. Hierfür ist neben der operativen Formgebung der Wunde und selbstverständlicher Berücksichtigung der Sphinktersituation auch die regelmäßige digitale, leicht dehnende Wundkontrolle sowie eine adaptierte Stuhlregulation mit dem Ziel einer geformten Konsistenz bedeutsam (● Abb. 2).

Allgemeines zur Wundbehandlung in der Proktologie

Die Heilungszeit der proktochirurgisch überwiegend offen belassenen Operationswunden nimmt den Patienten und den Behandler je nach Wundausdehnung viele Wochen bis Monate in Anspruch. Über diesen Tatbestand ist der Patient mit Indikationsstellung vor Terminierung des Eingriffs aufzuklären (● Abb. 3).

Trotz dieser langen Heilungszeiten trifft die ansonsten übliche Definition zur Abgrenzung akuter von chronischen Wunden die proktologisch besondere Situation nicht sinnvoll, da anders als bei den von der Definition üblicherweise berücksichtigten Entitäten (diabetisches Fußsyndrom, Ulcus cruris, Dekubitus und sekundäre Wundkomplikationen) in der Regel keine ursächliche Mangel durchblutung vorliegt, sodass eine Heilung auch ausgehnter, offen belassener Wunden trotz unabwendbar stetiger Stuhlkontamination hier möglich ist und eine Heilungszeit über 12 Wochen hinaus nicht automatisch eine Komplikation anzeigt. Ohne wissenschaftliche Evidenz hat sich folgendes, auch in den Empfehlungen des Berufsverbandes der Koloproktologen Deutschlands dargestellte Vorgehen [9] zur Versorgung der prok-

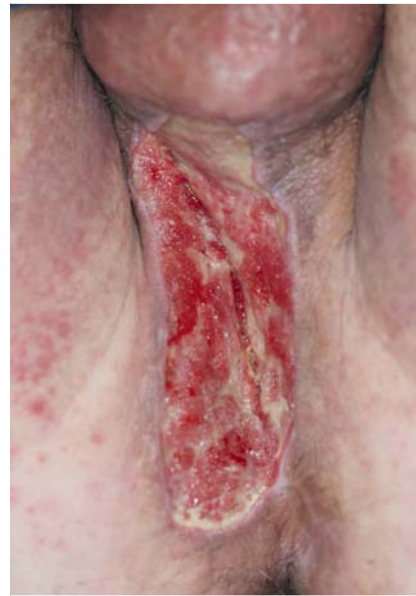

Abb. 1 Überfeuchtungsdermatitis nach Exzision einer Akne inversa und unzureichender Wundbehandlung.

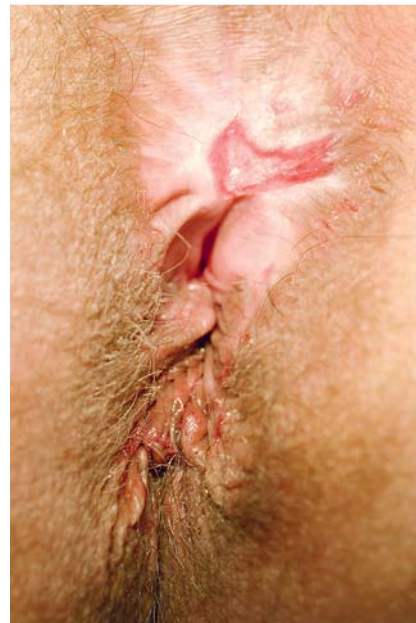

Abb. 2 Schlüssellochdefekt infolge deformierender Wundheilung mit Elastizitätsverlust.

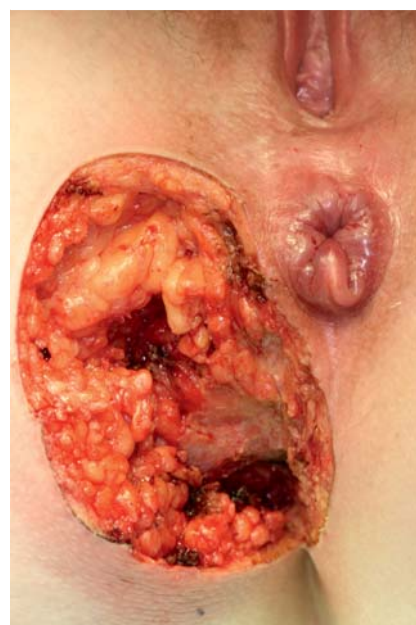


Abb. 3 Suffiziente Freilegung eines tiefen, ischiorektal-pelvikalen Abszesses unter Respektierung funktioneller Strukturen.

tologischen Wunde mit dem Ziel der sekundären Wundheilung nach exzidierender Operation in der täglichen Praxis bewährt: Das Ausduschen der offenen Wundflächen mit Leitungswasser, anfangs mehrfach täglich, zur Säuberung und Keimreduktion ist das Verfahren der Wahl und Sitzbädern vorzuziehen, da hierdurch die Haut eher aufgeweicht und empfindlicher wird. Sämtliche Zusätze mit Kamille, Tannolact oder Betaisodona können zur Hautreizung bis zum Ekzem führen, lokal angewandte Antiseptika die ortsansässige Keimflora störend verändern und sollten daher nicht routinemäßig zur Anwendung kommen.

Regelmäßiges digitales Austasten der Wunden ist zur Prophylaxe von Sekretverhaltungen und Entwicklung oberflächlicher Verklebungen sinnvoll [2]. Die anfangs mehrmals täglich zu wechselnden, Sekret aufsaugenden Gaze-Kompressen sollen die Wunde locker ausfüllen, komprimierende Tamponaden sind entbehrlich. Sterile Produkte sind schon aus wirtschaftlichen Gründen nicht erforderlich, da die offenen proktologischen Wunden immer kontaminiert, niemals steril sind. Bei hoher Sekretionsleistung der Wunde, Neigung zur Diarrhoe oder intertriginöser Wundlokalisation ist die Wundumgebung sinnvollerweise durch dünnes Auftragen von z. B. weicher Zinkpaste vor Überfeuchtung zu schützen. Die hohe Frequenz der notwendigen Verbandwechsel, die Abhängigkeit vom Zeitpunkt der Stuhlentleerung und die lange Heilungszeit der Wunden erfordern – wenn immer möglich – die eigenständige Versorgung durch den Patienten selbst, der hierzu geschult und in der Ausführung ärztlich kontrolliert werden muss.

Neben einer anfangs standardisierten Analgesie – möglichst unter Verzicht auf obstipierend wirkende Opiate – ist eine Stuhlregulation mit dem Ziel einer geformten Stuhlkonsistenz anzustreben. Cave Laxantien.

Die proktologisch dominierende, offene Wundsituation bietet im Gegensatz zu den rekonstruierenden Verfahren trotz der langen Heilungszeiten den Vorteil der Risikominimierung hinsichtlich einer infektbedingten Wundheilungsstörung oder einer mechanisch induzierten Deshiszenz. Diesbezügliche Vor- und Nachteile der offenen und geschlossenen Operationsverfahren müssen in die Therapie-Entscheidung einfließen und im Rahmen des Aufklärungsgesprächs dem Patienten erklärt werden. Rekonstruierende Verfahren können einerseits bei unkompliziertem Verlauf den Vorteil einer kürzeren Heilungszeit bieten und sind andererseits unter Inkaufnahme des erhöhten Wundheilungsrisikos situationsabhängig notwendig zum Erhalt von Sphinktersubstanz oder sensiblen Anoderms.

Neben den beschriebenen Basismaßnahmen zur Behandlung der proktologischen Wunden ist aber initial die adäquate chirurgische Versorgung hinsichtlich Art und Form der Wundsetzung im Rahmen des operativen Eingriffs von entscheidender Bedeutung für einen günstigen Heilungsverlauf, der sich dann selbst bei großen Wunden (Akne inversa) und Lokalisation am Analrand (Abszess) mit erstaunlich gutem funktionellen Ausheilungsergebnis und Wiederherstellung der Oberflächenkontinuität im Sinne eines *Remodellings* erreichen lässt (► **Abb. 4**).

Unter diesem Aspekt sollen nun die wichtigsten proktochirurgischen Krankheitsbilder mit ihren speziellen Anforderungen dargestellt werden. Hierbei ist eine Unterscheidung zwischen exzidierenden und rekonstruierenden Operationsverfahren und eine differenzierte Betrachtung von Wunden der perianalen Haut mit ihren Anhangsgebilden gegenüber Wunden mit Bezug zum mit Anoderm ausgekleideten Analkanal sinnvoll.

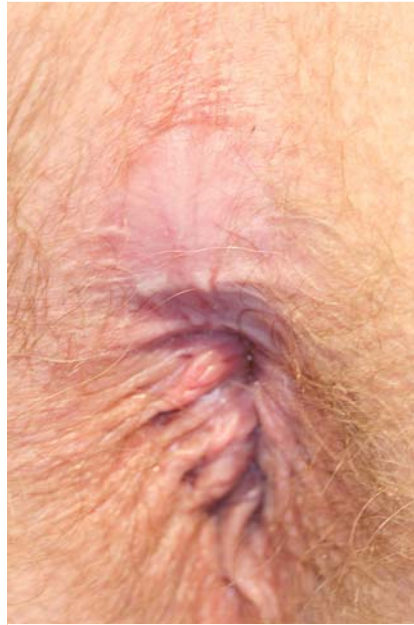

Abb. 4 Angestrebtes Remodelling mit Wiederherstellung der Oberflächenkontur nach ungestörter Sekundärheilung.

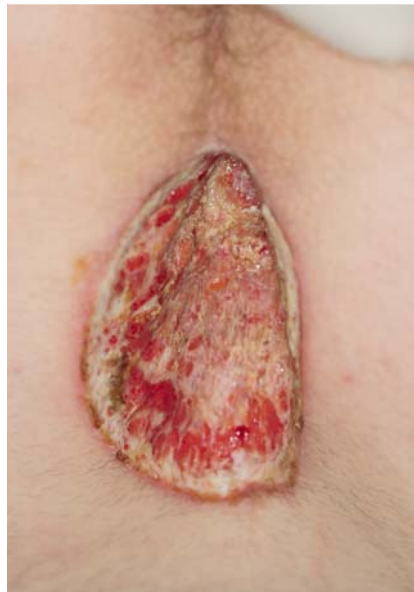

Abb. 5 Schichtgerechte Exzision eines Sinus pilonidalis unter Vermeidung von unterminierenden Wundrändern und Respektierung der Präsakralfaszie.

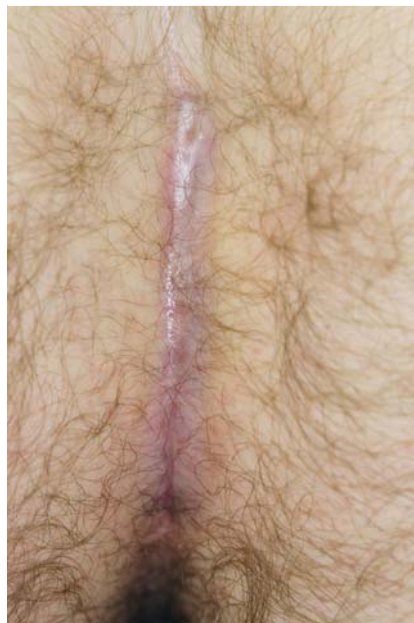

Abb. 6 Ausheilungsergebnis nach offener Exzision eines Pilonidal-sinus.

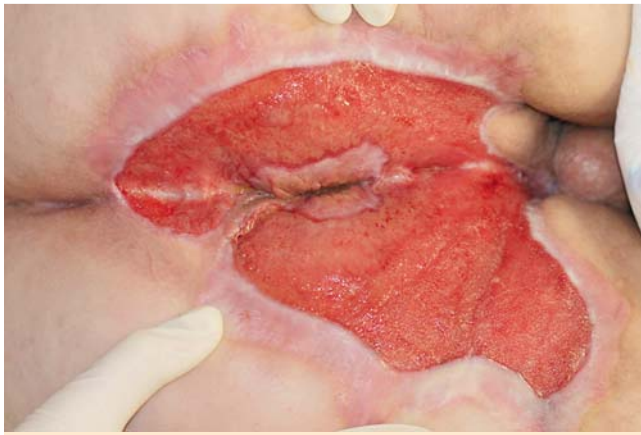


Abb. 7 Heilungsverlauf nach radikaler Exzision einer ausgedehnten Akne inversa (bemerkenswert die typische Aussparung des Anoderms) mit sauberer Granulation und Wiederherstellung der Oberflächenkontur.

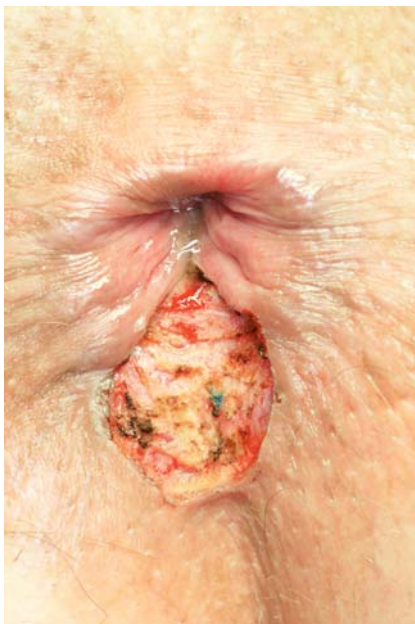

Abb. 8 Ausreichend über die Sphinkterkante hinaus dimensionierte Drainagewunde.

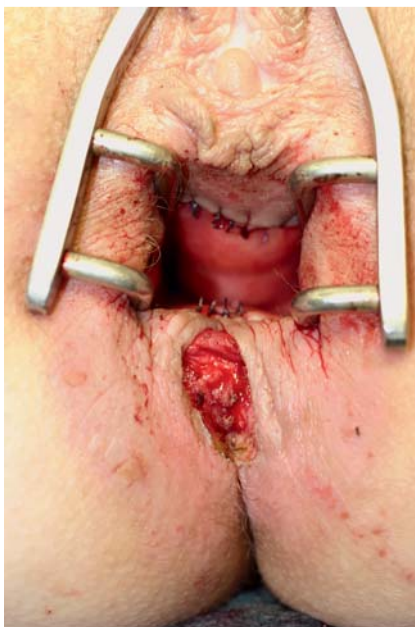

Abb. 9 Drainagesicherung einer zirkulären Rekonstruktion des Analkanals durch Anoderm-Verschiebelappenplastik.

Perianal lokalisierte Wunden

Die beiden bedeutendsten perianal lokalisierten, proktochirurgischen Krankheitsbilder, die einer offenen Wundbehandlung zugeführt werden, sind der Sinus pilonidalis und die Akne inversa. Die Exzision mit offener Wundbehandlung ist für beide Erkrankungen das Standard-Verfahren.

Bei der Sinus-Exzision ist chirurgisch streng auf die Vermeidung unterminierender Wundränder zu achten sowie die Präsakralfaszie zu respektieren (Abb. 5). Durch digitale postoperative Wundheilungskontrollen sollen oberflächliche Wundverklebungen verhindert oder aufgelöst werden. Ein positiver Effekt der postoperativen Haarentfernung ist durch Studien nicht belegt. Ein Heilungsstillstand bei primär günstig geforderter Wunde sollte zu einer Intensivierung der Wundbehandlung durch den Patienten führen und ist nur ausnahmsweise operativ revisionspflichtig. In aller Regel lässt sich durch dieses Vorgehen ein günstiges, auch kosmetisch befriedigendes Ausheilungsergebnis erreichen (Abb. 6).

Die Versorgung mittels Vakuum-Versiegelung mit dem Ziel einer beschleunigten Wundverkleinerung ist kostenintensiv und daher nur ausgewählten Fällen vorbehalten. Bei allen geschlossenen Verfahren mit Wundverschluss stellt die Wundinfektion die wichtigste Komplikation und einen Rezidiv-Risikofaktor dar. Überwiegend werden in diesen Fällen daher ohne wissenschaftliche Evidenz Antibiotika eingesetzt [7].

Bei der Akne inversa kann die flächige Exzision großer Hautflächen, bevorzugt in den intertriginösen Regionen, erforderlich werden. Die Heilung der bei schichtgerechter, radikaler Exzision flachen Wunden kann je nach Ausdehnung auch drei Monate in Anspruch nehmen. Dem Risiko einer Überfeuchtungsdematitis der Wundumgebung ist durch Feuchtigkeit-abweisende Lokaltherapeutika zu begegnen (Abb. 7). Eine Defektdeckung mittels Spalthaut-Transplantation erscheint nur bei drohenden Narbenstrikturen mit daraus resultierenden Bewegungseinschränkungen sinnvoll, von einem primären Wundverschluss ist aus Gründen der Rezidivhäufigkeit abzuraten [8].

Anal lokalisierte Wunden

Bei allen den Analkanal betreffenden Wunden ist chirurgisch sicherzustellen, dass eine suffiziente Sekretableitung nach außen gewährleistet ist. Hierzu ist eine ausreichend dimensionierte, möglichst glattrandige, im Idealfall tropfenförmige, nicht unterminierte Drainagewunde zu formen (Abb. 8). Im Falle einer vorzeitigen Abheilung des äußeren Wundanteiles mit narbiger Abriegelung droht ein intraanaler Heilungsstillstand mit dann gelegentlich operativem Korrekturbedarf. Diese Regel gilt bei den Hämorrhoiden-Operationen sowohl für die offenen, mindestens aber genauso wichtig für die Anoderm erhaltenden, geschlossenen Verfahren mit Verschiebelappenplastiken, da jeglicher Sekretstau unter dem Anodermappen eine Heilung verhindern würde (Abb. 9).

Periproktitische Abszesse erfordern eine ausreichend große Entdeckung durch nicht unterminierte Exzision (nicht Inzision!) zur Gewährleistung einer suffizienten Nachbehandlung der offenen Wunde (Abb. 10). Im Falle des intraoperativen Nachweises einer höher transsphinkteren, nicht einzeitig zu sanierenden Analfistel ist primär eine Faden- oder Vesselloop-Drainage zu platzieren, um nach stabilisierender Ausheilung der äußeren Wunde und Abklingen des Infektes eine dann risikominimierte, rekonstruierende Fistel-Sanierung anzustreben (Abb. 11).

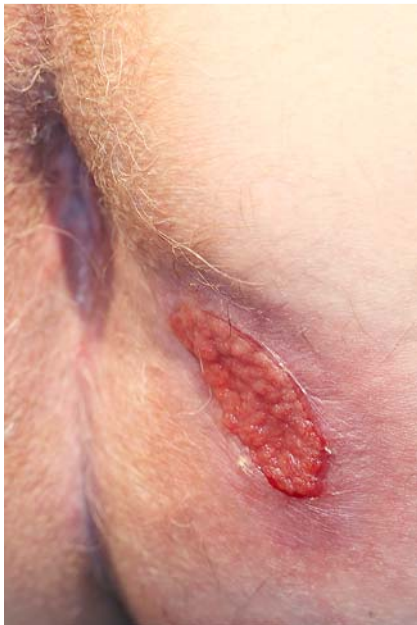

Abb. 10 Saubere Granulationen nach ovalärer Abszessfreilegung.

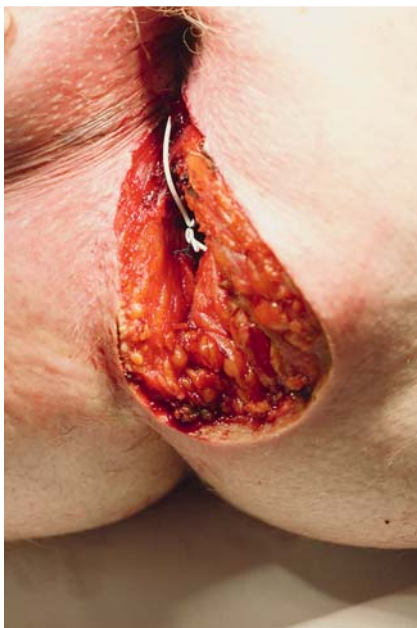

Abb. 11 Postoperative Wundsituation nach Freilegung eines großen periproktitischen Abszesses mit Vessel-loop-Drainage der transsphinktären Quelfistel.

Nach rekonstruktiven Eingriffen ist im Falle von Wunddehissenzen (Sphinkterrekonstruktion) oder Anoderm-Ausrissen (geschlossene Hämorrhoiden-Operation) meist ein zunächst abwartendes Verhalten mit symptomatisch antiphlogistischer Therapie zu rechtfertigen. Lediglich abszedierende Komplikationen erfordern eine frühe Wundrevision. Ansonsten sollen korrigierende Nachoperationen möglichst erst nach weitgehender Abheilung und Rückgang der Inflammation erfolgen.

Interessenkonflikt



Der Autor gibt an, dass kein Interessenkonflikt besteht.

Abstract

Treatment of Wounds in Proctology



Proctology, more than any other discipline requires to focus on the wound, because the open treatment of wounds with secondary healing represents the norm. In comparison to other fields, special local factors, like a good blood circulation, an inevitable stool contamination, an intertriginous localization, a high pain sensitivity, and a continuous functionality demand a different therapy regimen for the treatment of wounds. Nevertheless, there is no scientific evidence on this topic. Yet, experience suggests that beside the still effective, traditional, basic measures in form of rinse and secretion derivation, the adequate surgical treatment, including the way and form of the debridement, determines the healing process and quality in the special proctological situation. Hence, adjuvant and local therapeutic measures are only of little importance (as regular treatment), whereas bacteriology and antibiotics have no warranted effect at all.

Literatur

- 1 Stoll M. Besonderheiten der proktologischen Wunde und deren Versorgung. *Coloproctology* 2009; 31: 403–408
- 2 Ommer A, Herold A, Berg E et al. S3-Leitlinie: Analabszess. *Coloproctology* 2011; 33: 388
- 3 Martin C, Low W, Amin M et al. Current trends in the development of wound dressings, biomaterials and devices. *Pharm Pat Anal* 2013; 2: 341–359
- 4 Winkler R, Otto P, Schiedeck T. *Proktologie. Ein Leitfaden für die Praxis.* 2. Aufl. Stuttgart: Thieme; 2011: 70–72
- 5 Gligorijevic S, Buchmann P. Anästhesie, Vorbereitung und Nachbehandlung. In: Buchmann P, Hrsg. *Lehrbuch der Proktologie.* Bern: Huber; 2002: 259–260
- 6 Ommer A, Herold A, Berg E et al. S3-Leitlinie: Kryptoglanduläre Analfisteln. *Coloproctology* 2011; 33: 315
- 7 Ommer A, Berg E, Breitkopf C et al. S3-Leitlinie: Sinus pilonidalis. *Coloproctology* 2014; 36: 310
- 8 Zouboulis CC, Bechara FG, Fritz K et al. S1-Leitlinie zur Therapie der Hidradenitis suppurativa/Akne inversa. *JDDG* 2012; 10(Suppl. 05): 1–31
- 9 Tabori E, Strittmatter B, Furtwängler A et al. Leitfaden und Empfehlungen für die Hygiene in der Koloproktologie – Teil 2. *Coloproctology* 2010; 32: 362
- 10 Biter LU, Beck GMN, Mannaerts GH et al. The use of negative-pressure wound therapy in pilonidal sinus disease: a randomized controlled trial comparing negative-pressure wound therapy versus standard open wound care after surgical excision. *Dis Colon Rectum* 2014; 57: 1406–1411
- 11 Banasiewicz T, Hermann J, Krokowicz I. “Sandwich technique” with bridging, a modification of negative pressure wound therapy for anal fistulas. *Tech Coloproctol* 2015; 19: 173–175
- 12 Protsenko V, Muradov B, Maksimova L et al. The treatment of wounds of the anal canal and perineum. *Khirurgiia* 1998; 8: 20–22