



Deformidade de Madelung – Resultado estético e funcional do tratamento cirúrgico com osteotomia em cúpula do rádio distal e secção do ligamento de Vickers*

Madelung Deformity – Esthetic and Functional Outcomes from the Surgical Treatment with Distal Radial Dome Osteotomy and Vickers Ligament Section

Marcos Carvalho¹  Pedro Sá Cardoso¹ Cristina Alves¹ Inês Balacó¹ Tah Pu Ling¹ Gabriel Matos¹

¹ Serviço de Ortopedia Pediátrica, Hospital Pediátrico, Centro Hospitalar e Universitário de Coimbra, Coimbra, Portugal

Endereço para correspondência Marcos Carvalho, MD, MSc, Av. Afonso Romão, Coimbra, 3000-602, Portugal
(e-mail: marcosfernandescarvalho@gmail.com).

Rev Bras Ortop 2022;57(1):113–119.

Resumo

Objetivo Avaliar o resultado estético e funcional do tratamento cirúrgico da deformidade de Madelung em idade pediátrica.

Método Estudo retrospectivo dos pacientes com deformidade de Madelung em idade pediátrica tratados cirurgicamente através de osteotomia em cúpula do rádio distal e secção do ligamento de Vickers entre 2015 e 2018. Foram incluídos doentes com tempo de seguimento pós-operatório mínimo de 12 meses. Foram analisados dados demográficos, técnica cirúrgica, resultados clínicos e radiográficos. A avaliação radiográfica pré e pós-operatória consistiu na medição da inclinação ulnar, do afundamento semilunar, do ângulo da fossa semilunar e do desvio palmar do carpo. A avaliação clínica pós-operatória consistiu na medição das amplitudes articulares do punho, escala visual analógica (EVA) e score Disabilities of the Arm, Shoulder and Hand (DASH).

Resultados Foram incluídos quatro pacientes, dois com Madelung idiopática e dois com displasia óssea, todos do sexo feminino e com doença bilateral. Foram operados 6 punhos, a idade mediana à data de cirurgia foi 15,5 anos, e o tempo mediano de seguimento pós-operatório foi de 37,5 meses. Na análise radiográfica pós-operatória, verificou-se uma correção média de $8,8 \pm 7,5^\circ$ da inclinação ulnar, de $3 \pm 3,9$ mm do afundamento semilunar, de $8,2 \pm 6,6^\circ$ do ângulo da fossa semilunar e de $4,7 \pm 2,6$ mm do desvio palmar do carpo. Na avaliação da amplitude articular média pós-operatória,

Palavras-chave

- ▶ doenças do desenvolvimento ósseo
- ▶ osteotomia
- ▶ rádio (anatomia)
- ▶ ulna
- ▶ criança

* Trabalho desenvolvido no Serviço de Ortopedia Pediátrica, Hospital Pediátrico - Centro Hospitalar e Universitário de Coimbra, Coimbra, Portugal

recebido
03 de Junho de 2020
aceito
08 de Janeiro de 2021
Publicado on-line
Outubro 1, 2021

DOI <https://doi.org/10.1055/s-0041-1731362>.
ISSN 0102-3616.

© 2021. Sociedade Brasileira de Ortopedia e Traumatologia. All rights reserved.
This is an open access article published by Thieme under the terms of the Creative Commons Attribution-NonDerivative-NonCommercial-License, permitting copying and reproduction so long as the original work is given appropriate credit. Contents may not be used for commercial purposes, or adapted, remixed, transformed or built upon. (<https://creativecommons.org/licenses/by-nc-nd/4.0/>)
Thieme Revinter Publicações Ltda., Rua do Matoso 170, Rio de Janeiro, RJ, CEP 20270-135, Brazil

registrou-se uma flexão de $75,8 \pm 3,4^\circ$; extensão de $62,5 \pm 14,1^\circ$; desvio radial de $25,7 \pm 2,9^\circ$; desvio cubital de $40,0 \pm 2,9$; pronação de $88,3 \pm 2,4^\circ$; supinação de $82,5 \pm 2,5^\circ$. Registrou-se EVA mediana para dor residual = 1, déficit funcional = 0, prejuízo estético = 0, e recomendação de procedimento cirúrgico = 10. A mediana do score DASH foi 0.

Conclusão O tratamento da deformidade de Madelung através da osteotomia em cúpula do rádio distal e secção do ligamento de Vickers permite obter um excelente resultado estético e funcional.

Abstract

Objective The present study aimed to evaluate esthetic and functional outcomes from the surgical treatment of Madelung deformity in children.

Method This is a retrospective study of pediatric patients with Madelung deformity who were surgically treated with dome osteotomy of the distal radius and Vickers ligament section from 2015 to 2018. Patients with a minimum postoperative follow-up period of 12 months were included. Demographic data, surgical technique, clinical and radiographic outcomes were analyzed. Pre and postoperative radiographic evaluation consisted of ulnar tilt, lunate sinking, lunate fossa angle, and carpal palmar deviation measurements. The postoperative clinical evaluation consisted of ranges of motion of the wrist, visual analog scale (VAS) and Disabilities of the Arm, Shoulder and Hand (DASH) score.

Results Four patients were included, two with idiopathic Madelung deformity and two with bone dysplasia. All patients were females and presented bilateral disease. Six wrists were operated on. The median age at surgery was 15.5 years old, and the median postoperative follow-up time was of 37.5 months. The postoperative radiographic analysis revealed an average correction of $8.8 \pm 7.5^\circ$ for ulnar tilt, 3.0 ± 3.9 mm for lunate subsidence $8.2 \pm 6.6^\circ$ for lunate fossa angle, and 4.7 ± 2.6 mm for palmar carpal displacement. Average postoperative ranges of motion of the wrist joint were $75.8 \pm 3.4^\circ$ for flexion, $62.5 \pm 14.1^\circ$ for extension, $25.7 \pm 2.9^\circ$ for radial deviation, $40.0 \pm 2.9^\circ$ for ulnar deviation, $88.3 \pm 2.4^\circ$ for pronation, and $82.5 \pm 2.5^\circ$ for supination. The median VAS was 1 for residual pain, 0 for functional deficit, 0 for esthetic impairment, and 10 for recommending the surgical procedure. The median DASH score was 0.

Conclusion Madelung deformity treatment using dome osteotomy of the distal radius and Vickers ligament section results in excellent esthetic and functional outcomes.

Keywords

- ▶ bone diseases, developmental
- ▶ osteotomy
- ▶ radius (anatomy)
- ▶ ulna
- ▶ child

Introdução

A deformidade de Madelung caracteriza-se por um desvio ulnar da superfície articular do rádio distal, subluxação volar e impacção ulnar do carpo, representando 1,7% de todas as anomalias congênicas do membro superior.¹⁻³ O aparecimento da deformidade atribui-se ao encerramento parcial da porção medial e volar da fise distal do rádio, em potencial associação com a presença local de uma banda fibrosa espessada (correspondente ao ligamento radiosemilunar curto), que se denomina ligamento de Vickers.^{4,5} Esta estrutura ligamentar tem um efeito restritor e compressivo durante o crescimento da extremidade distal do rádio, o que provoca e agrava o desenvolvimento da deformidade.^{4,6} A alteração anatômica progressiva condiciona alterações na congruência articular radiocárpica e ulnocárpica, que evoluem de uma fase inicial de mera percepção estética a uma potencial e significativa dor ao nível do punho, limitação de amplitude articular, perda de força de preensão e impacto marcado nas atividades de vida

diária.⁷⁻⁹ Esta deformidade é mais comum em adolescentes do sexo feminino e é frequentemente bilateral, podendo ser etiologicamente classificada como idiopática, associada a displasia óssea, a anomalias cromossômicas ou a situações pós-trauma.¹⁰⁻¹² A transmissão hereditária, autossômica dominante é frequentemente descrita na literatura, sendo habitualmente valorizado o rastreio genético de mutações ligadas ao cromossoma X e gene SHOX para a exclusão de causas como a síndrome de Turner ou a discondrosteose de Léri-Weill.^{6,11-13}

A avaliação clínica destes pacientes revela frequentemente uma ulna distal proeminente e uma subluxação volar do carpo relativamente ao antebraço. A extensão do punho e a supinação do antebraço podem estar variavelmente limitadas de acordo com a gravidade da deformidade, e a articulação radiocubital distal pode encontrar-se laxa ou instável. Quando na presença de suspeita clínica, a avaliação radiográfica é habitualmente solicitada e peremptória na confirmação diagnóstica, existindo critérios validados para o efeito que consideram diferentes características clínicas e/ou

variáveis radiográficas (inclinação ulnar, afundamento do semilunar, ângulo da fossa semilunar, desvio palmar do carpo, variância ulnar).¹⁴⁻¹⁶ Existem diversas opções de tratamento cirúrgico de acordo com a severidade da deformidade e a idade do paciente, sendo que a cirurgia está habitualmente indicada nos casos de dor persistente, limitação funcional e deformidade óssea progressiva em paciente esqueléticamente imaturo.^{2,17}

O objetivo do presente trabalho é avaliar o resultado estético e funcional do tratamento cirúrgico da deformidade de Madelung em idade pediátrica através da técnica de osteotomia em cúpula do rádio distal, com secção do ligamento de Vickers.

Materiais e Métodos

Estudo retrospectivo descritivo com análise dos processos clínicos dos doentes com deformidade de Madelung tratados cirurgicamente no período entre 2015 e 2018. Considerou-se como critérios de inclusão idade < 18 anos, cirurgia através de osteotomia em cúpula do rádio distal e secção do ligamento de Vickers, e tempo de seguimento pós-operatório mínimo de 12 meses. Considerou-se como indicação cirúrgica primária a deformidade progressiva com dor no punho (rádio/ulnocárpica), refratária à redução de atividade, medicação anti-inflamatória, ortótese ou fisioterapia por um período mínimo de 6 meses.

Foram analisados os seguintes parâmetros: dados demográficos (gênero, idade de diagnóstico e lateralidade), idade à data da cirurgia, técnica cirúrgica, tempo de consolidação óssea e resultados radiográficos e clínicos. A avaliação radiográfica pré e pós-operatória foi realizada através da medição da inclinação ulnar, afundamento do semilunar, ângulo da fossa semilunar e desvio palmar do carpo.¹⁴ Estas medições foram efetuadas através de exame radiográfico do punho e do antebraço (anteroposterior e perfil), realizado na nossa instituição. Considerou-se o raio-X pré-operatório como o mais próximo da data de cirurgia. A avaliação clínica pós-operatória foi realizada em consulta médica e consistiu na medição das amplitudes articulares do punho e do antebraço, na aplicação da escala visual analógica (EVA) (com avaliação da dor, do défice funcional, do impacto estético e da recomendação do procedimento cirúrgico) e do score Disabilities of the Arm, Shoulder and Hand (DASH, na sigla em inglês).¹⁸ A realização do estudo é autorizada pela Comissão de Ética da Instituição Hospitalar e os pacientes e suas famílias assinaram o termo de consentimento informado.

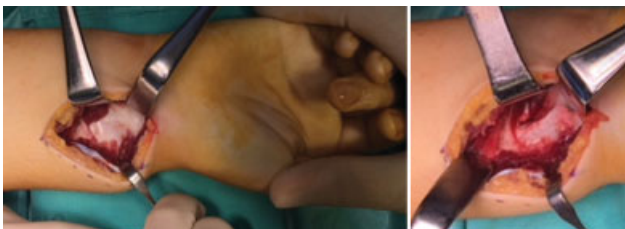

Fig. 1 Abordagem volar do rádio com identificação, secção e excisão do ligamento de Vickers.

Técnica Cirúrgica

O paciente é posicionado em decúbito dorsal e é administrada profilaxia antibiótica (habitualmente, cefazolina endovenosa na dose de 30mg/Kg). É colocado um garrote na região proximal do braço, o qual é insuflado a 200mm/Hg.

Realiza-se uma abordagem volar do rádio através de uma incisão longitudinal (± 7 cm), explorando o espaço entre o *flexor carpi radialis* e a artéria radial. Identifica-se o músculo *pronator quadratus* e eleva-se um retalho em "L" de base distal para exposição da face volar do rádio. Identifica-se o ligamento de Vickers, que é seccionado e excisado (**Figura 1**). Sob observação direta e apoio de fluoroscopia, identifica-se a região metafisária do rádio a osteotomizar, evitando lesar a articulação radiocubital distal e a fise distal do rádio (quando presente). Realiza-se uma disseção subperiosteal circunferencial do rádio e, com um fio Kirshner (K) 1.2/1.6mm, inicia-se a fenestração em cúpula (de concavidade distal) do córtex da metáfise distal volar e dorsal do rádio (**Figura 2**). Introduzem-se percutaneamente dois fios K de 2.0/2.4mm paralelos ou divergentes através da estilóide radial e orientados no sentido da região fenestrada da osteotomia, sem a ultrapassar (**Figura 3**). Realiza-se a osteotomia em cúpula do rádio distal com osteótomos curvos (**Figura 4**) e procede-se a uma manobra de redução com tração longitudinal, desvio radial, pronação e desvio dorsal do fragmento distal. Enquanto o cirurgião principal mantém a redução alcançada, o cirurgião ajudante avança os fios K através do foco da osteotomia até obter uma fixação cortical no

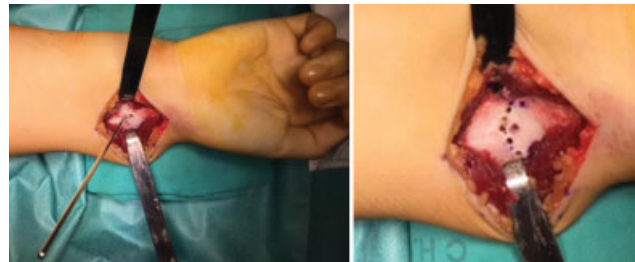

Fig. 2 Fenestração em cúpula de concavidade distal do córtex volar e dorsal da região metafisária do rádio distal com fio de Kirschner (1.6 mm).

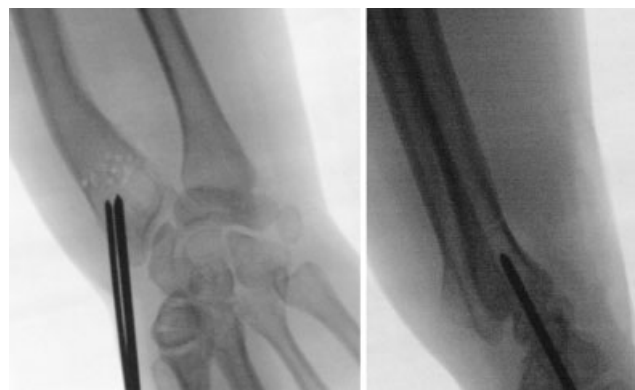

Fig. 3 Introdução de 2 fios de Kirschner (2.0/2.4mm) paralelos ou divergentes ao nível da estilóide radial e orientados no sentido da região metafisária do rádio distal previamente fenestrada, sem a ultrapassar.

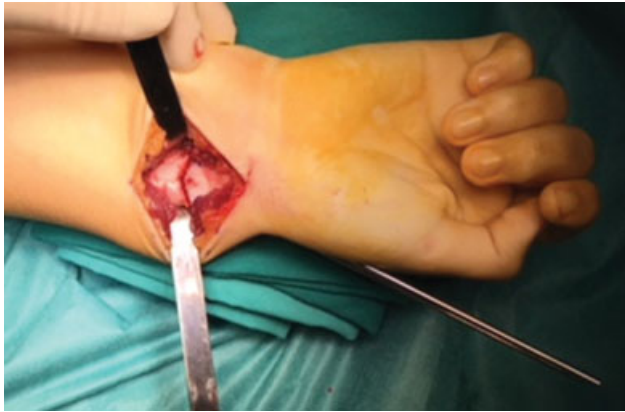

Fig. 4 Realização da osteotomia em cúpula de concavidade distal da região metafisária do rádio distal com osteótomos curvos.

fragmento proximal. É feito o controle fluoroscópico da redução e fixação alcançadas (► **Figura 5**). Dobram-se e cortam-se os fios K, deixando fora da pele uma extremidade que permita a sua remoção na consulta. Realiza-se profilaticamente uma fasciotomia volar limitada e inicia-se o encerramento reaproximando parcialmente o retalho do *pronator quadratus* com fio absorvível. Encerra-se o tecido celular subcutâneo e a pele com fio absorvível. Realiza-se uma imobilização gessada antebraquial, que se bivalva no bloco operatório, prevenindo o risco de edema/síndrome compartimental pós-cirúrgicos.

Protocolo Pós-operatório

No pós-operatório imediato, o foco incide na elevação do membro, na vigilância neurovascular e no estímulo da mobilidade ativa dos dedos. O tempo médio de internamento na nossa Instituição após a cirurgia é de 3 dias, sendo que o paciente cumpre critérios para alta quando se encontra confortável com a imobilização gessada, sem dor em repouso, sem edema dos dedos ou défices neurovasculares. Entre 5 e 6 semanas de pós-operatório, o paciente é observado em consulta, retira-se a imobilização gessada, observam-se as cicatrizes cirúrgicas e retiram-se os fios de K, sem necessidade de procedimento anestésico. Nesta consulta, é realizada uma radiografia do antebraço (anteroposterior e perfil), valorizando-se a redução obtida e a qualidade do calo ósseo/consolidação. Nos casos em que se considera incipiente a formação de calo, realiza-se uma nova imobilização antebraquial que se mantém até a obtenção inequívoca de consolidação óssea. O doente é posteriormente avaliado clínica e radiograficamente em consulta aos 3, 6 e 12 meses após a cirurgia e, depois, com periodicidade anual.

Resultados

No período entre 2015 e 2018, identificaram-se 4 doentes com deformidade de Madelung em idade pediátrica tratados cirurgicamente na nossa Instituição, 2 dos quais etiologicamente classificados como de causa idiopática e 2 no contexto de displasia óssea por discondrosteose de Léri-Weill. Todos os pacientes eram do sexo feminino e com doença bilateral. Foram operados 6 punhos cuja indicação primária para cirurgia foi a

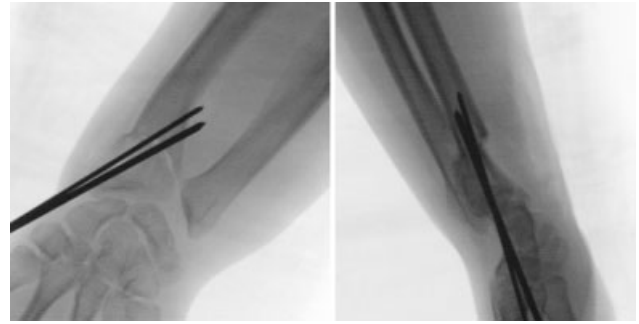


Fig. 5 Controle fluoroscópico da redução e fixação alcançadas pela osteotomia metafisária em cúpula do rádio distal com fios de Kirschner (anteroposterior e perfil).

dor incapacitante. O tempo mediano de seguimento foi de 37,5 meses (mínimo: 12; máximo: 44), a idade mediana à data da primeira consulta foi de 13 anos (mínimo: 11; máximo: 15) e a idade mediana à data de cirurgia foi de 15,5 anos (mínimo: 13; máximo: 17). A abordagem cirúrgica realizada consistiu na osteotomia em cúpula do rádio distal com secção do ligamento de Vickers, fixação com fios de Kirschner e imobilização gessada antebraquial. Os procedimentos foram realizados por três cirurgiões especialistas. O tempo médio de consolidação óssea, considerado até a remoção da imobilização gessada, foi de $11,6 \pm 2,4$ semanas. Na avaliação radiográfica, verificou-se uma variação pré e pós-operatória com uma correção média da inclinação ulnar de $8,8 \pm 7,5^\circ$, do afundamento do semilunar de $3 \pm 3,9^\circ$, do ângulo da fossa semilunar de $8,2 \pm 6,6^\circ$ e do desvio palmar do carpo de $4,7 \pm 2,6$ mm (► **Tabela 1**). Quanto à avaliação da amplitude articular média pós-operatória, registaram-se os seguintes valores: flexão: $75,8 \pm 3,4$; extensão: $62,5 \pm 14,1^\circ$; desvio radial: $25,7 \pm 2,9^\circ$; desvio cubital: $40,0 \pm 2,9^\circ$; pronação: $88,3 \pm 2,4^\circ$; supinação: $82,5 \pm 2,5^\circ$ (► **Figura 6**; ► **Tabela 1**). Na avaliação pós-operatória, registou-se uma EVA mediana relativa a diferentes variáveis: dor residual de 1 (mínimo: 0; máximo: 4); défice de função de 0 (mínimo: 0; max-2), impacto estético negativo de 0 (mínimo: 0; máximo: 3); e recomendação de procedimento cirúrgico a outros pacientes de 10 (mínimo: 8; máximo: 10) (► **Tabela 1**). A mediana do score de DASH foi de 0 (mínimo: 0; máximo: 5), bem como do seu módulo específico de esportes 0 (mínimo: 0; máximo: 50). Registrou-se uma complicação pós-operatória menor de diminuição da sensibilidade do bordo radial do punho, com resolução espontânea completa após 8 semanas.

Discussão

Os pacientes com deformidade de Madelung incluídos no presente estudo revelaram uma tendência de gênero e de faixa etária semelhantes à descrita na literatura, com predomínio de adolescentes do sexo feminino e com doença bilateral.^{7,17,19} Do ponto de vista etiológico, identificaram-se duas pacientes com deformidade associada a displasia óssea (discondrosteose de Léri-Weill), ambas referenciadas à consulta de genética após a suspeita clínica por deformidade dos punhos, baixa estatura, encurtamento mesomélico dos membros e história familiar de fenótipo semelhante. Uma

Tabela 1 Resultados da avaliação radiográfica (pré e pós-operatória) e clínica (pós-operatória) dos pacientes com deformidade de Madelung submetidos a osteotomia em cúpula distal do rádio e secção do ligamento de Vickers

Avaliação Radiográfica Pré- e Pós-operatória													
	Punho 1		Punho 2		Punho 3		Punho 4		Punho 5		Punho 6		Δ Correção Média
	Pré	Pós	Pré	Pós	Pré	Pós	Pré	Pós	Pré	Pós	Pré	Pós	
Inclinação ulnar (°)	39	17	49	48	66	64	24	16	29	24	45	30	8,8°
Afundamento do semilunar (mm)	15	4	10	10	9	4	8	7	4	3	0	0	3 mm
Ângulo da fossa semilunar (°)	27	25	54	53	68	58	41	32	51	30	41	35	8,2°
Desvio palmar do carpo (mm)	25	20	29	20	21	15	21	20	21	16	21	19	4,7 mm
Avaliação Clínica Pós-operatória													
	Punho 1	Punho 2	Punho 3	Punho 4	Punho 5	Punho 6	Média						
Mobilidade articular (°)													
Flexão/extensão	80/70	75/60	75/35	75/80	80/60	70/70	75,8°/62,5°						
Desvio radial/cubital	25/40	30/40	25/40	25/45	25/40	20/35	25°/40°						
Pronação/supinação	90/80	90/80	85/85	90/85	85/80	90/85	88,3°/82,5°						
	Punho 1	Punho 2	Punho 3	Punho 4	Punho 5	Punho 6	Mediana						
DASH Score [0-100]	0	0	0	0	5	1,7	0						
EVA [0-10]													
Dor residual	0	1	1	0	4	1	1						
Impacto estético negativo	0	0	0	0	1	2	0						
Déficite de função	0	0	0	0	1	2	0						
Recomendação do procedimento cirúrgico	10	10	10	10	8	10	10						

Abreviações: Δ , variação; DASH, disabilities of the arm, shoulder and hand; EVA, escala visual analógica.

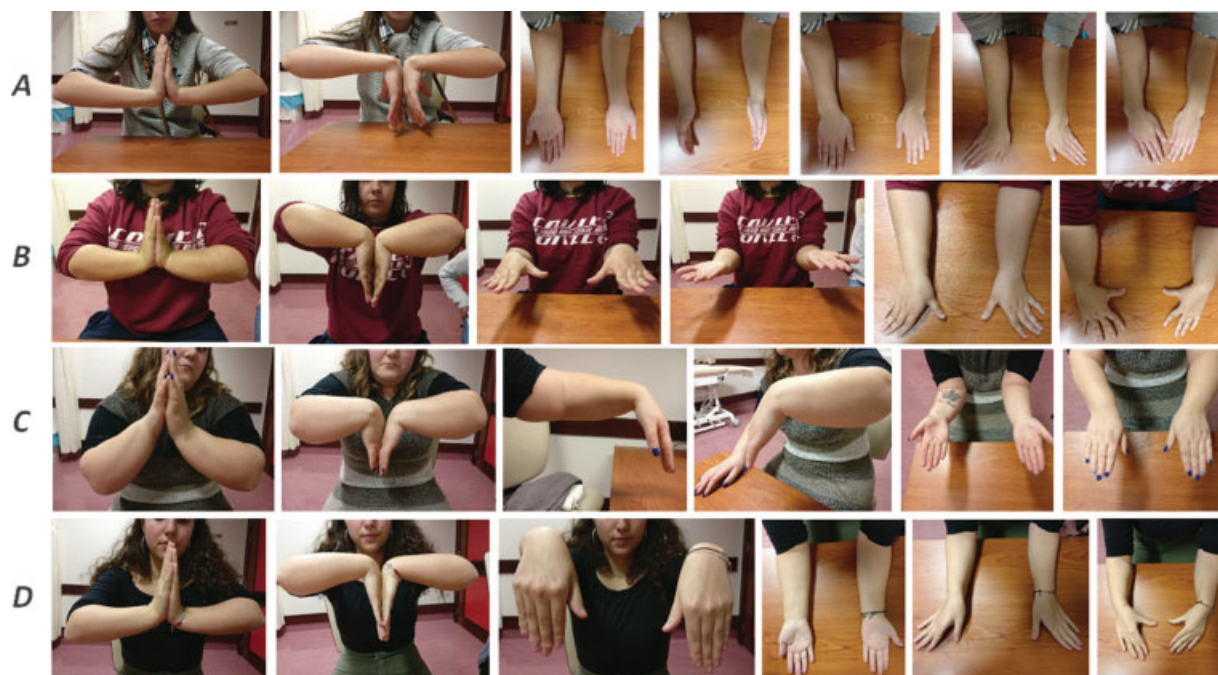

Fig. 6 Fotografia clínica da mobilidade pós-operatória do punho e antebraço. A – paciente com procedimento cirúrgico bilateral; B – paciente com procedimento cirúrgico bilateral; C – paciente com procedimento cirúrgico à esquerda; D – paciente com procedimento cirúrgico à direita.

das pacientes apresentava ainda uma sinostose lunopirami-dal concordante com o espectro de anomalias esqueléticas associadas à displasia óssea descrita.²⁰ Segundo a literatura, e à semelhança do verificado no nosso trabalho, estes pacientes têm um acometimento mais severo, o qual atinge frequentemente todo o rádio.²¹ Uma das doentes realizou um estudo genético que revelou uma mutação heterozigótica do gene *SHOX*. A outra paciente não realizou estudo genético, tendo sido explicado o carácter de transmissão dominante da doença e o risco de transmissão das mesmas características em um futuro projeto parental. Não existe uma obrigatoriedade de orientação para teste genético imediato destes pacientes, uma vez que a informação que o teste acrescenta não implica um relevante benefício para as suas vidas, sendo que, à parte das alterações esqueléticas descritas, não parecem existir complicações de doenças sistêmicas associadas.¹⁷ Por outro lado, em alguns pacientes com deformidade de Madelung de etiologia desconhecida e características clínicas não enquadráveis no espectro clínico habitual, deve ser considerada a realização de estudo genético no sentido de identificar potenciais alterações cromossômicas.² No nosso serviço, realiza-se uma abordagem multidisciplinar com avaliação em consulta de genética dos doentes com deformidade de Madelung associado a um fenótipo sugestivo de displasia óssea ou características clínicas atípicas. O pedido de teste genético é uma decisão que pertence aos colegas de Genética Médica do nosso hospital. Quanto à indicação cirúrgica, variável na literatura, são considerados diferentes fatores, como dor, idade, impacto estético, limitação funcional, progressão da deformidade, lesão nervosa compressiva ou rotura tendinosa associada.^{2,17,22,23} No presente estudo, a indicação cirúrgica primária para todos os pacientes foi a dor incapacitante do punho. Quanto ao procedimento cirúrgico, em adolescentes com sintomatologia e deformidade estruturada como nos casos observados, este incide frequentemente em osteotomias corretivas, sendo a osteotomia em cúpula do rádio distal uma das opções mais atrativas pelos bons resultados clínicos e radiográficos associados.²⁴⁻²⁷ Esta osteotomia em cúpula permite uma restituição intraoperatória tridimensional parcial ou total do alinhamento radiocárpico e radioulnar e uma diminuição da variância ulnar pela translação distal da faceta do semilunar associada à rotação do segmento distal do rádio.^{26,27} Adicionalmente, em casos de maior gravidade com impacção ulnocárpica, o encurtamento da ulna pode ser associado no mesmo tempo ou em um segundo tempo cirúrgico para equilibrar o punho e minimizar a dor ulnocárpica ou a dor da articulação rádio cubital distal.⁷ Nos nossos doentes, não foi considerada a necessidade de procedimentos adicionais da ulna, mantendo-se a ausência de dor cubital e de sintomas de impacção ulnocárpica no seguimento pós-operatório mediano de 37,5 meses. Realça-se que, em pacientes esqueleticamente imaturos e idade > 10 anos, a epifisiodese distal da ulna é ainda uma opção a valorizar em associação à osteotomia do rádio, permitindo minimizar a probabilidade de agravamento da deformidade ulnocárpica e da eventual necessidade de osteotomias de encurtamento da ulna tardias.²⁷ Alguns

cirurgiões defendem ainda a indicação de cirurgia profilática em doentes assintomáticos, esqueleticamente imaturos e sem deformidade marcada, optando pela fisiólise do rádio distal (procedimento de Langenskiöld) e secção do ligamento de Vickers como uma abordagem que permite minimizar ou evitar o aparecimento ou a progressão da deformidade.^{4,28} Quanto à avaliação radiográfica, verificou-se uma variação pré e pós-operatória com uma correção de todos os parâmetros avaliados, em proximidade com outros estudos que consideram o mesmo procedimento e alguns dos mesmos parâmetros.^{24,26} Na literatura, existem estudos com uma enorme variedade de procedimentos cirúrgicos e análise radiográfica com base em diferentes critérios radiológicos,^{4,15,16} razão pela qual a análise comparativa é necessariamente limitada. Realça-se que, embora sem uma variação de correção marcada dos parâmetros radiográficos analisados, o procedimento cirúrgico se associou a excelentes resultados clínicos e funcionais (EVA mediana de 0 para a dor residual e défice de função). Este dado sugere a importância de outros fatores além da correção óssea da deformidade para o resultado clínico, tal como a descompressão radiosemilunar através da secção do ligamento de Vickers. Na avaliação clínica pós-operatória, todos os pacientes referiram uma redução importante da sua dor e melhoria das amplitudes articulares à semelhança do que descreve Peymani na sua revisão sistemática, na qual considera diferentes abordagens de tratamento cirúrgico na deformidade de Madelung.² Realça-se ainda a satisfação dos pacientes com o procedimento cirúrgico classificando com uma EVA mediana de 0 para o impacto estético e de 10 para a recomendação do procedimento cirúrgico a outros pacientes. A mediana do score de DASH foi ainda máxima, bem como do seu módulo específico de esportes, traduzindo enorme satisfação e funcionalidade pós-cirúrgica destes pacientes. Registrou-se como complicação única uma neuroproxia do nervo radial sensitivo de resolução autolimitada após 8 semanas. Embora se introduzam os fios K percutaneamente evitando o território presumível do nervo e se avancem os fios com o motor em modo oscilatório, a literatura nos diz que o momento da redução, pela longitudinalização que a translação do fragmento distal do rádio provoca na orientação dos fios K, pode ser o suficiente para criar um efeito compressivo nervoso local.⁴ Este efeito compressivo é habitualmente transitório e tende a se resolver após a extração dos fios K, tal como se verificou. Como limitações do presente trabalho, verifica-se a ausência de uma avaliação clínica com medição de amplitudes articulares e DASH pré-operatórios. Como melhoria e orientação futura na uniformização de dados para futuros estudos relacionados com a deformidade de Madelung, adotaremos no nosso serviço o protocolo proposto por Peymani.²

Conclusões

O tratamento cirúrgico da deformidade de Madelung associa-se a excelentes resultados clínicos e funcionais. O grau de correção radiográfica da deformidade, obtido através da osteotomia em cúpula do rádio distal, não

parece ser o único fator determinante no resultado clínico dos doentes, sugerindo a importância de outros fatores em associação à osteotomia e correção da deformidade, tal como a descompressão radiosemilunar, através da secção do ligamento de Vickers. Na nossa experiência, a osteotomia em cúpula do rádio distal com secção do ligamento de Vickers em adolescentes sintomáticos com deformidade de Madelung estruturada, permite a obtenção de um excelente resultado estético, elevada satisfação e óptimo resultado funcional.

Suporte Financeiro

Não houve suporte financeiro de fontes públicas, comerciais, ou sem fins lucrativos.

Conflito de Interesses

Os autores declaram não haver conflito de interesses.

Referências

- 1 Flatt AE. The Care of Congenital Hand Anomalies. St Louis, MO: C. V. Mosby Co; 1994
- 2 Peymani A, Johnson R, Dowlatshahi AS, et al. Surgical Management of Madelung Deformity: A Systematic Review. *Hand (N Y)* 2019;14(06):725–734
- 3 Arora AS, Chung KC, Otto W. Madelung and the recognition of Madelung's deformity. *J Hand Surg Am* 2006;31(02):177–182
- 4 Vickers D, Nielsen G. Madelung deformity: surgical prophylaxis (physiolysis) during the late growth period by resection of the dyschondrosteosis lesion. *J Hand Surg Br* 1992;17(04):401–407
- 5 Kim HK. Madelung deformity with Vickers ligament. *Pediatr Radiol* 2009;39(11):1251
- 6 Knutsen EJ, Goldfarb CA. Madelung's Deformity. *Hand (N Y)* 2014; 9(03):289–291
- 7 dos Reis FB, Katchburian MV, Faloppa F, Albertoni WM, Laredo Filho J Jr. Osteotomy of the radius and ulna for the Madelung deformity. *J Bone Joint Surg Br* 1998;80(05):817–824
- 8 Fagg PS. Wrist pain in the Madelung's deformity of dyschondrosteosis. *J Hand Surg Br* 1988;13(01):11–15
- 9 Houshian S, Schröder HA, Weeth R. Correction of Madelung's deformity by the Ilizarov technique. *J Bone Joint Surg Br* 2004;86(04):536–540
- 10 Henry A, Thorburn MJ. Madelung's deformity. A clinical and cytogenetic study. *J Bone Joint Surg Br* 1967;49(01):66–73
- 11 Belin V, Cusin V, Viot G, et al. SHOX mutations in dyschondrosteosis (Leri-Weill syndrome). *Nat Genet* 1998;19(01):67–69
- 12 Clement-Jones M, Schiller S, Rao E, et al. The short stature homeobox gene SHOX is involved in skeletal abnormalities in Turner syndrome. *Hum Mol Genet* 2000;9(05):695–702
- 13 Schwartz RP, Sumner TE. Madelung's deformity as a presenting sign of Turner's syndrome. *J Pediatr* 2000;136(04):563
- 14 McCarroll HR Jr, James MA, Newmeyer WL 3rd, Manske PR. Madelung's deformity: diagnostic thresholds of radiographic measurements. *J Hand Surg Am* 2010;35(05):807–812
- 15 Dannenberg M, Anton JI, Spiegel MB. Madelung's Deformity: consideration of its roentgenological diagnostic criteria. *AJR Am J Roentgenol* 1939;42:671–676
- 16 Steyers CM, Blair WF. Measuring ulnar variance: a comparison of techniques. *J Hand Surg Am* 1989;14(04):607–612
- 17 Waters PM, Bae DS. *Pediatric Hand and Upper Limb Surgery*. Philadelphia: Wolters Kluwer; 2012
- 18 Disabilities of the Arm, Shoulder and Hand (DASH) Score. Available from: <http://www.dash.iwh.on.ca/scoring>
- 19 Schmidt-Rohlfing B, Schwöbel B, Pauschert R, Niethard FU. Madelung deformity: clinical features, therapy and results. *J Pediatr Orthop B* 2001;10(04):344–348
- 20 Langer LO. Dyschondrosteosis, a heritable bone dysplasia with characteristic roentgenographic features. *Am J Roentgen Radium Ther. Nucl Med (Stuttg)* 1965;95:178–188
- 21 Zebala LP, Manske PR, Goldfarb CA. Madelung's deformity: a spectrum of presentation. *J Hand Surg Am* 2007;32(09):1393–1401
- 22 Luchetti R, Mingione A, Monteleone M, Cristiani G. Carpal tunnel syndrome in Madelung's deformity. *J Hand Surg Br* 1988;13(01):19–22
- 23 Schulstad I. Madelung's deformity with extensor tendon rupture. Case report. *Scand J Plast Reconstr Surg* 1971;5(02):153–155
- 24 Harley BJ, Brown C, Cummings K, Carter PR, Ezaki M. Volar ligament release and distal radius dome osteotomy for correction of Madelung's deformity. *J Hand Surg Am* 2006;31(09):1499–1506
- 25 Carter PR, Ezaki M. Madelung's deformity. Surgical correction through the anterior approach. *Hand Clin* 2000;16(04):713–721
- 26 Steinman S, Oishi S, Mills J, Bush P, Wheeler L, Ezaki M. Volar ligament release and distal radial dome osteotomy for the correction of Madelung deformity: long-term follow-up. *J Bone Joint Surg Am* 2013;95(13):1198–1204
- 27 Farr S, Kalish LA, Bae DS, Waters PM. Radiographic Criteria for undergoing an ulnar shortening osteotomy in Madelung deformity: A long-term experience from a single institution. *J Pediatr Orthop* 2016;36(03):310–315
- 28 Otte JE, Popp JE, Samora JB. Treatment of Madelung deformity with Vicker ligament release and radial physiolyses: a case series. *J Hand Surg Am* 2019;44(02):158.e1–158.e9