



Luxação intraprotética precoce de artroplastia total do quadril com implante de dupla mobilidade: Relato de caso

Early Intraprosthetic Dislocation of Total Hip

Arthroplasty with Double Mobility Implant: Case Report

Thiago Lopes Lima^{1,2} Alexandre de Bustamante Pallottino¹ José Sérgio Franco^{3,4}
Sávio Manhães Chami¹ Breno Jorge Scorza¹ Brunno Benedetti de Morais¹

¹ Casa de Saúde São José, Rio de Janeiro, RJ, Brasil

² Serviço de Ortopedia e Traumatologia Prof. Nova Monteiro, Hospital Municipal Miguel Couto, Rio de Janeiro, RJ, Brasil

³ Departamento de Ortopedia e Traumatologia, Faculdade de Medicina, Universidade Federal do Rio de Janeiro, Rio de Janeiro, RJ, Brasil

⁴ Serviço de Ortopedia, Casa de Saúde São José, Rio de Janeiro, RJ, Brasil

Endereço para correspondência Thiago Lopes Lima, MD, Rua Visconde de Silva, 33/406, Botafogo, 22271-091, Rio de Janeiro, RJ, Brasil (e-mail: agolima@hotmail.com).

Rev Bras Ortop 2024;59(3):e475–e478.

Resumo

A artroplastia total do quadril (ATQ) é uma cirurgia bem-sucedida no tratamento da dor no quadril, mas existem complicações potenciais, das quais a luxação é uma das mais comuns. O gerenciamento das luxações é um problema desafiador que requer uma abordagem multimodal, e o uso de implantes de mobilidade dupla é uma opção. Apresentamos uma paciente com história de fratura do colo do fêmur que foi submetida a ATQ com um implante de dupla mobilidade. No 18º dia pós-operatório, após queda ao solo, a paciente evoluiu com luxação da prótese e teve uma complicação após redução fechada, uma luxação intraprotética subsequente. Após um diagnóstico radiográfico, a paciente apresentou sinais mecânicos na flexão do quadril causados por um implante de mobilidade dupla desassociado. A cirurgia de revisão foi indicada, mas a paciente optou por não realizar o procedimento cirúrgico necessário. O estudo pós-operatório cuidadoso das radiografias revelou uma cabeça femoral excêntrica e evidências do implante desassociado nos tecidos moles circundantes. As radiografias após a redução fechada das luxações intraprotéticas devem ser examinadas minuciosamente.

Palavras-chave

- ▶ artroplastia de quadril
- ▶ fraturas periprotéticas
- ▶ luxação do quadril
- ▶ quadril

Trabalho desenvolvido no Serviço de Ortopedia da Casa de Saúde São José, Rio de Janeiro, RJ, Brasil.

recebido
23 de outubro de 2020
aceito
01 de dezembro de 2020

DOI <https://doi.org/10.1055/s-0041-1726068>.
ISSN 0102-3616.

© 2022. The Author(s).

This is an open access article published by Thieme under the terms of the Creative Commons Attribution 4.0 International License, permitting copying and reproduction so long as the original work is given appropriate credit (<https://creativecommons.org/licenses/by/4.0/>).

Thieme Revinter Publicações Ltda., Rua do Matoso 170, Rio de Janeiro, RJ, CEP 20270-135, Brazil

Abstract

Total hip arthroplasty (THA) is a successful surgery in the treatment of hip pain, but there are potential complications, of which dislocation is one of the most common. Dislocation management is a challenging problem that requires a multimodal approach, and the use of dual mobility implants is an option. We present a patient with a history of femoral neck fracture who underwent THA with a double mobility implant. On the 18th postoperative day, after a fall to the ground, she developed prosthesis dislocation and had a complication after closed reduction, a subsequent intraprosthesis dislocation. After a radiographic diagnosis, the patient presented mechanical signs of hip flexion caused by a disassociated double mobility implant. The revision surgery was indicated, but the patient chose not to perform the necessary surgical procedure. A careful postoperative study of the radiographs revealed an eccentric femoral head and evidence of disassociated implantation in the surrounding soft tissues. Radiographs after closed reduction of intraprosthesis dislocations should be examined thoroughly.

Keywords

- ▶ arthroplasty, replacement, hip
- ▶ hip
- ▶ hip dislocation
- ▶ periprosthetic fractures

Introdução

A instabilidade é uma das mais temidas complicações da artroplastia do quadril, correspondendo a entre 0,2 e 7% das artroplastias primárias e a 25% nos casos de revisão.¹

Na década de 1970, Giles Bousquet, visando reduzir este índice, desenvolveu o conceito de dupla mobilidade. Este consiste em duas articulações, uma maior entre o liner de polietileno e a cúpula acetabular metálica e outra menor entre a cabeça femoral e o liner de polietileno, aumentando o raio entre a cabeça e o colo e a distância para impacto entre o colo e a borda acetabular, reduzindo as taxas de luxação neste tipo de prótese.²

Neste implante, a luxação intraprotética (dissociação entre a cabeça femoral e o polietileno) precoce é extremamente rara, com poucos casos descritos. As causas de luxação intraprotética precoce são a montagem inadequada dos componentes e a luxação ou redução forçada. Outras causas são o bloqueio extrínseco do revestimento de polietileno ou desgaste do polietileno (debris comprometeriam o acoplamento dos dois rolamentos) que ocorre anos após o procedimento, não sendo comum na luxação precoce.³

O reconhecimento radiográfico da luxação intraprotética após a redução pode ser difícil, porque a cabeça do componente femoral pode estar localizada dentro da taça acetabular metálica, enquanto o componente de polietileno é deslocado. Sinais radiográficos de uma luxação intraprotética incluem a excentricidade da cabeça femoral no interior do acetábulo metálico e a presença de um “sinal de bolha” na radiografia de pós-redução, que representa o polietileno.⁴ O reconhecimento imediato é essencial para o planejamento da redução aberta e troca do liner de polietileno.

Relato de Caso

Paciente do sexo feminino, 85 anos, com história de queda ao solo, atendida na emergência com dor no quadril, encurtamento e rotação externa no membro inferior esquerdo. O

exame radiográfico revelou o diagnóstico de fratura do colo do fêmur esquerdo, AO 31B1.1 (►Fig. 1a-b).

A paciente foi submetida a artroplastia total do quadril (ATQ) esquerdo com implante de dupla mobilidade (Medacta). Utilizou-se liner de polietileno de dupla mobilidade 48/28, haste femoral não cimentada tamanho 1, cabeça femoral metálica de 28 mm, é cúpula acetabular de 48 mm não cimentada. Foi realizado acesso posterolateral com reparo capsular e dos rotadores curtos.

A escolha da prótese de dupla mobilidade ocorreu por conta dos fatores de risco para instabilidade: idade > 75 anos, flexibilidade, hiper mobilidade, vida ativa, sexo feminino.⁵

O liner de polietileno foi acoplado apropriadamente na cabeça metálica com material específico e testado antes de ser implantado. Testes de estabilidade e radiografias de controle intraoperatórias foram realizados, confirmando o bom posicionamento dos implantes e a estabilidade do quadril (►Fig. 2a-b).

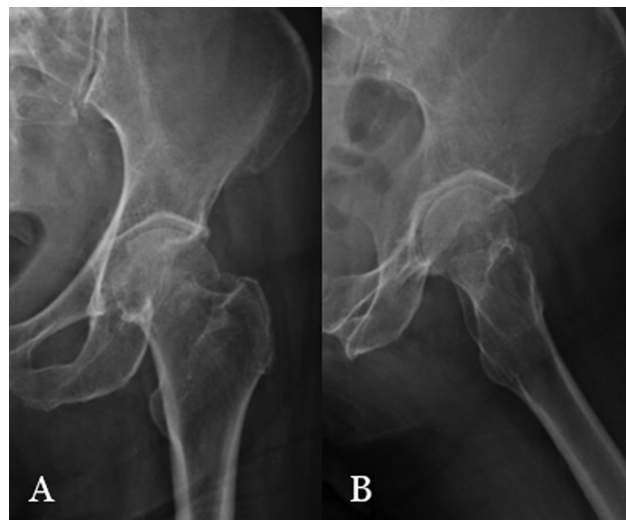


Fig. 1 Fratura do colo do fêmur esquerdo impactada em valgo, em AP (A) e perfil (B).

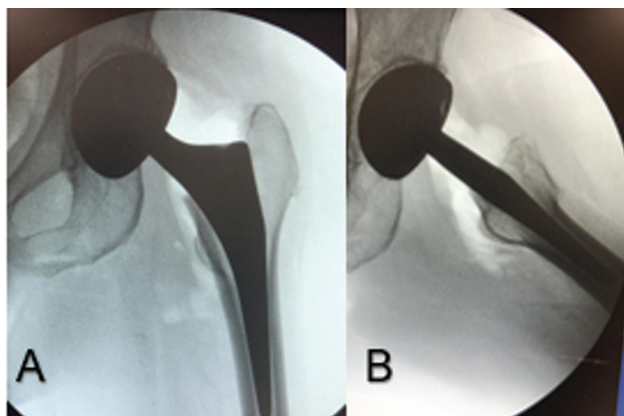


Fig. 2 Controle radiográfico no pós-operatório imediato evidenciando redução dos componentes e concentricidade da cabeça metálica (A) em AP e perfil (B).

No 18º dia pós-operatório, a paciente, após queda ao solo, foi atendida na emergência com queixa de dor no quadril esquerdo. Radiografias do quadril evidenciaram luxação posterossuperior da prótese (►Fig. 3).

A redução fechada foi realizada com sedação (propofol), utilizando a manobra de redução de Allis apud Waddell et al.⁶ e controle radiográfico. A paciente retornou ao ambulatório no 7º dia após a redução em bom estado geral, sem limitação funcional, queixando-se apenas de crepitação na região posterior do quadril esquerdo. As radiografias pós-redução

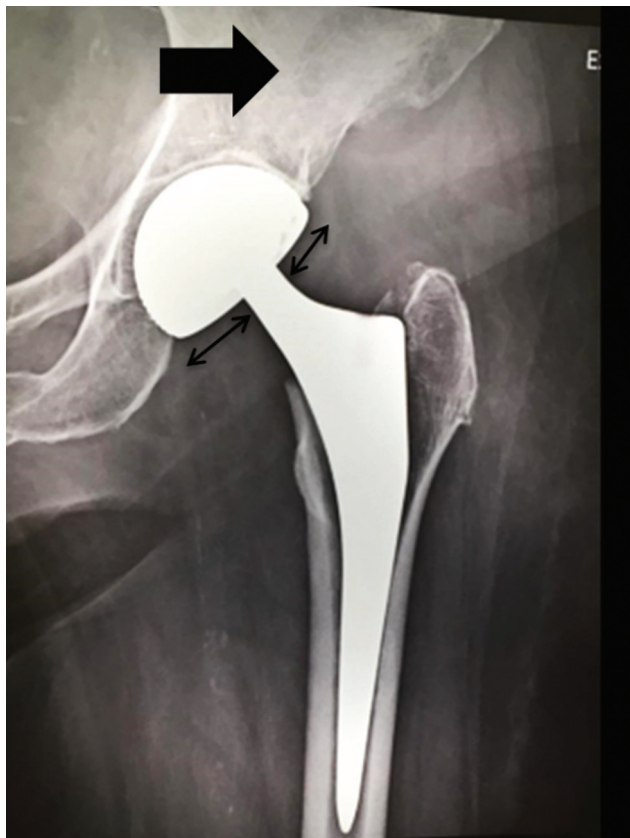

Fig. 4 Raio X 7 dias após a redução. A seta maior mostra o "sinal da bolha", o polietileno deslocado nas partes moles. As setas menores evidenciam a excentricidade da cabeça metálica na cúpula acetabular.

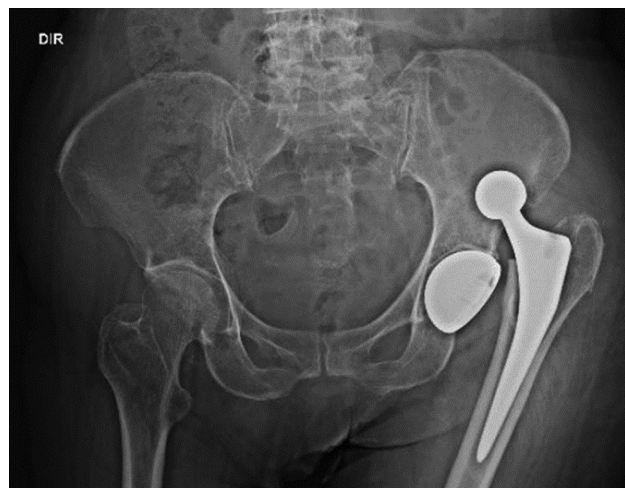

Fig. 3 Radiografia panorâmica da bacia evidenciando luxação pósterosuperior da prótese do quadril esquerdo.

evidenciaram congruência entre a cabeça femoral e a cúpula acetabular, porém observa-se excentricidade da cabeça femoral na cúpula metálica acetabular (►Fig. 4). Observa-se também uma opacidade circular (sinal da bolha) superolateralmente. Uma tomografia computadorizada (TC) revela o componente de polietileno no aspecto posterossuperior do quadril (►Fig. 5).

Paciente em acompanhamento ambulatorial. Consegue realizar todas as atividades do cotidiano sem limitação funcional. A única queixa era o crepitar do polietileno, que melhorou em ~ 60 dias. A paciente não apresentou outros episódios de luxação. Por conta da ausência de sintomas e risco cirúrgico elevado (insuficiência renal crônica e cardiopatia grave), tanto a paciente quanto o clínico responsável optaram por não realizar a cirurgia de revisão.

Discussão

No nosso caso, a paciente apresentou complicação após uma única tentativa de redução fechada, na qual a força da manobra resultou em deslocamento intraprotético do polietileno. Esta complicação ocorre quando o revestimento de polietileno encaixa na borda do componente acetabular, e a subsequente tração do membro resulta na dissociação da cabeça metálica do revestimento de polietileno, semelhante

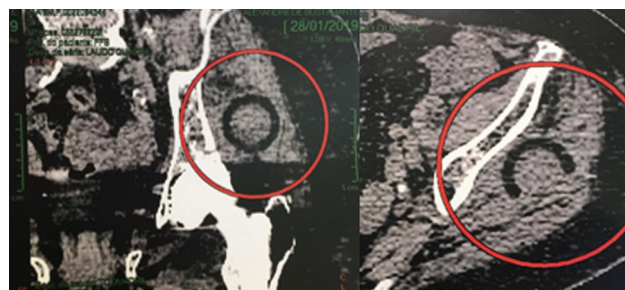


Fig. 5 (A) Corte coronal da tomografia computadorizada. Círculo vermelho evidencia componente de polietileno nos tecidos moles. (B) No corte axial, círculo vermelho evidenciando polietileno.

a um efeito “abridor de garrafas”, podendo o polietileno migrar para fora do acetábulo.

A luxação intraprotética pode ser um desafio diagnóstico, principalmente nas radiografias pós-redução, porque a cabeça femoral pode dar a falsa impressão de estar reduzida na cúpula.

Ao avaliar uma luxação após artroplastia de quadril, é necessário diferenciar uma prótese convencional de um implante de dupla mobilidade. A presença de crepitação ou ruído associada à solicitação do arco de movimento é sinal de contato direto entre a cabeça e a cúpula acetabular. Ao Raio X, deve-se atentar quanto à excentricidade da cabeça no componente acetabular. Deve-se observar também a possível presença de um halo radio opaco na região periarticular (“sinal da bolha”), que pode representar o polietileno luxado.

A redução desses pacientes deve ser realizada com anestesia geral ou bloqueio subaracnóideo, visando facilitar a redução. A manobra deve ser feita de forma cuidadosa e sem tração axial, para evitar ou atenuar o efeito “abridor de garrafa”. Em vez de aplicar tração axial direta, a rotação interna deve ser acoplada à tração axial, permitindo que o revestimento de polietileno se afaste do acetábulo, evitando a colisão do componente acetabular. A imagem fluoroscópica deve ser usada para guiar a manobra de redução. As radiografias de pós-redução devem ser cuidadosamente avaliadas quanto à excentricidade da cabeça femoral e a presença de um sinal de bolha. A luxação intraprotética requer intervenção cirúrgica, devendo ser aproveitada a anestesia para redução aberta e eventual troca de componentes. A TC pode ser solicitada em caso de dúvidas. A sugestão seria colocar um marcador metálico no polietileno, o qual facilitaria sua detecção nas radiografias.

Com a popularização das próteses de dupla mobilidade no nosso meio, se faz necessário treinamento e informação dos ortopedistas no pronto atendimento para essa possível com-

plicação fácil de ser negligenciada. O médico examinador deve questionar e saber identificar o modelo de implante e avaliar os sinais dessa complicação: excentricidade da cabeça femoral na cúpula acetabular, “sinal da bolha em partes moles”, crepitação ou deformidade à palpação da articulação após a redução.

Suporte Financeiro

A presente pesquisa não recebeu nenhum financiamento específico de agências de financiamento dos setores público, comercial ou sem fins lucrativos.

Conflito de Interesses

Os autores declaram não haver conflito de interesses.

Referências

- 1 Patel PD, Potts A, Froimson MI. The dislocating hip arthroplasty: prevention and treatment. *J Arthroplasty* 2007;22(04, Suppl 1):86–90
- 2 McArthur BA, Nam D, Cross MB, Westrich GH, Sculco TP. Dual-mobility acetabular components in total hip arthroplasty. *Am J Orthop* 2013;42(10):473–478
- 3 Philpott R, Adam P, Farizon F, Fessy MH, Bousquet G. [Survival of cementless dual mobility sockets: ten-year follow-up]. *Rev Chir Orthop Repar Appar Mot* 2006;92(04):326–331
- 4 De Martino I, Triantafyllopoulos GK, Sculco PK, Sculco TP. Dual mobility cups in total hip arthroplasty. *World J Orthop* 2014;5(03):180–187
- 5 Kaiser D, Kamath AF, Zingg P, Dora C. Double mobility cup total hip arthroplasty in patients at high risk for dislocation: a single-center analysis. *Arch Orthop Trauma Surg* 2015;135(12):1755–1762
- 6 Waddell BS, Mohamed S, Glomset JT, Meyer MS. A Detailed Review of Hip Reduction Maneuvers: A Focus on Physician Safety and Introduction of the Waddell Technique. *Orthop Rev (Pavia)* 2016;8(01):6253