



Determinação dos parâmetros anatômicos limítrofes para melhor desfecho funcional da fratura de Colles: Um estudo prospectivo*

Determining the Borderline Anatomical Parameters for Better Functional Outcome of Colles Fracture: A Prospective Study

Tapasa Kumar Panigrahi¹ Satyajeet Ray¹ Manoranjan Mallik¹ Ramesh Chandra Maharaj¹
Jugaratna Khatua¹ Debi Prasad Nanda¹

¹ Departamento de Ortopedia, S. C. B. Medical College and Hospital, Cutack, Odisha, Índia

Endereço para correspondência Ramesh Chandra Maharaj, MBBS, M.S., Room no-13, SR Hostel, S. C. B. Medical College and Hospital, Cuttack, Odisha, India (e-mail: rameshchandramaharaj@gmail.com).

Rev Bras Ortop 2022;57(4):619–628.

Resumo

Objetivo O tratamento da fratura de Colles pode deformar o pulso. Alguns estudos afirmam que essa deformidade raramente dificulta as atividades diárias, enquanto outros relatam o contrário; assim, a redução anatômica é desejável. Nosso objetivo foi analisar os resultados anatômicos e funcionais da fratura de Colles para descobrir os valores de parâmetros individuais correspondentes ao melhor desfecho funcional.

Métodos Este estudo prospectivo incluiu 70 pacientes idosos com fratura de Colles. Todos os pacientes foram tratados de forma conservativa. Os parâmetros anatômicos foram a angulação dorsal, a inclinação radial e a altura radial, avaliados de acordo com Stewart et al. O resultado funcional foi avaliado segundo a tabela de pontuação de pulso Mayo. Os resultados foram analisados por meio do teste de associação do qui-quadrado, considerando o valor de $p < 0,001$ estatisticamente significativo. A força das associações foi analisada por razões de possibilidades com intervalos de confiança de 95%.

Resultados Excelentes e bons resultados anatômicos e funcionais foram obtidos em 68,5% e 78,5% dos casos, respectivamente, com diferença estatística significativa ($p = 0,0009$). Dos três parâmetros anatômicos, a angulação dorsal inferior a 10° e a perda da inclinação radial inferior a 9° apresentaram associação estatisticamente significativa com os resultados funcionais ($p = 0,0006$), mas não a perda de altura radial inferior a 6 mm ($p = 0,0568$); no entanto, a perda da altura radial inferior a 4 mm foi associada de forma significativa aos desfechos funcionais ($p = 0,00062$).

Palavras-chave

- ▶ fratura de Colles
- ▶ tratamento conservador/métodos
- ▶ idoso

* Trabalho desenvolvido no Departamento de Ortopedia, S.C.B. Medical College and Hospital, Cutack, Odisha, Índia.

recebido
29 de Julho de 2020
aceito
28 de Outubro de 2020
Publicado on-line
Maio 5, 2021

DOI <https://doi.org/10.1055/s-0041-1726062>.
ISSN 0102-3616.

© 2021. Sociedade Brasileira de Ortopedia e Traumatologia. All rights reserved.
This is an open access article published by Thieme under the terms of the Creative Commons Attribution-NonDerivative-NonCommercial-License, permitting copying and reproduction so long as the original work is given appropriate credit. Contents may not be used for commercial purposes, or adapted, remixed, transformed or built upon. (<https://creativecommons.org/licenses/by-nc-nd/4.0/>)
Thieme Revinter Publicações Ltda., Rua do Matoso 170, Rio de Janeiro, RJ, CEP 20270-135, Brazil

Abstract

Conclusão As fraturas com redução anatômica apresentam melhores desfechos funcionais. Os parâmetros anatômicos limítrofes aceitáveis para a obtenção de resultados funcionais excelentes ou bons são angulação dorsal inferior a 10°, perda da inclinação radial inferior a 9° e perda da altura radial inferior a 4 mm.

Objective The treatment of Colles fracture can deform the wrist. Some studies claim the resulting deformity rarely hinders daily activities, whereas others report the opposite; thus, anatomical reduction is desirable. Our objective was to analyze the anatomical and functional results of Colles fracture to find out the values of individual parameters corresponding to the best functional outcome.

Methods The present prospective study included 70 elderly patients with Colles fracture. All patients were managed conservatively. The anatomical parameters were evaluated by measuring dorsal angulation, radial inclination, and radial height, and they were assessed as per Stewart et al. The functional result was assessed by the Mayo wrist score. The results were analyzed using the chi-squared test of association, and a p -value < 0.001 was considered statistically significant and to examine strengths of associations; we computed odds ratios (ORs) with 95% confidence intervals (CI).

Results Excellent and good results were obtained in 68.5% of the cases anatomically and 78.5% functionally, which was statistically significant ($p = 0.0009$). Out of the three anatomical parameters, dorsal angulation $< 10^\circ$ and loss of radial inclination $< 9^\circ$ showed statistically significant association with functional results ($p = 0.0006$), but loss of radial height < 6 mm did not ($p = 0.0568$), which became significant when loss of radial height was kept < 4 mm ($p = 0.00062$).

Conclusion Fractures with anatomical reduction have better functional results. The acceptable borderline anatomical parameters for obtaining excellent or good functional results are dorsal angulation $< 10^\circ$, loss of radial inclination $< 9^\circ$, and loss of radial height < 4 mm.

Keywords

- Colle's fracture
- conservative treatment/methods
- aged

Introdução

Anatomicamente, o membro superior, em especial a mão e o pulso, é feito para a movimentação precisa. A anatomia privilegiada de inclinação volar, inclinação radial e altura radial da extremidade distal do rádio dá ao pulso a incrível liberdade de movimento necessária para a precisão do trabalho que distingue os humanos. A desvantagem da postura ereta e do alto grau de movimentos é a maior propensão dos membros superiores a lesões, em comparação aos membros inferiores.¹ A fratura da extremidade distal do rádio é a mais comum e responsável por aproximadamente 17,5% de todas as fraturas.^{1,2} Sua distribuição etária é bimodal, com um pico de 6 a 10 anos e outro pico de 60 a 70 anos.² Mulheres idosas são sete vezes mais propensas a essas fraturas, talvez devido à osteoporose pós-menopausática.³ A lesão se deve principalmente à queda simples com as mãos estendidas.⁴ O padrão de fratura é tipicamente metafisário distal, com acometimento de 2,5 cm da extremidade distal do rádio e cominuição dorsal clássica, além de angulação dorsal, deslocamento dorsal e deslocamento radial; essa lesão, a fratura de Colles, recebe o nome de Sir Abraham Colles, que a descreveu em 1814.⁴ Até hoje, o tratamento conservativo, com colocação de gesso abaixo do cotovelo com pulso neutro ou em flexão leve e desvio ulnar, é aceito como padrão em pacientes idosos com

baixa demanda física.⁵ A cicatrização é geralmente acompanhada por uma deformidade, que pode ser tratada com habilidade em até 60% dos casos.^{6,7}

Discute-se se esta deformidade prejudica ou não o resultado funcional em pacientes idosos. Embora existam inúmeras publicações a esse respeito, não há consenso. Muitos afirmam que a fratura de Colles precisa de atenção especial, pois a deformidade decorrente prejudica a função do pulso.^{5,8} Alguns autores dizem que mesmo pequenas mudanças nos parâmetros anatômicos da extremidade distal do rádio podem levar a um mau resultado funcional em até 17% dos casos.⁹ Outros relatam que o resultado funcional após a fratura de Colles é multifatorial e que reduções anatômicas não são necessariamente decisivas.¹⁰

Assim, este estudo foi realizado para avaliar os resultados anatômicos e funcionais da fratura de Colles tratada de forma conservativa em idosos e analisar a correlação entre os parâmetros anatômicos individuais e os resultados funcionais para determinação de limiares que correspondam a um melhor resultado funcional.

Material e Métodos

Após a obtenção da aprovação do comitê de ética e do consentimento dos pacientes, os dados de 70 indivíduos

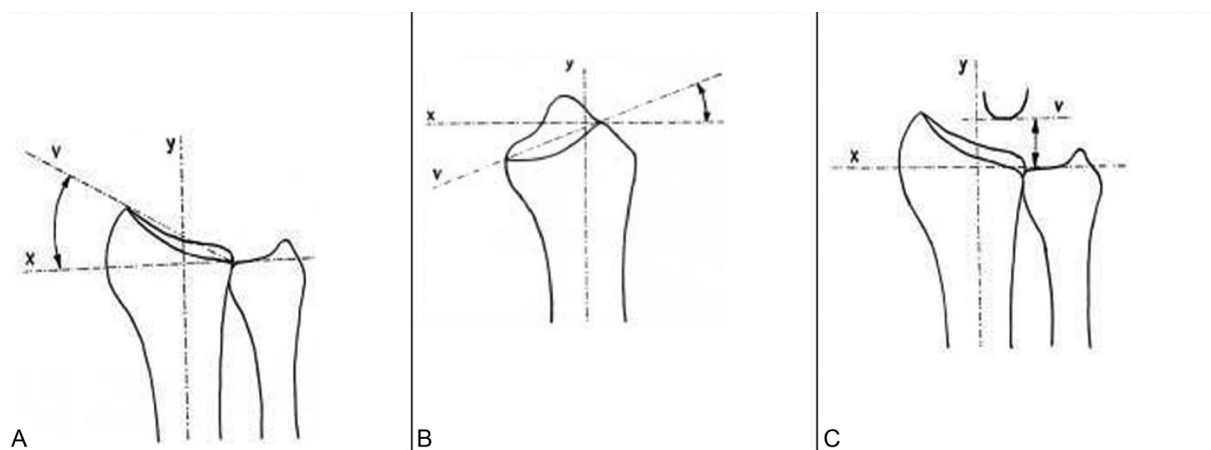


Fig. 1 Diagrama esquemático da medida dos diferentes parâmetros anatômicos (A) Medida da inclinação radial; (B) medida da inclinação palmar; (C) medida do comprimento radial.

com fratura de Colles que compareceram ao ambulatório e ao pronto-socorro de nossa instituição entre maio de 2016 e maio de 2020 foram coletados e analisados de maneira prospectiva. Pacientes entre 60 e 80 anos de idade com fraturas unilaterais, extra-articulares fechadas do rádio distal foram incluídos neste estudo; indivíduos com fraturas bilaterais do rádio distal, fraturas intra-articulares e fraturas expostas foram excluídos.

Radiografias em incidências posteroanteriores (PAs) e laterais de ambos os punhos (caso e controle) foram obtidas. As fraturas foram classificadas de acordo com a classificação da *Arbeitsgemeinschaft für Osteosynthesefragen/Orthopedic Trauma Association (AO/OTA) (AO/OTA-2R3A2.2)*. Um bloqueio de hematoma (com 1 mL de lidocaína a 2%) foi realizado, seguido de manipulação fechada e colocação de gesso sob intensificador de imagem.¹¹ Depois de atingir a redução anatômica aceitável, o antebraço foi imobilizado com gesso abaixo do cotovelo por 4 semanas. Após a remoção do gesso, o paciente foi submetido a fisioterapia supervisionada para evitar rigidez e, em seguida, acompanhado em consultas realizadas aos 3 e 6 meses, e uma vez ao ano para avaliação anatômica e funcional. Os parâmetros anatômicos de inclinação radial, angulação dorsal ou inclinação palmar e comprimento radial foram determinados radiologicamente¹² (► **Fig. 1**). O programa MicroDicom foi usado para cálculo dos ângulos e comprimentos a partir das radiografias (► **Fig. 2**).

Os resultados anatômicos foram avaliados de acordo com os critérios estabelecidos por Stewart et al.¹³ Segundo esse autor, a angulação dorsal aceitável é de 10°, a perda aceitável de inclinação radial é de 9° e a perda aceitável de comprimento do osso radial é de 6 mm (► **Tabela 1**). O resultado funcional foi avaliado pela tabela de pontuação de pulso Mayo dos 6 meses ao último acompanhamento¹⁴ (► **Tabela 1**). Um goniômetro foi utilizado para medir a flexibilidade da articulação do pulso da mão saudável e da mão fraturada. Um dinamômetro foi usado para medir a força de preensão.

Os dados demográficos foram mostrados como médias, amplitudes e proporções. Os resultados anatômicos e funcionais foram comparados com o teste de associação do qui-quadrado usando tabelas 2 × 2 que combinam campos com resultados excelentes e bons e campos com resultados

razoáveis e maus. O valor de $p < 0,001$ foi considerado estatisticamente significativo. A força das associações entre resultados funcionais e anatômicos foi determinada por razões de possibilidades (RPs) com intervalos de confiança (ICs) de 95%.

Resultados

Dos 70 pacientes, 42 eram do sexo feminino e 28 eram do sexo masculino. A média de idade foi de $66,3 \pm 3,2$ anos (variação de 60–80 anos). Em 42 pacientes, a fratura ocorreu na mão dominante e em 28 pacientes, na mão não dominante. Os parâmetros anatômicos da mão normal (controle) são mostrados a seguir (► **Tabela 2**).

O resultado funcional foi excelente em 43, bom em 12, regular em 8 e ruim em 7 pacientes. O resultado anatômico foi excelente em 41, bom em 7, regular em 10 e ruim em 12 pacientes, aos 6 meses. Esses resultados foram representados em uma tabela 2 × 2 que mostrou uma associação estatisticamente significativa, com $p < 0,001$ (0,0009), entre os resultados anatômicos e funcionais (► **Tabela 3** e ► **Figura 3**).

À comparação dos parâmetros anatômicos individuais e resultados funcionais, uma associação estatisticamente significativa, de $p < 0,001$, foi observada entre a angulação dorsal e os resultados funcionais (qui-quadrado = 11,75, grau de liberdade [GL] = 1, $p = 0,0006$, RP = 7,67, IC de 95% = 2,18–26,92) com 10° ou menos de angulação dorsal como valor limite (► **Tabela 3**).

Uma associação estatisticamente significativa, de $p < 0,001$, foi observada entre a perda de inclinação radial de até 9° e os resultados funcionais (qui-quadrado = 11,77, GL = 1, $p = 0,0006$, RP = 7,67, IC de 95% = 2,18–26,92) (► **Tabela 3**).

Não houve associação estatisticamente significativa, com $p > 0,001$ (0,01), entre a perda de até 6 cm de altura radial e os resultados funcionais (qui-quadrado = 6,62, GL = 1, $p = 0,01$, RP = 4,57, IC de 95% = 1,33–15,33) (► **Tabela 3**).

Na determinação do valor limítrofe de perda de altura radial, uma associação estatisticamente significativa (qui-quadrado = 11,70, GL = 1, $p = 0,00062$, RP = 8,94, IC 95% = 2,23–35,84) foi encontrada entre os resultados funcionais e até 4 mm de perda de altura radial (► **Tabela 3**).

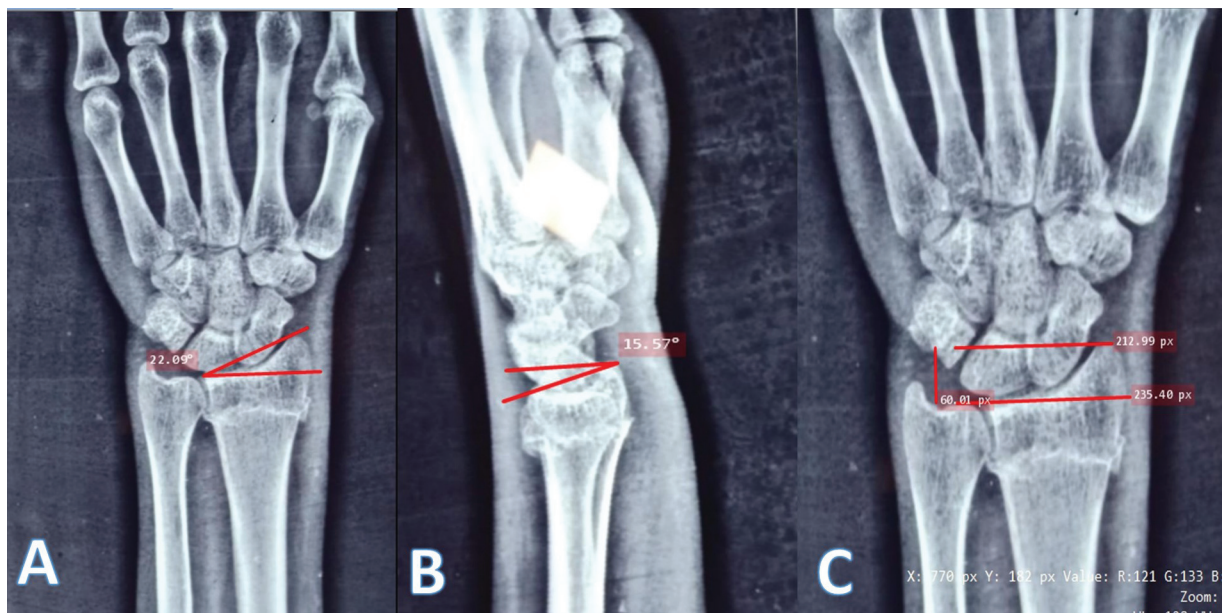


Fig. 2 Medidas realizadas com o programa MicroDicom. (A) Inclinação radial; (B) angulação dorsal; (C) altura radial.

Tabela 1 Sistemas de pontuação anatômica e funcional

Sistema de pontuação	Ângulo dorsal (graus)	Perda de comprimento radial (mm)	Perda de ângulo radial (graus)	Pontuação	Classificação
1.1 Avaliação anatômica dos resultados do tratamento de fratura do osso radial em uma zona típica (Stewart et al.)	Neutro	0–3	0–4	0	[Classificação: pontuação combinada de ângulo dorsal, comprimento radial e ângulo radial; Excelente = 0; Bom = 1–3; Razoável = 4–6; Mau = 7–12
	1–10	4–6	5–9	1	
	11–14	7–11	10–14	2	
	> 15	> 12	> 15	4	
1.2 Pontuação funcional segundo o escore de pulso Mayo	Categoria	Pontuação	Achado		Pontos (*Pontuação total: 90–100 = Excelente; 80–89 = Bom; 65–79 = Razoável; < 65 = Mau)
	Dor (25 pontos)	25	Sem dor	Muito satisfeito Moderadamente satisfeito Não satisfeito, mas trabalhando Não satisfeito, incapaz de trabalhar	
		20	Dor branda com atividades vigorosas		
		20	Dor apenas com mudanças climáticas		
		15	Dor moderada com atividade vigorosa		
		10	Dor branda com atividades da vida diária		
	Satisfação (25 pontos)	5	Dor moderada com atividades da vida diária		
		0	Dor em repouso		
		25	Muito satisfeito		
		20	Moderadamente satisfeito		
		10	Não satisfeito, mas trabalhando		
	Amplitude de movimento (25 pontos)	0	Não satisfeito, incapaz de trabalhar		
		25	100% do normal	100% do normal 75–99% do normal 50–74% do normal 25–49% do normal 0–24% do normal	
		20	75–99% do normal		
		10	50–74% do normal		
		5	25–49% do normal		
0	0–24% do normal				
Força de preensão (25 pontos)	25	100% do normal	100% do normal 75–99% do normal 50–74% do normal 25–49% do normal 0–24% do normal		
	15	75–99% do normal			
	10	50–74% do normal			
	5	25–49% do normal			
	0	0–24% do normal			

Tabela 2 Perfil demográfico e parâmetros anatômicos da mão normal

Pacientes (n)	70
Média de idade (anos)	66,3 ± 3,2 (60–80 anos)
Sexo feminino	42 (60%)
Sexo masculino	28 (40%)
Mulheres:Homens	3:2
Lado acometido: • Unilateral, mão dominante • Unilateral, mão não dominante	42 28
Parâmetros radiológicos da mão controle: • Inclinação radial • Angulação palmar • Comprimento radial	20–30° (25,6 ± 2,8°) 0–15° (7,9 ± 4,2°) 8–18 mm (13,4 ± 1,7 mm)

Discussão

A incidência da fratura de Colles foi maior entre os idosos na faixa etária de 60 a 69 anos (faixa de 60 a 80), e foi 3 vezes mais comum em mulheres (42 [60%]) do que em homens (28 [40%]). Esses achados são similares aos de Chung et al.,¹⁵ que observaram 86,7% dos pacientes do sexo feminino e média de idade de 70,9 ± 8,9 anos.

A morfometria normal do rádio distal a partir do pulso consistiu em inclinação radial média de 25,6 ± 2,8° (20–30°), inclinação palmar de 7,9 ± 4,2° (0–15°) e comprimento radial de 13,4 ± 1,7 mm (8–18 mm). Os dados morfométricos podem variar de acordo com localizações geográficas e etnias (► **Tabela 4**).^{11,16–18}

Os resultados funcionais foram excelentes e bons em 55 (78,5%) e razoáveis e maus em 15 (21,5%) pacientes, enquanto os resultados anatômicos foram excelentes e bons em 48 (68,5%) e razoáveis e maus em 22 (31,5%) pacientes idosos com fratura de Colles tratados de forma conservativa (► **Tabela 5**). A análise estatística mostrou uma correlação significativa entre esses achados, com $p = 0,0009$, qui-quadrado = 10,99 e $RP = 7,17$. Isso difere dos resultados obtidos por Gartland e Werley, que observaram resultados funcionais surpreendentemente bons apesar do reposicionamento deficiente e da imobilização inadequada.⁶ Nossos resultados também diferem daqueles relatados por Finsen et al.¹⁰ e Chung et al.,¹⁵ que afirmaram que o restauro preciso da anatomia do pulso não é associado ao melhor desfecho funcional.^{10,15} Arrora et al.¹⁹ descobriram que a reconstrução anatômica não se traduziu em nenhuma melhora na amplitude de movimento ou na habilidade de realização de atividades da vida diária em idosos. Anzarut et al.²⁰ e Young e Rayan²¹ também concordaram que a redução radiográfica não foi associada ao melhor desfecho funcional e obtiveram boa função em casos com maus desfechos anatômicos. No entanto, poucos autores relataram uma correlação significativa entre os resultados anatômicos e funcionais que apoiam este estudo, como Kong et al.,²² que afirmaram que a redução

Tabela 3 Análise estatística dos resultados de tabelas 2 × 2

Número	Parâmetros para comparação	Tabelas 2 × 2		Resultados	Significado estatístico	
3.1	Resultado anatômico com resultado funcional	Resultado anatômico	Resultado funcional (número de pacientes)		Qui-quadrado = 10,99; $GL = 1; p < 0,001$ (0,0009). Razão de possibilidades = 7,17 (IC 95% = 2,01–25,01)	Significativo
			Excelente/ Bom	Razoável/Mau		
			43	5		
		Razoável/Mau	12	10		
3.2	Perda de angulação dorsal com resultado funcional (< 10°)	Angulação dorsal	Resultado funcional (número de pacientes)		Qui-quadrado = 11,75; $GL = 1; p < 0,001$ (0,0006). Razão de possibilidades = 7,67 (IC 95% = 2,18–26,92)	Significativo
			Excelente/ Bom	Razoável/Mau		
		< 10°	46	6		
		> 0°	9	9		
3.3	Perda de inclinação radial com resultado funcional (< 9°)	Perda do ângulo radial	Resultado funcional (número de pacientes)		Qui-quadrado = 11,77; $GL = 1; p < 0,001$ (0,0006). Razão de possibilidades = 7,67 (IC 95% = 2,18–26,92)	Significativo
			Excelente/ Bom	Razoável/Mau		
		< 9°	41	4		
		> 9°	14	11		
3.4	Perda de altura radial com resultado funcional (< 6 mm)	Perda de altura radial	Resultado funcional (número de pacientes)		Qui-quadrado = 6,62; $GL = 1; p > 0,001$ (0,01). Razão de possibilidades = 4,57 (IC 95% = 1,33–15,33)	Não significativo
			Excelente/ Bom	Razoável/Mau		
		< 6 mm	44	7		
		> 6 mm	11	8		
3.5	Perda de altura radial com resultado funcional (< 4 mm)	Perda de altura radial	Resultado funcional (número de pacientes)		Qui-quadrado = 11,70; $GL = 1; p < 0,001$ (0,00062). Razão de possibilidades = 8,94 (IC 95% = 2,23–35,84)	Significativo
			Excelente/ Bom	Razoável/Mau		
		< 4 mm	38	3		
		> 4 mm	17	12		

Abreviaturas: GL, Grau de liberdade; IC 95%, intervalo de confiança de 95%.

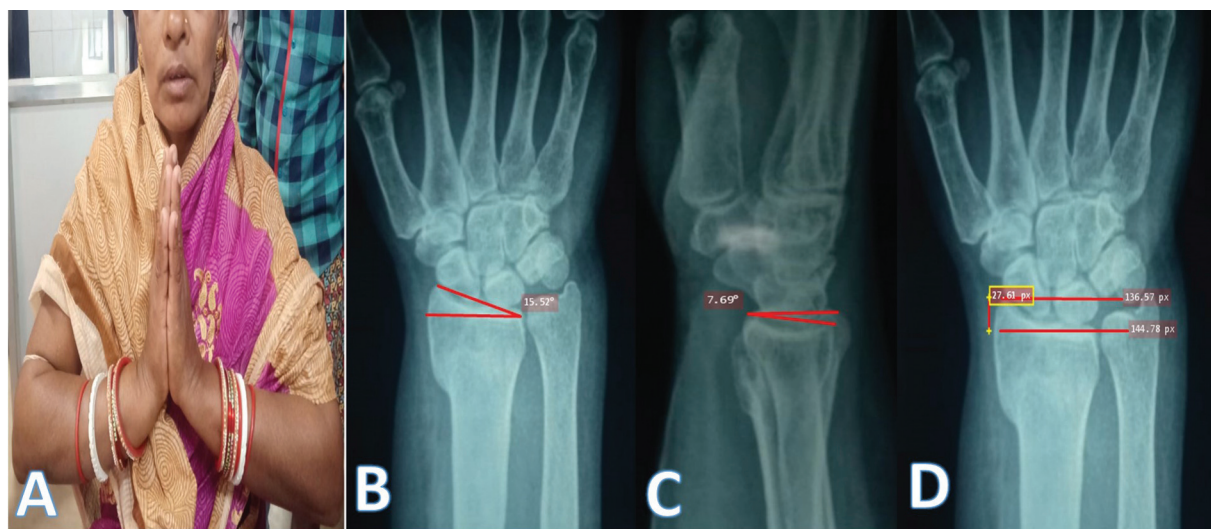

Fig. 3 Acompanhamento da fratura de Colles do pulso direito. (A) Quadro clínico; (B) inclinação radial; (C) inclinação dorsal; (D) altura radial.

Tabela 4 Estudos que analisam a morfometria da extremidade distal do rádio

Fonte	Inclinação radial	Inclinação palmar	Comprimento do rádio	Variância ulnar
Campbell, 13ª edição (2017) (p.2993) ¹⁶	20°	11°	12 mm	± 2 mm
<i>Green operative hand surgery</i> , 7ª edição (2017) ¹¹	23°	11°		- mm
Mishra et al (2016) ¹⁷	23,27 ± 7,42° (11,3–42,1°)	10,7 ± 5,28° (1–16,9°)	11,31 ± 4,9 mm (7,1–30,4 mm)	0,66 ± 2,46 mm (-2,4–4,1 mm)
Dario et al (2014) ¹⁸	21–25°	7–15°	10–13mm	0,7–4,1 mm
Presente estudo	25,6 ± 2,8° (20–30°)	7,9 ± 4,2° (0–15°)	13,4 ± 1,7 mm (8–18 mm)	

satisfatória é a primeira escolha, pois a perda de alinhamento provoca diminuição da força de preensão, aparência insatisfatória e certa limitação dos movimentos do pulso. Slogaard et al.²³ observaram que a função foi influenciada pelos resultados radiográficos, indicando a associação entre a melhora funcional e a melhor técnica de redução da fratura e a prevenção de deslocamentos secundários. Jenkins et al.²⁴ descobriram que a recuperação final da força de preensão estava relacionada à inclinação da superfície articular do rádio cicatrizado, tanto no plano coronal quanto no sagital. Além disso, a perda do comprimento radial parece se tornar um determinante importante da dor em longo prazo.

Ao estudar a relação de parâmetros anatômicos individuais e a função final, o presente estudo demonstrou uma associação significativa entre a angulação dorsal inferior a 10° e a perda da inclinação radial de inferior a 9° e os resultados funcionais ($p = 0,0006$, qui-quadrado = 11,75, RP 7,67). A perda de altura radial de até 6 mm não foi associada ao resultado funcional ($p = 0,01$); porém, a perda de altura radial de até 4 mm apresentou associação significativa ($p = 0,00062$, qui-quadrado = 11,70, RP = 8,94). (► **Tabela 6**). Stewart et al.,¹³ em seu trabalho sobre órtese gessada funcional para tratamento da fratura de Colles, observaram

que lesões com angulação dorsal inferior a 10°, perda de inclinação radial de até 9° e perda de altura radial de até 6 mm apresentaram melhor resultado funcional, independentemente dos métodos de imobilização com gesso ou órtese. Altissimi et al.²⁵ relataram resultados insatisfatórios com angulação dorsal de até 15°, perda da inclinação radial de até 5° e variância ulnar inferior a 5 mm. Slogaard et al.²³ observaram resultados funcionais excelentes ou bons com angulação dorsal inferior a 10° e perda da altura radial de até 7 mm. Salmon e Pattern²⁶ definiram a má união na fratura do rádio distal como angulação dorsal inferior a 10°, perda de inclinação radial inferior a 17°, perda da altura radial de até 3 mm e variação ulnar inferior a 1 mm. Fujii et al.²⁷ relataram que o encurtamento radial de mais de 6 mm pode ser responsável pelo mau resultado funcional. Smilovic et al.²⁸ definiram os valores limítrofes como angulação dorsal menor ou igual a 9°, perda de inclinação radial menor ou igual a 3° e perda de altura radial menor ou igual a 2 mm para alcançar uma boa função.

A limitação deste estudo é o pequeno tamanho da amostra ($n = 70$). A análise de dados realizada foi bivariada, com uso do qui-quadrado e RP. No entanto, como a fratura do rádio distal é influenciada por múltiplas variáveis além da redução, um

Tabela 5 Estudos comparando desfechos anatômicos e funcionais de fraturas do rádio distal

Autor	Estudo	Resultados	Conclusão
Chung et al. (2020) ¹⁵	<i>Assessment of Anatomic Restoration of Distal Radius Fractures Among Older Adults: A Secondary Analysis of a Randomized Clinical Trial</i> (Avaliação da restauração anatômica de fraturas do rádio distal entre adultos idosos: uma análise secundária de um ensaio clínico randomizado)	Os dados de 166 pacientes foram analisados com modelos de regressão multivariável de duas fases. Apenas dois dos 84 coeficientes de correlação calculados foram estatisticamente significativos; a força de preensão com a inclinação radial e a pontuação de atividades da vida diária do <i>Michigan Hand Outcomes Questionnaire</i> (MHQ) com a variância ulnar.	Os autores concluíram que a restauração precisa da anatomia do pulso não está associada a um melhor resultado funcional.
Kong et al. (2019) ²²	<i>The Necessity of Restoration of Radiologic Parameters by Closed Reduction in Elderly Patients with Distal Radius Fractures</i> (A necessidade de restauração dos parâmetros radiológicos por redução fechada em pacientes idosos com fraturas do rádio distal)	Dos 96 pacientes, 75 (78,1%) obtiveram redução aceitável e 21 (21,9%), redução insuficiente. Uma correlação significativa foi encontrada entre a variância ulnar positiva e a força de preensão ($r = 0,35$, $p = 0,03$) e a angulação dorsal e a flexão do pulso ($r = 0,31$, $p = 0,02$).	Os autores concluíram que a redução satisfatória é a primeira escolha, pois o mau alinhamento causa diminuição da força de preensão, aparência insatisfatória e certa limitação dos movimentos do pulso.
Finsen et al. (2013) ¹⁰	<i>The relationship between displacement and clinical outcome after distal radius (Colles') fracture</i> (Relação entre deslocamento e resultado clínico após fratura do rádio distal [fratura de Colles])	Avaliação de 260 pacientes. Embora exista uma associação estatisticamente significativa entre os resultados funcionais e anatômicos segundo a análise bivariada, a regressão múltipla mostrou que a angulação dorsal, a variância ulnar e a inclinação radial respondem por apenas 11% da variabilidade.	Os autores concluíram que o alinhamento radiológico final da fratura do rádio distal tem pouca influência no resultado clínico da fratura de Colles.
Arrora et al. (2011) ¹⁹	<i>A prospective randomized trial comparing non-operative treatment with volar locking plate fixation for displaced and unstable distal radial fractures in patients sixty-five years of age and older</i> (Um estudo prospectivo randomizado de comparação do tratamento não operatório à fixação de placa de bloqueio volar em fraturas do rádio distal com deslocamento e instáveis em pacientes com 65 anos de idade ou mais)	Análise prospectiva de 73 pacientes. A amplitude de movimento, o nível de dor e os escores <i>Patient-Rated Wrist Evaluation</i> (PRWE) e <i>Disabilities of the Arm, Shoulder and Hand</i> (DASH) não foram diferentes entre os grupos de tratamento cirúrgico e não cirúrgico.	A reconstrução anatômica não trouxe qualquer melhora na amplitude de movimento ou na habilidade de realização de atividades da vida diárias em idosos.
Anzarut et al. (2004) ²⁰	<i>Radiologic and patient-reported functional outcomes in an elderly cohort with conservatively treated distal radius fractures</i> (Resultados radiológicos e funcionais relatados pelo paciente em uma coorte de idosos com fraturas do rádio distal tratadas de forma conservativa)	Dos 74 pacientes, 47 (69%) apresentaram resultado radiográfico aceitável e 44 (59%) tiveram resultado funcional satisfatório em 6 meses.	O artigo concluiu que a redução radiográfica aceitável não foi associada a um melhor resultado funcional.
Young e Rayan et al. (2000) ²¹	<i>Outcome following nonoperative treatment of displaced distal radius fractures in low-demand patients older than 60 years</i> (Desfecho após o tratamento não operatório de fraturas do rádio distal com deslocamento em pacientes de baixa demanda com mais de 60 anos)	Foram obtidos 88% de resultados funcionais excelentes ou bons e 68% de resultados anatômicos excelentes ou bons.	O desfecho radiográfico não foi relacionado ao desfecho funcional.
Slogaard et al., (1988) ²³	<i>Function after distal radius fracture</i> (Função após fratura do rádio distal)	Os resultados funcionais foram excelentes ou bons com angulação dorsal abaixo de 10° e perda da altura radial inferior a 7 mm.	A função foi influenciada por resultados radiográficos, indicando a associação entre a melhora funcional e a melhor técnica de redução da fratura e a prevenção de deslocamentos secundários.
Jenkins et al. (1988) ²⁴	<i>Mal-union and dysfunction in Colles' fracture</i> (Má união e disfunção na fratura de Colles)	Resultados de 61 pacientes. Os parâmetros anatômicos de união foram angulação dorsal média de 9° (desvio-padrão [DP], 12,1), perda média da inclinação radial de 7,8° (DP, 7,2°) e encurtamento radial médio de 4 mm (DP, 3,9 mm). A perda de força de preensão e a perda de flexão foram consideradas parâmetros funcionais. A análise de regressão multilinear mostrou uma correlação estatisticamente significativa entre a força de preensão e a perda da inclinação radial, a angulação dorsal e a perda da flexão, mas não sem nível de significância.	A recuperação final da força de preensão foi relacionada à inclinação da superfície articular do rádio cicatrizado tanto no plano coronal quanto no sagital. A perda do comprimento radial parece ser um determinante importante da dor em longo prazo.
Garland e Werely (1951) ⁶	<i>Evaluation of healed Colles' fractures</i> (Avaliação de fraturas de Colles cicatrizadas)	Bons resultados funcionais (68,3%) obtidos apesar do mau aspecto radiológico.	A inclinação dorsal residual está mais fortemente associada a resultados maus do que a perda de inclinação radial, altura radial ou variação ulnar. No entanto, os melhores desfechos foram observados em casos com redução mais precisa.
Presente estudo	<i>Determining the borderline values of anatomical parameters for better functional outcome of Colles' fracture. A prospective study</i> (Determinação dos parâmetros anatômicos limítrofes para melhor desfecho funcional da fratura de Colles: um estudo prospectivo)	De 70 pacientes, resultados funcionais e anatômicos excelentes e bons foram observados em, respectivamente, 55 (78,5) e 48 (68,5%) pacientes, com correlação estatisticamente significativa ($p < 0,001$ [0,0009]).	Concluímos que a redução anatômica e a manutenção da redução são prioridades para o melhor desfecho funcional.

Tabela 6 Estudos que estimaram valores de parâmetros anatômicos individuais correlacionados a resultados funcionais excelentes ou bons em fraturas do rádio distal

Autor	Estudo	Angulação dorsal	Perda de inclinação radial	Perda de altura radial	Variância ulnar	Comentários
Stewart et al. (1984) ¹³	<i>Functional cast-bracing for Colles' fractures: a comparison between cast-bracing and conventional plaster casts</i> (Órtese gessada funcional para fraturas de Colles: uma comparação entre órtese gessada e modelos convencionais de gesso)	< 10°	< 9°	< 6 mm		Os resultados anatômicos não foram influenciados pelos métodos de imobilização, mas sim pela eficácia da redução.
Altimissi et al. (1986) ²⁵	<i>Long term results of conservative treatment of fractures of the distal radius</i> (Resultados em longo prazo do tratamento conservativo das fraturas do rádio distal)	> 15°	< 5°		> 5 mm (índice radioulnar)	Não houve relação estatisticamente significativa entre os desfechos e o tipo de fratura. No entanto, desfechos insatisfatórios foram relatados quando três parâmetros radiográficos apresentavam valores extremos.
Slogaraad et al. (1988) ²³	<i>Function after distal radius fracture</i> (Função após fratura do rádio distal)	< 10°		< 7 mm		Os resultados funcionais são excelentes ou bons com angulação dorsal abaixo de 10° e perda de altura radial inferior a 7 mm.
Salmon e Pattern (1999) ²⁶	<i>Prevention of malunion of distal radius fracture</i> (Prevenção da má união da fratura do rádio distal)	> 10°	≤ 17°	> 3 mm	> 1 mm	Os autores fizeram essas medições radiográficas para definir a consolidação viciosa da fratura do rádio distal.
Fujii et al. (2002) ²⁷	<i>Fractures of the distal end of radius in elderly patients: a comparative study of anatomical and functional results</i> (Fraturas da extremidade distal do rádio em pacientes idosos: estudo comparativo dos resultados anatômicos e funcionais)	3°		4 mm		As pequenas deformidades mencionadas não afetaram o resultado funcional. No entanto, o encurtamento radial de mais de 6 mm pode prejudicar o resultado funcional.
Smilovic et al. (2003) ²⁸	<i>Conservative treatment of extra-articular Colles' type fractures of the distal radius: prospective study</i> (Tratamento	≤ 9°	≤ 3°	≤ 2 mm		Houve uma associação significativa entre os resultados anatômicos e funcionais. Além disso, os valores limítrofes para melhora

Tabela 6 (Continued)

Autor	Estudo	Angulação dorsal	Perda de inclinação radial	Perda de altura radial	Variância ulnar	Comentários
	conservativo das fraturas extra-articulares do tipo Colles do rádio distal: estudo prospectivo)					funcional foram mencionados.
Campbell 13ª edição, (2017) (p.2993) ¹⁶	<i>Acceptable reduction of distal radius fracture</i> (Redução aceitável da fratura do rádio distal)	Neutro (0°)	Não inferior a 10°		Não mais que 2 mm de encurtamento relativo à cabeça da ulna	
Presente estudo	<i>Determining the borderline values of anatomical parameters for better functional outcome of Colles' fracture. A prospective study</i> (Determinação dos parâmetros anatômicos limítrofes para melhor desfecho funcional da fratura de Colles: um estudo prospectivo)	< 10°	< 9°	< 4 mm		Recomenda a redução anatômica da fratura dentro dos limites dos parâmetros individuais mencionados para obtenção de resultados funcionais excelentes e bons.

modelo de regressão multivariável teria sido uma escolha melhor para análise estatística. A redução anatômica nem sempre é o único parâmetro para melhora funcional, como indicado por Cooney et al.,²⁹ que declararam que a lesão do tecido mole é igualmente responsável pela rigidez resultante. Isso não foi considerado neste estudo, o que pode ser uma limitação.

Um ponto forte desse estudo é que poucas análises dessa natureza, como a de Smilovic et al.,²⁸ foram conduzidas para determinação dos valores limítrofes dos parâmetros anatômicos para obtenção de bons desfechos funcionais. Portanto, acreditamos que novas pesquisas com maior tamanho de amostra e modelos estatísticos analíticos mais elevados confirmariam nossos achados.

Conclusão

Até hoje, o tratamento não cirúrgico da fratura de Colles, especialmente em idosos, é aceitável, mas a boa função pode ser alcançada com uma melhor redução anatômica. Este estudo recomenda valores limítrofes aceitáveis dos parâmetros anatômicos, como angulação dorsal inferior a 10°, perda da inclinação radial de até 9° e perda da altura radial de até 4 mm, para a obtenção de desfechos funcionais excelentes ou bons.

Suporte Financeiro

Não houve suporte financeiro de fontes públicas, comerciais, ou sem fins lucrativos.

Conflito de Interesses

Os autores não têm conflito de interesses a declarar.

Agradecimentos

Gostaria de agradecer a todos os nossos pacientes que participaram do estudo. Agradeço às irmãs, à equipe de OT, aos responsáveis pela entrada de dados e colegas pela ajuda e apoio. Expresso honra e gratidão ao nosso Professor e HOD por seu apoio incomparável durante o estudo. Por último, gostaria de me curvar perante o Todo Poderoso por todas as bênçãos que derrama sobre mim.

Referências

- Court-Brown CM, Caesar B. Epidemiology of adult fractures: A review. *Injury* 2006;37(08):691–697
- Brogren E, Petranek M, Atroshi I. Incidence and characteristics of distal radius fractures in a southern Swedish region. *BMC Musculoskelet Disord* 2007;8:48
- Hesp R, Klenerman L, Page L. Decreased radial bone mass in Colles' fracture. *Acta Orthop Scand* 1984;55(05):573–575
- Summers K, Fowles SM. Colles' Fracture. [Updated 2020 Jan 18]. In: StatPearls [Internet]. Treasure Island (FL): StatPearls

- Publishing; 2020 Jan-. Available from: <https://www.ncbi.nlm.nih.gov/books/NBK553071/>
- 5 Edward A. Perez. Perez. Fractures of the shoulder, arm and forearm. In: Frederick M, Azar MD, editors. Campbell's operative orthopaedics. 13th ed. Philadelphia: Elsevier; 2017:2994
 - 6 Gartland JJ Jr, Werley CW. Evaluation of healed Colles' fractures. *J Bone Joint Surg Am* 1951;33-A(04):895-907
 - 7 Mackenney PJ, McQueen MM, Elton R. Prediction of instability in distal radial fractures. *J Bone Joint Surg Am* 2006;88(09):1944-1951
 - 8 Cassebaum WH. Colles' fracture; a study of end results. *J Am Med Assoc* 1950;143(11):963-965
 - 9 Golden GN. Treatment and prognosis of Colles' fracture. *Lancet* 1963;1(7280):511-515
 - 10 Finsen V, Rod O, Rød K, Rajabi B, Alm-Paulsen PS, Russwurm H. The relationship between displacement and clinical outcome after distal radius (Colles') fracture. *J Hand Surg Eur Vol* 2013; 38(02):116-126
 - 11 Wolfe SW. Distal Radius Fractures. In: Wolfe SW, Pederson WC, Cohen Mark S, editors. Green's Operative Hand Surgery. 7th ed. Philadelphia: Elsevier; 2017:530
 - 12 Bilić R, Ruzić L, Zdravković V, Boljević Z, Kovjanić J. Reliability of different methods of determination of radial shortening. Influence of ulnar and palmar tilt. *J Hand Surg [Br]* 1995;20(01): 97-101
 - 13 Stewart HD, Innes AR, Burke FD. Functional cast-bracing for Colles' fractures. A comparison between cast-bracing and conventional plaster casts. *J Bone Joint Surg Br* 1984;66(05):749-753
 - 14 Cooney WP, Bussey R, Dobyns JH, Linscheid RL. Difficult wrist fractures. Perilunate fracture-dislocations of the wrist. *Clin Orthop Relat Res* 1987;(214):136-147
 - 15 Chung KC, Cho HE, Kim Y, Kim HM, Shauver MJ. WRIST Group. Assessment of Anatomic Restoration of Distal Radius Fractures Among Older Adults: A Secondary Analysis of a Randomized Clinical Trial. *JAMA Netw Open* 2020;3(01):e1919433
 - 16 Perez EA. Fractures of the shoulder, arm and forearm. In: Azar FM, Canale ST, Beaty JH, editors. Campbell's operative orthopaedics. 13th ed. Philadelphia: Elsevier; 2017:2993
 - 17 Mishra PK, Nagar M, Gaur SC, Gupta A. Morphometry of distal end radius in the Indian population: A radiological study. *Indian J Orthop* 2016;50(06):610-615
 - 18 Dario P, Matteo G, Carolina C, et al. Is it really necessary to restore radial anatomic parameters after distal radius fractures? *Injury* 2014;45(Suppl 6):S21-S26
 - 19 Arora R, Lutz M, Deml C, Krappinger D, Haug L, Gabl M. A prospective randomized trial comparing nonoperative treatment with volar locking plate fixation for displaced and unstable distal radial fractures in patients sixty-five years of age and older. *J Bone Joint Surg Am* 2011;93(23):2146-2153
 - 20 Anzarut A, Johnson JA, Rowe BH, Lambert RG, Blitz S, Majumdar SR. Radiologic and patient-reported functional outcomes in an elderly cohort with conservatively treated distal radius fractures. *J Hand Surg Am* 2004;29(06):1121-1127
 - 21 Young BT, Rayan GM. Outcome following nonoperative treatment of displaced distal radius fractures in low-demand patients older than 60 years. *J Hand Surg Am* 2000;25(01):19-28
 - 22 Kong L, Kou N, Wang Y, Lu J, Tian D, Zhang B. The Necessity of Restoration of Radiologic Parameters by Closed Reduction in Elderly Patients with Distal Radius Fractures. *Med Sci Monit* 2019;25:6598-6604
 - 23 Solgaard S. Function after distal radius fracture. *Acta Orthop Scand* 1988;59(01):39-42
 - 24 Jenkins NH, Mintowt-Czyz WJ. Mal-union and dysfunction in Colles' fracture. *J Hand Surg Br* 1988;13(03):291-293
 - 25 Altissimi M, Antenucci R, Fiacca C, Mancini GB. Long-term results of conservative treatment of fractures of the distal radius. *Clin Orthop Relat Res* 1986;(206):202-210
 - 26 Salmon JM, Pattern S. Prevention of malunion of distal radius fracture. *J Bone Joint Surg Br* 1999;81(01):5
 - 27 Fujii K, Henmi T, Kanematsu Y, Mishihiro T, Sakai T, Terai T. Fractures of the distal end of radius in elderly patients: a comparative study of anatomical and functional results. *J Orthop Surg (Hong Kong)* 2002;10(01):9-15
 - 28 Smilovic J, Bilic R. Conservative treatment of extra-articular Colles' type fractures of the distal radius: prospective study. *Croat Med J* 2003;44(06):740-745
 - 29 Cooney WP III, Dobyns JH, Linscheid RL. Complications of Colles' fractures. *J Bone Joint Surg Am* 1980;62(04):613-619