

## Seltener gastroenterologischer Befund als Ursache für eine hypochrome mikrozytäre Anämie

Daniel Teubner, Arthur Hoffman, Annette Fisseler-Eckhoff, Thomas Hüttenhain, Hendrik Manner, Ralf Kiesslich, Johannes W. Rey

Anämie ist ein häufiger Befund in der täglichen internistischen Praxis. Zu den gängigsten Ursachen zählen Eisen-, Vitamin B<sub>12</sub>- und Folsäure-Mangel, aber auch Blutungen aus dem Gastrointestinaltrakt. Neben der laborchemischen Diagnostik sollte deshalb auch eine endoskopische Abklärung erfolgen. Dass dabei die Standardmaßnahmen nicht immer ausreichen, um die Blutungsquelle sicher zu identifizieren, zeigt der folgende Fall.

**Anamnese** | Eine 66-jährige Frau stellte sich wegen einer auffälligen Hautblässe und zunehmender körperlicher Schwäche bei ihrem Hausarzt vor. Ihr Allgemeinzustand war leicht reduziert, der Ernährungszustand adipös (BMI 32 kg/m<sup>2</sup>). Die Labordiagnostik ergab eine hypochrome mikrozytäre Anämie:

- ▶ Hämoglobin: 8,7 g/dl
- ▶ MCV: 76,8 fl
- ▶ Ferritin: 10 µg/dl

Noch vor einem halben Jahr hatte die Patientin eine minimal erniedrigte normozytäre Anämie (Hämoglobin: 11,5 g/dl).

**Vorerkrankungen und Familienanamnese** | Folgende Vorerkrankungen waren bekannt:

- ▶ Arterielle Hypertonie,
- ▶ COPD bei chronischem Nikotinkonsum,
- ▶ Hypothyreose nach Thyreodektomie,
- ▶ diverse Lebensmittelunverträglichkeiten, die regelmäßig zu Unwohlsein führten.

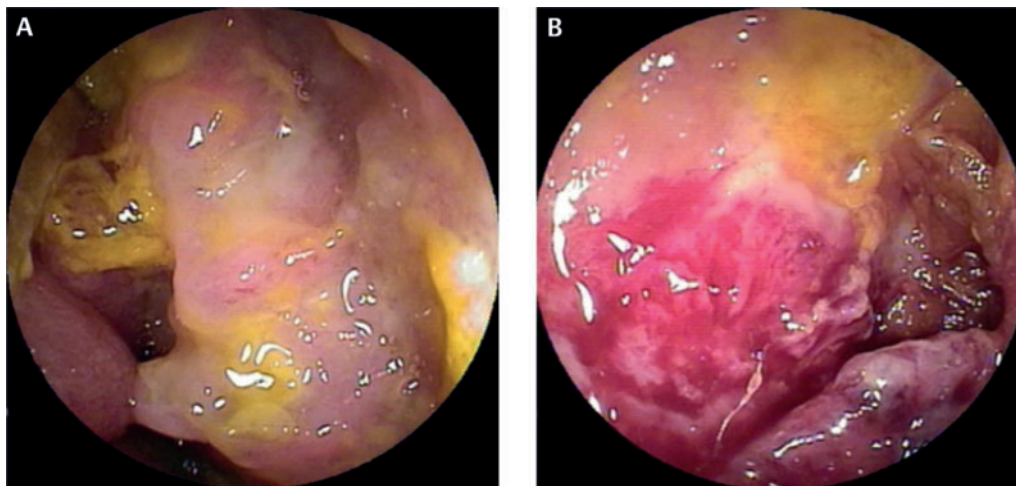
Im Rahmen der regelmäßigen ambulanten gastroenterologischen Betreuung wurden bereits mehrfach große, sessile Adenomen im Kolon abgetragen. Die Schwester der Patientin war mit 44 Jahren an einem Kolonkarzinom verstorben, die Mutter an Blutkrebs. Eine genetische Diagnostik und Beratung war bislang nicht erfolgt.

**Ösophagogastroduodenoskopie (ÖGD)** | Der vom Hausarzt veranlasste Stuhlbluttest war positiv. Er überwies die Patientin daraufhin an einen niedergelassenen Gastroenterologen. Die ÖGD ergab hier folgende Befunde:

- ▶ Refluxösophagitis Grad A (Los-Angeles-Klassifikation) bei
- ▶ großer axialer Hiatushernie.
- ▶ Helicobacter-pylori-positive, mittelgradig bis mäßig aktive Gastritis.

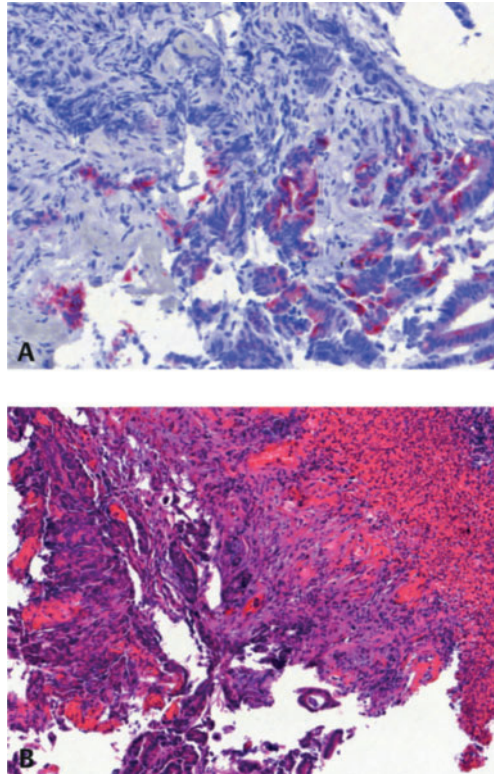
**Koloskopie** | Bei der hohen Koloskopie wurde ein ca. 8 × 5 mm großer sessiler Polyp im Zoekum abgetragen. Die Histologie ergab ein tubulovillöses Adenom (low-grade-intraepitheliale Neoplasie). Weitere kleinere, überwiegend flache und sessile Polypen wurden belassen. Als abschließende Ursache für die mikrozytäre Anämie wurden die Gastritis und die große axiale Hiatushernie ge- deutet.

**Dünndarmabklärung** | Vor dem Hintergrund der Polyposis erfolgte eine ambulante Videokapselendoskopie (VKE) des Dünndarms. Dabei ergab sich der Verdacht auf ein fibrinbelegtes Ulkus im proximalen Drittel des Dünndarms, sodass die Patientin für eine Doppelballonenteroskopie (DBE) stationär eingewiesen wurde.



**Abb. 1** Doppelballonenteroskopie: stenosierende Läsion mit oberflächlich hämorrhagischen Auflagerungen im proximalen Jejunum.

**Abb. 2** Biopsate der Doppelballonenteroskopie. Immunhistochemie: positiv für CK-20, passend für einen primären Tumor des Dünndarms (A). Histomorphologie: Dünndarmkarzinom; HE-Färbung (B).



### Weiterführende stationäre Diagnostik

**Labor** | Die initiale Labordiagnostik bestätigte die hypochrome mikrozytäre Anämie:

- ▶ Hämoglobin: 8,0 g/dl
- ▶ MCV: 71 fl
- ▶ Ferritin: 9 ng/ml

Die Folsäure- und Vitamin-B<sub>12</sub>-Werte waren im Normbereich.

**Sonografie** | Die Abdomensonografie zeigte im Mittelbauch mindestens 4 pathologisch vergrößerte mesenteriale Lymphknoten (maximaler Durchmesser 32 mm). Eine Dünndarmraumforderung wurde nicht abgegrenzt.

**DBE** | Es ergab sich eine derbe stenosierende Läsion mit oberflächlich hämorrhagischen Auflagerungen im proximalen Jejunum (▶ **Abb. 1**).

**Histologie** | Die histologische Untersuchung der entnommenen Biopsien ergab den Befund eines Karzinoms. Durch die Immunhistochemie wurde die Diagnose eines primären Adenokarzinoms des Jejunums gesichert (▶ **Abb. 2**):

- ▶ Expression von Zytokeratin 7, 20 und CDX2 in atypischen Zellen,
- ▶ Synaptophysin und Chromogranin A als neuroendokrine Marker fehlten.

**Bildgebung** | Die Computertomografie des Abdomens und Beckens zeigte

- ▶ wandverdickte Jejunumschlingen sowie
- ▶ pathologisch vergrößerte Lymphknoten im mesenterialen Fettgewebe (▶ **Abb. 3 A**).

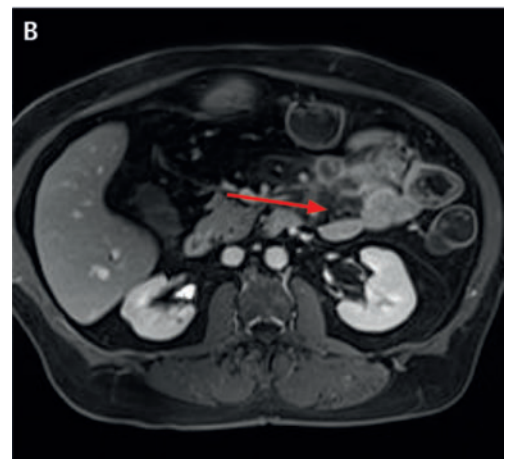
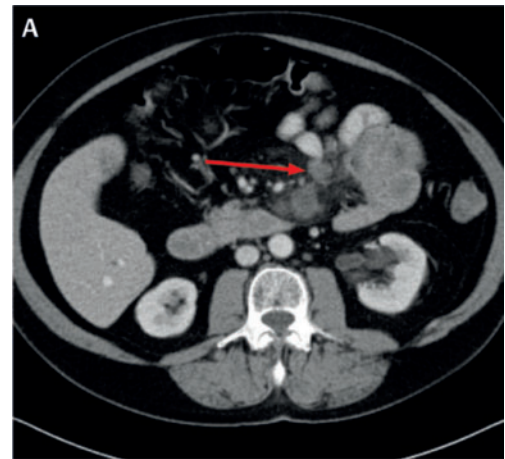
Die CT-Thorax ergab keinen Anhalt für eine Metastasierung. Die Magnetresonanztomografie nach Sellink bestätigte die vergrößerten Lymphknoten (▶ **Abb. 3 B**).

### Therapie

**Operative Resektion** | Nach dem Konsens des Tumorboards wurde aufgrund des Adenokarzinoms mit Lymphknotenmetastasierung und hämoglobinwirksamer Blutung eine explorative Laparotomie durchgeführt. Intraoperativ zeigte sich ein 5,5 cm großer, oberflächlich ulzerierter Tumor des proximalen Jejunums. Das betroffene Dünndarmsegment und die Mesenterialwurzel wurden tubulär reseziert. Die abschließende postoperative TNM-Klassifikation (pT3 N1, L0, V0, R2) ergab die Diagnose eines Dünndarmkarzinoms im Stadium III A (▶ **Tab. 1**) ohne die Möglichkeit einer kurativen Behandlung.

**Chemotherapie** | Nach dem Konsensbeschluss des Tumorboards wurde eine Chemotherapie mit FOLFOX6 (Oxaliplatin, Leucovorin, Fluorouracil) durchgeführt – analog zur palliativen Therapie des Kolonkarzinoms.

**Abb. 3** Vergrößerte mesenteriale Lymphknoten (Pfeil). (A) Computertomografie, (B) Magnetresonanztomografie nach Sellink.



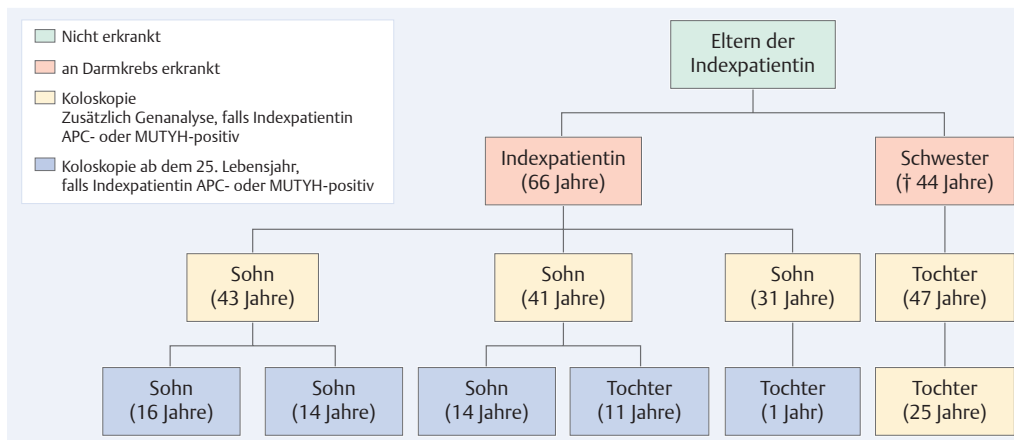


Abb. 4 Stammbaum der Patientin mit diagnostischen Empfehlungen.

## Diskussion

**Steigende Inzidenz** | Im Gegensatz zum Kolonkarzinom sind maligne Tumore des Dünndarms eher selten (nur etwa 3% aller gastrointestinalen Tumore). In den letzten Jahren wird von einer steigenden Inzidenz berichtet [5]. Dies könnte allerdings auch Ausdruck verbesserter diagnostischer Endoskopietechniken sein. Wie im vorliegenden Fallbericht, werden die Tumore insbesondere bei Patienten über 60 Jahren festgestellt. Dabei handelt es sich in den meisten Fällen um Adenokarzinome (45%), seltener sind

- ▶ Carcinome (29%),
- ▶ Lymphome (16%) oder
- ▶ Sarkome (10%) [10].

Patienten mit Adenokarzinom des Dünndarms haben zudem gelegentlich auch Zweitumore im Kolon, Rektum, Endometrium oder Ovar.

**Symptomatik** | Patienten mit Dünndarmkarzinomen haben oft keine spezifischen Symptome. Häufig finden sich

- ▶ abdominelle Schmerzen,
- ▶ Gewichtsverlust,
- ▶ Übelkeit und Erbrechen,
- ▶ gastrointestinale Blutungen,
- ▶ Obstipation und
- ▶ Darmperforationen.

15% der Patienten entwickeln eine Anämie, was im hier berichteten Fall der Grund für die initiale ärztliche Vorstellung war [4]. Die detaillierte anamnestische Auskunft der Patientin über Nahrungsmittelunverträglichkeiten könnte in der retrospektiven Bewertung ebenfalls als Symptom der Erkrankung gedeutet werden.

**Lebensstilfaktoren** | Obwohl einige prädisponierende Faktoren beschrieben sind, ist die genaue Ätiologie der Tumore bislang unbekannt. Im vorgestellten Fall fanden sich ein fortgesetzter Nikotinabusus sowie Adipositas – bisherige Studienergebnisse konnten allerdings keinen eindeutigen ätiologischen Zusammenhang mit Dünndarmmalignomen zeigen [1, 3].

**Genetische Einflüsse** | Bekannte Prädispositionsrisiken für Adenokarzinome des Dünndarms sind

- ▶ hereditäres nicht-polypöses kolorektales Karzinom (HNPCC),
  - ▶ familiäre adenomatöse Polyposis (FAP),
  - ▶ Peutz-Jeghers-Syndrom,
  - ▶ Morbus Crohn,
  - ▶ multiple-endokrine-Neoplasie – (MEN 1),
- Aufgrund der Vorgeschichte und der Familienanamnese vermuteten wir bei der Patientin eine genetische Ursache. Wir erstellten daher einen familiären Stammbaum bei Verdacht auf eine genetische Prädisposition für ein Kolorektalkarzinom auf Grundlage einer Polyposis (▶ Abb. 4).
- ▶ Wegen der Oligopolyposis (< 100 Kumulativpolyphen) hätte die Patientin an einer attenuierten familiären adenomatösen Polyposis (AFAP) erkrankt sein können. Da diese autosomal-dominant vererbt wird und kein Elternteil erkrankt war, schlossen wir dies aus. Eine de-novo-FAP-Mutation könnte den Phänotyp der Patientin allerdings erklären.
  - ▶ Bei einer MUTYH-assoziierten-Polyposis (MAP) erkranken die Eltern nicht, da die MAP autosomal-rezessiv vererbt wird.

**Wann testen?** | Wir empfehlen der Patientin, sich auf eine mögliche Mutation des APC- und MUTYH-Gens testen zu lassen. Für ihre Kinder und die Nichte legten wir eine Koloskopie nahe, da bei der AFAP durch die handelsüblichen Gentests nur bei ca. 10% eine APC-Mutation erkannt wird [8]. Beim Nachweis einer solchen APC-Mutation würde man auch die Enkelgeneration der Patientin darauf testen, da die AFAP autosomal-dominant vererbt wird. Bei positiver Mutation ist ab dem 25. Lebensjahr eine endoskopische Kontrolle des oberen und unteren Verdauungstrakts indiziert (▶ Abb. 4). Bei MAP gilt dies nur dann, wenn beide Allele des MUTYH-Gens betroffen sind [9].

**Dünndarmabklärung bei Anämie sinnvoll?** | Im vorgestellten Fall wurde bei mehrfach positivem Stuhlbluttest die axiale Hernie sowie die Helicobacter-positive Gastritis als Ursache der Anämie



**Dr. med. Daniel Teubner** ist Facharzt für Innere Medizin in der Klinik für Innere Medizin II, Helios Dr. Horst Schmidt Kliniken Wiesbaden. daniel.teubner@helios-kliniken.de



**PD Dr. med. Arthur Hoffman** ist leitender Oberarzt der Klinik für Innere Medizin II, Helios Dr. Horst Schmidt Kliniken Wiesbaden. arthur.hoffman@helios-kliniken.de



**Prof. Dr. med. Annette Fisseler-Eckhoff** ist Direktorin des Instituts für Pathologie, Helios Dr. Horst Schmidt Kliniken Wiesbaden. annette.fisseler-eckhoff@helios-kliniken.de



**Dr. med. Thomas Hüttenain** ist leitender Oberarzt der Klinik für Viszeralchirurgie, Helios Dr. Horst Schmidt Kliniken Wiesbaden. thomas.huetttenain@helios-kliniken.de



**PD Dr. med.  
Hendrik Manner**

ist geschäftsführender Oberarzt der Klinik für Innere Medizin II, Helios Dr. Horst Schmidt Kliniken Wiesbaden.  
hendrik.manner@helioskliniken.de



**Prof. Dr. med.  
Ralf Kiesslich**

ist Direktor der Klinik für Innere Medizin II, Helios Dr. Horst Schmidt Kliniken Wiesbaden.  
ralf.kiesslich@helioskliniken.de



**Dr. med.  
Johannes Wilhelm Rey**

ist Oberarzt der Klinik für Innere Medizin II, Helios Dr. Horst Schmidt Kliniken Wiesbaden.  
johannes.rey@helioskliniken.de

#### Interessenkonflikt

Die Autoren geben an, dass kein Interessenkonflikt besteht.

DOI 10.1055/s-0041-106107  
Dtsch Med Wochenschr  
2015; 140: 1539–1542  
© Georg Thieme Verlag KG ·  
Stuttgart · New York ·  
ISSN 0012-0472

Stadium	T	N	M	5-Jahres-Überlebensrate
0	TIS	0	0	
I	1, 2	0	0	65 %
IIA	3	0	0	48 %
IIB	4	0	0	
IIIA	jedes T	1	0	35 %
IIIB	jedes T	2	0	
IV	jedes T	jedes N	1	4 %

**Tab. 1** TNM-Klassifikation, Stadien und 5-Jahres-Überlebensrate des Dünndarmkarzinoms.

gedeutet. Dennoch erfolgte eine erweiterte endoskopische Diagnostik des Dünndarms mit Videokapsel und DBE, was schließlich zur Diagnose führte. Eine mögliche Schlussfolgerung könnte daher sein, dass Anämie-Patienten mit

- ▶ prädisponierenden Faktoren oder
- ▶ Hinweisen darauf

auch eine Dünndarmdiagnostik erhalten sollten, um die Ursache sicher abzuklären.

**Welches Diagnoseverfahren?** | Bei der vorgestellten Patientin konnte durch die DBE ein Tumor im proximalen Jejunum festgestellt werden, obwohl die meisten der Adenokarzinome in 75 % der Fälle im Duodenum lokalisiert sind [4]. Im Rahmen der VKE wurde die Läsion zunächst als Ulcus gewertet. Dazu passend gibt es Hinweise, dass etwa ein Fünftel der malignen Läsionen im Dünndarm durch dieses Verfahren falsch-negativ bewertet werden [7]. Dennoch können maligne Tumoren des Dünndarms verlässlich durch die VKE diagnostiziert werden [2].

- ▶ Der Hauptvorteil der VKE liegt darin, den mittleren Gastrointestinaltrakt nicht-invasiv visualisieren zu können.
- ▶ Gegenüber der endoskopisch-invasiven DBE besteht aber der Nachteil, dass keine diagnostischen (Biopsien) und therapeutischen (Polypektomie) Interventionen erfolgen können.
- ▶ Nachteil der DBE ist wiederum, dass diese Technik meist nur an spezialisierten gastroenterologischen Zentren verfügbar ist und einen erfahrenen endoskopischen Untersucher verlangt.

**Prognose** | Auch wenn zum Zeitpunkt der Diagnose bis zu 76 % der Patienten keine Fernmetastasen haben, sind bereits bei 50 % die lokoregionären Lymphknoten befallen. Die 5-Jahres-Überlebensrate beträgt in diesem Fall 35 % (▶ **Tab. 1**) [6]. Wir empfehlen unserer Patientin daher eine palliative Chemotherapie mit FOLFOX6. Bei positiver KRAS-Mutation wurde in diesem Fall auf eine ergänzende Anti-EGFR-Therapie verzichtet. Randomisierte Studien zur Therapie bei nicht-kurativen Therapiezielen fehlen bislang aufgrund der Seltenheit der Erkrankung. Die Therapie der Adenokarzinome des Dünndarms ist daher häufig analog zu denen des Kolons [4].

#### Konsequenz für Klinik und Praxis

- ▶ Adenokarzinome des Dünndarms können Ursache für eine Anämie sein.
- ▶ Bei nicht eindeutiger Ätiologie der Anämie oder bei vorhandener Polyposis des Kolons sollte an diese seltene Ursache gedacht werden.
- ▶ Bei diesen Patienten ist deshalb auch eine Dünndarmdiagnostik indiziert.
- ▶ Bei Polyposis oder positiver Familienanamnese sollte auf ein adenomatöses Polyposis-Syndrom getestet werden.

#### Literatur

- 1 Bjorge T, Tretli S, England A. Height and body mass index in relation to cancer of the small intestine in two million Norwegian men and women. *Br J Cancer* 2005; 93: 807–810
- 2 Cobrin GM, Pittman RH, Lewis BS. Increased diagnostic yield of small bowel tumors with capsule endoscopy. *Cancer* 2006; 107: 22–27
- 3 Cross AJ, Leitzmann MF, Subar AF et al. A prospective study of meat and fat intake in relation to small intestinal cancer. *Cancer Res* 2008; 68: 9274–9279
- 4 Halfdanarson TR, McWilliams RR, Donohue JH et al. A single-institution experience with 491 cases of small bowel adenocarcinoma. *Am J Surg* 2010; 199: 797–803
- 5 Hatzaras I, Palesty JA, Abir F et al. Small-bowel tumors: epidemiologic and clinical characteristics of 1260 cases from the Connecticut Tumor Registry. *Arch Surg* 2007; 142: 229–235
- 6 Howe JR, Karnell LH, Menck HR et al. The American college of surgeons commission on cancer and the American cancer society. Adenocarcinoma of the small bowel: review of the National Cancer Data Base, 1985–1995. *Cancer* 1999; 86: 2693–2706
- 7 Lewis BS, Eisen GM, Friedman S. A pooled analysis to evaluate results of capsule endoscopy trials. *Endoscopy* 2005; 37: 960–965
- 8 Russell AM, Zhang J, Luz J et al. Prevalence of MYH germline mutations in Swiss APC mutation-negative polyposis patients. *Int J Cancer* 2006; 118: 1937–1940
- 9 Syngal S, Brand RE, Church JM et al. ACG clinical guideline: genetic testing and management of hereditary gastrointestinal cancer syndromes. *Am J Gastroenterol* 2015; 110: 223–262
- 10 Weiss NS, Yang CP. Incidence of histologic types of cancer of the small intestine. *J Natl Cancer Inst* 1987; 78: 653–656