



Artrodesis de cuatro esquinas: Análisis comparativo de técnica abierta versus técnica percutánea con asistencia artroscópica

Four-corner Arthrodesis: Comparative Analysis of Open Surgery Versus Percutaneous Technique with Arthroscopic Assistance

José Luis Cifras^{1,2,3,4} Camila Azócar^{1,3} Nazira Bernal⁵ Miguel Sanhueza^{1,6} Rodrigo Liendo⁷

¹Hospital Mutual de Seguridad, Santiago, Chile

²Hospital Mutual de Seguridad, Talca, Chile

³Departamento de Ortopedia y Traumatología, Universidad de Chile, Santiago, Chile

⁴Hospital Regional de Talca, Talca, Santiago, Chile

⁵Residente de Traumatología y Ortopedia Universidad del Desarrollo, Clínica Alemana de Santiago, Santiago, Chile

⁶Departamento de Ortopedia y Traumatología, Clínica Santa María, Santiago, Chile

⁷Departamento de Ortopedia y Traumatología, Equipo de Hombro, Universidad Católica de Chile, Santiago, Chile

Dirección para correspondencia Camila Azócar Sanhueza, MD, Camino el Parque 100, depto 2803, edificio Alerce, Vitacura, Santiago, Chile (e-mail: camiazocars@gmail.com).

Rev Chil Ortop Traumatol 2021;62:2-10.

Resumen

Introducción La artrodesis de cuatro esquinas es una técnica de salvataje para los pacientes con artrosis avanzada del carpo. Los objetivos quirúrgicos son disminuir el dolor y mantener cierto movimiento de la muñeca. En el último tiempo, se han descrito técnicas percutáneas con asistencia artroscópica que han logrado resultados favorables, a pesar de que la técnica abierta sigue siendo el gold estándar para realizar esa técnica quirúrgica.

Objetivo Comparar resultados funcionales y radiológicos en pacientes con muñecas con colapso avanzado escafolunar (*scapholunate advanced collapse, SLAC*) o colapso avanzado en la pseudoartrosis del escafoides (*scaphoid nonunion advanced collapse, SNAC*) operados con técnica quirúrgica abierta versus técnica percutánea con asistencia artroscópica.

Materiales y Métodos Estudio retrospectivo tipo caso-control, de fichas clínicas e imagenología de pacientes con artrosis avanzada del carpo operados con técnica percutánea y asistencia artroscópica y cirugía abierta. Se estudian variables demográficas, dolor mediante la Escala Visual Analógica (EVA), función en rangos de movilidad, tiempo de consolidación, y corrección del ángulo capitolar. Se describe la

Palabras Clave

- ▶ artrodesis de cuatro esquinas
- ▶ SNAC
- ▶ SLAC
- ▶ artroscopía de muñeca
- ▶ cirugía de mano

recibido

5 de Mayo de 2019

Aceptado

10 de Octubre de 2020

DOI <https://doi.org/10.1055/s-0040-1721369>.

ISSN 0716-4548.

© 2021. Sociedad Chilena de Ortopedia y Traumatología. All rights reserved.

This is an open access article published by Thieme under the terms of the Creative Commons Attribution-NonDerivative-NonCommercial-License, permitting copying and reproduction so long as the original work is given appropriate credit. Contents may not be used for commercial purposes, or adapted, remixed, transformed or built upon. (<https://creativecommons.org/licenses/by-nc-nd/4.0/>)

Thieme Revinter Publicações Ltda., Rua do Matoso 170, Rio de Janeiro, RJ, CEP 20270-135, Brazil

técnica quirúrgica de la cirugía abierta y la cirugía percutánea con asistencia artroscópica.

Resultados Se estudiaron 22 pacientes del sexo masculino con edad promedio de 32,5 años. Había 13 pacientes en el grupo de casos (técnica percutánea con asistencia artroscópica) y 9 pacientes en el grupo de controles (técnica abierta). El dolor en la EVA al momento del egreso hospitalario fue de 3 para los casos y de 5 para los controles ($p = 0,008$), y a los 30 días del postoperatorio, fue de 0 y 3 respectivamente ($p = 0,00$). Los rangos de extensión y flexión fueron de 52,6° y 38,7° para los casos y de 35,7° y 32,4° para los controles ($p = 0,1119$ y $0,0016$, respectivamente). El ángulo capitolar fue de 10° para los controles y de 5° para los casos ($p = 0,0008$). El tiempo de consolidación fue de 8,8 semanas para los casos y de 12,5 semanas para los controles ($p = 0,039$).

Discusión Tanto la técnica percutánea con asistencia artroscópica cuanto la cirugía abierta para realizar una artrodesis de cuatro esquinas son técnicas reproducibles y efectivas en lograr consolidación, disminución del dolor, y mantenimiento de rangos de movimiento en la muñeca.

Conclusión En el presente trabajo se demuestran mejores promedios de los parámetros evaluados con la técnica percutánea que con la cirugía abierta; sin embargo, es necesario realizar estudios prospectivos para realizar una recomendación con respecto a la técnica quirúrgica de elección.

Abstract

Introduction Four-corner arthrodesis is a salvage technique for patients with advanced carpal osteoarthritis. This procedure aims to reduce pain and preserve wrist motion. Even though percutaneous techniques with arthroscopic assistance reportedly have favorable outcomes and the advantages of minimal invasiveness, open surgery remains the gold standard for four-corner arthrodesis.

Objective The present study aims to compare the functional and radiological outcomes of patients with scapholunate advanced collapse (SLAC) or scaphoid nonunion advanced collapse (SNAC) submitted to open surgery versus percutaneous surgery with arthroscopic assistance.

Materials and Methods Retrospective case-control study of clinical records and radiological images of patients with advanced carpal osteoarthritis submitted to percutaneous surgery with arthroscopic assistance versus open surgery. Demographic variables, pain score using the visual analog scale (VAS), function ranges of motion, time until consolidation, and correction of the capitolar angle were analyzed. Both techniques are described.

Results In total, 22 male patients with an average age of 32.5 years were studied, including 13 patients from the case group (percutaneous surgery with arthroscopic assistance) and 9 patients from the control group (open surgery). The VAS score for pain at discharge was of 3 for the cases and of 5 for the controls ($p = 0.008$); 30 days postoperatively, it was of 0 and 3 respectively ($p = 0.00$). The ranges of extension and flexion were of 52.6° and 38.7° for the case group, and of 35.7° and 32.4° for the control group ($p = 0.119$ and 0.0016 respectively). The capitolar angle was of 10° for the controls and of 5° for the cases ($p = 0.0008$). The time until consolidation was of 8.8 weeks for the cases and of 12.5 weeks for the controls ($p = 0.039$).

Discussion Both four-corner arthrodesis techniques are reproducible and effective in achieving consolidation, pain reduction and preservation of wrist motion.

Conclusion The present study demonstrates the superiority of the percutaneous technique with arthroscopic assistance over open surgery. Further prospective studies are required for an adequate recommendation.

Keywords

- ▶ four-corner arthrodesis
- ▶ SNAC
- ▶ SLAC
- ▶ wrist arthroscopy
- ▶ wrist surgery

Introducción

La artrosis no inflamatoria del carpo es una patología crónica degenerativa del cartílago articular que a largo plazo puede llevar a cambios estructurales y colapso carpiano,¹⁻³ siendo las causas post-traumáticas las más frecuentes.² La artrosis post-traumática secundaria a una inestabilidad crónica del carpo ocurre generalmente de manera progresiva con un patrón que sigue una secuencia relativamente constante.¹ Es una patología que puede producir dolor crónico y deterioro significativo de la función de la muñeca y si bien, frecuentemente es bien tolerada por años, no es inhabitual encontrar pacientes sintomáticos en etapas precoces.²

La forma más común de colapso carpiano se denomina SLAC (*scapholunate advanced collapse*)¹ y es producto de un mal alineamiento carpiano debido a una alteración crónica en el ligamento escafolunar. Un patrón degenerativo similar se puede desarrollar en la no unión de escafoides y generar un colapso carpiano conocido como SNAC (*scaphoid nonunion advanced collapse*).^{3,4}

En ambos casos, la inestabilidad crónica del carpo genera un daño articular progresivo con mal alineamiento carpiano y en etapas sucesivas, conllevando al colapso avanzado del carpo y generando una panartrosis severa.^{1,4,5} Se describen 4 etapas evolutivas donde en la etapa I se encuentra comprometida la estiloides radial. En la etapa II se afecta la totalidad de la articulación radioescafoidea, en la etapa III se agrega el compromiso degenerativo de la articulación mediocarpiana, específicamente daño de la articulación entre el semilunar y el hueso grande y, por último, en la etapa IV se observa una artrosis generalizada con compromiso completo de la articulación radiocarpiana y mediocarpiana pudiendo incluso haber daño de la articulación radiocubital distal.^{1,5}

Para cada una de esas etapas, se han descrito distintas modalidades terapéuticas donde en estadios precoces, el objetivo es realizar procedimientos que disminuyan el dolor preservando la movilidad de la muñeca.⁵ En etapas avanzadas, eso se dificulta dado el daño cartilaginoso del carpo, por lo que en ellas se opta por la artrodesis total de muñeca.⁵

La artrodesis de 4 esquinas es el procedimiento indicado en pacientes con muñecas SLAC o SLAC grado II y III cuando existe artrosis del hueso grande.^{2,4} Esa técnica consiste en realizar una artrodesis de los huesos semilunar, capitato, hamato y triquetral, asociado a una escisión del escafoides.⁴ Se han descrito técnicas de fijación con agujas de *Kirschner*, placas dorsales y tornillos canulados, siendo esos últimos los más frecuentemente utilizados, pudiendo realizarse a través de técnicas abiertas o bien, percutáneas con asistencia artroscópica.^{4,6,7} Se describen buenos resultados en la literatura con ambas técnicas a mediano y largo plazo,⁸ logrando rangos de movilidad de hasta un 50% de la muñeca contralateral,² disminución del dolor de hasta un 80% y ausencia del dolor en la mitad de los pacientes.^{2,9} El movimiento de “lanzamiento de dardo” no se puede realizar con ese tipo de artrodesis y puede ser invalidante para algunos pacientes, por lo que hay que prevenirlos de ese fenómeno previo a la cirugía.²

La técnica percutánea con asistencia artroscópica, si bien es demandante y requiere de entrenamiento en artroscopía

de muñeca, presentaría ciertas ventajas por sobre la técnica abierta dado que permite una mejor visualización del cartílago articular, no daña la inervación propioceptiva, preserva de mejor manera el aporte vascular del carpo mejorando eventualmente la consolidación ósea y disminuye la injuria de partes blandas.⁷

El objetivo del presente trabajo, es comparar resultados funcionales y radiológicos de pacientes con muñecas SLAC y SNAC con artrosis mediocarpiana operados con la técnica quirúrgica abierta, versus aquellos operados con técnica percutánea y asistencia artroscópica, y describir la técnica quirúrgica realizada en ambos grupos de pacientes.

Materiales y métodos

Estudio retrospectivo caso-control de 22 pacientes consecutivos sometidos a una artrodesis de cuatro esquinas en un Centro de Trauma Nivel V por el mismo equipo quirúrgico entre los años 2011 - 2016. El Grupo Control se compuso por aquellos pacientes operados entre los años 2011 - 2013 con técnica abierta y el Grupo de Casos por aquellos pacientes operados entre 2014 - 2016 en forma percutánea con asistencia artroscópica.

Los criterios de inclusión fueron pacientes mayores de 18 años con diagnóstico clínico-radiográfico de muñeca SLAC/SNAC grado II y III, dolor preoperatorio mayor a 4, medido en escala visual análoga (EVA), en sus actividades de la vida diaria.

Se excluyeron pacientes con muñecas SNAC y SLAC en etapas I y IV.

Las variables analizadas en ambos grupos fueron: Demográficas; resultados funcionales mediante rango de movimiento de flexión y extensión evaluados a los 6 meses en ambos grupos con goniómetro; dolor postoperatorio de reposo al momento del alta hospitalaria y de reposo a los 30 días utilizando la Escala de EVA, el Tiempo de Consolidación Radiológica y la corrección del ángulo capitolar (**► Fig. 1**).

La consolidación radiológica fue evaluada a través de radiografías AP y Lateral de muñeca tomadas cada 15 días a partir de la cuarta semana de la cirugía, revisadas por los dos cirujanos seniores del estudio. Se consideró como consolidado el paso de trabéculas entre la articulación capitolar, hamato-triquetral, y en las esquinas de los 4 huesos.

Se realizó estudio estadístico con el programa Stata (StataCorp, LLC, College Station, TX, EEUU), versión 15 utilizando prueba Shapiro Wilk para demostrar normalidad de las variables, T de Student para comparación de medias y prueba de U de Mann-Whitney para comparación de medianas. Las variables expresadas en promedio se distribuyen con normalidad mientras que las expresadas en medianas, no lo hacen. Se consideró un p significativo menor a 0,05.

Técnica Quirúrgica de Cirugía Percutánea con Asistencia Artroscópica

Se posiciona al paciente en decúbito dorsal sobre la mesa quirúrgica y mesa de mano, previa anestesia regional con

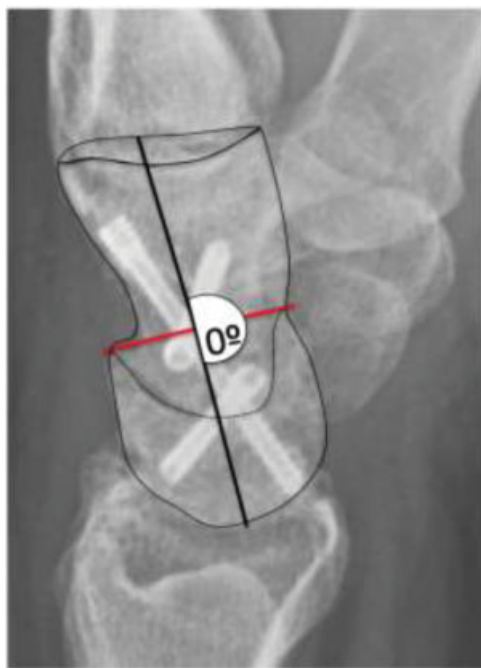

Fig. 1 Radiografía lateral de muñeca que muestra la medición del ángulo capitolar.

plexo braquial. Se realiza isquemia por vaciamiento con manguito de isquemia a 100mmHg superior a la presión diastólica del paciente.

Se realiza un abordaje “mini-open” longitudinal sobre la tabaquera anatómica de la muñeca, disección y protección de la rama dorsal de la arteria radial, apertura de la cápsula articular radial llegando hasta el escafoides. Con cincel se divide el escafoides en dos partes y con bisturí se cortan todos los ligamentos que lo unen al radio, semilunar, capitato, trapezoide y trapecio. Se resecan ambos polos del escafoides con pinza gubea y posteriormente se toma injerto del mismo escafoides resecado. (→Fig. 2). Bajo visión radioscópica, se realiza la reducción del DISI,

alineando correctamente el radio y el semilunar en la visión lateral y se fija con aguja de Kirschner 1,6mm radiolunar (→Fig. 3).

Luego se realiza la tracción de la extremidad desde los dedos índice y medio con 15Lbs en la torre de tracción de ACUMED (Hillsboro, OR, EEUU) poniendo especial cuidado en el punto de sujeción a nivel del brazo, el cual debe ser sobre el manguito de isquemia para prevenir lesiones cutáneas y neurológicas.

Se realizan los portales mediocarpiano cubital (PMC-C) y mediocarpiano radial (PMC-R) y se comienza con una artroscopía diagnóstica de la articulación mediocarpiana con óptica 2,7mm para evaluar el estado del cartílago articular de los huesos carpianos.

Se procede a resecar el cartílago articular del semilunar, triquetral, capitato y hamato con el motor en pieza de mano y punta *burr* (→Fig. 4). Es importante el aporte intermitente de suero fisiológico mediante jeringa de 20cc conectada a la camisa de la óptica para el aseo articular y disminuir el calor generado con el *burr*.

Del escafoides previamente resecado, se toma injerto esponjoso el cual se introduce en el espacio articular a través de un protector de broca 2,5mm de la caja de pequeño fragmento por los mismos portales mediocarpianos. Se reduce el injerto bajo visión artroscópica (→Fig. 5), en toda la superficie ósea de las articulaciones capitolar y entre el piramidal y el hamato.

Se suelta la tracción de la muñeca y en forma percutánea bajo visión radioscópica se realiza la fijación mediante tornillos canulados percutáneos, primero el capitolar, luego el tornillo desde el piramidal al piramidal y finalmente un tornillo que fija el triquetral, hamato y capitato (→Fig. 6 y 7), con la configuración de tornillos descrita por Ho.⁶ Se retira la aguja radiolunar. El tiempo máximo de isquemia debe ser menor a los 120 minutos.

Finalmente se realiza el cierre de piel de los portales y el “mini-open” radial, se retira la isquemia y se instala una valva de yeso antebraquiopalmar. Control clínico a las 2 semanas

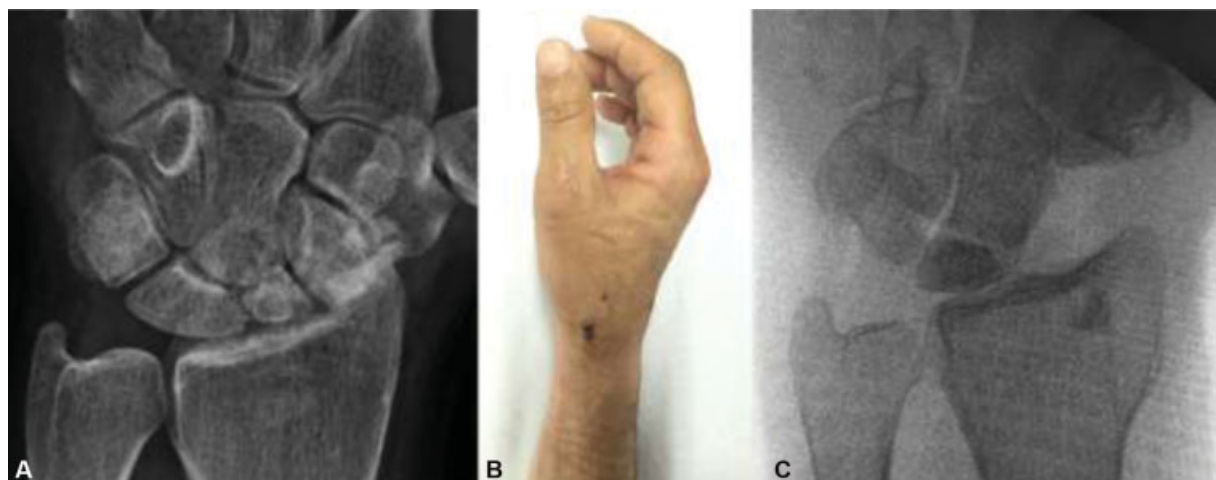


Fig. 2 Resección del escafoides mediante incisión “mini-open.” (A) Radiografía AP de muñeca preoperatoria. (B) Imagen lateral de la mano y muñeca de paciente operado con técnica percutánea. Se observa la incisión “mini-open.” (C) Radioscopia intraoperatoria AP de muñeca donde se observa la resección completa del escafoides.

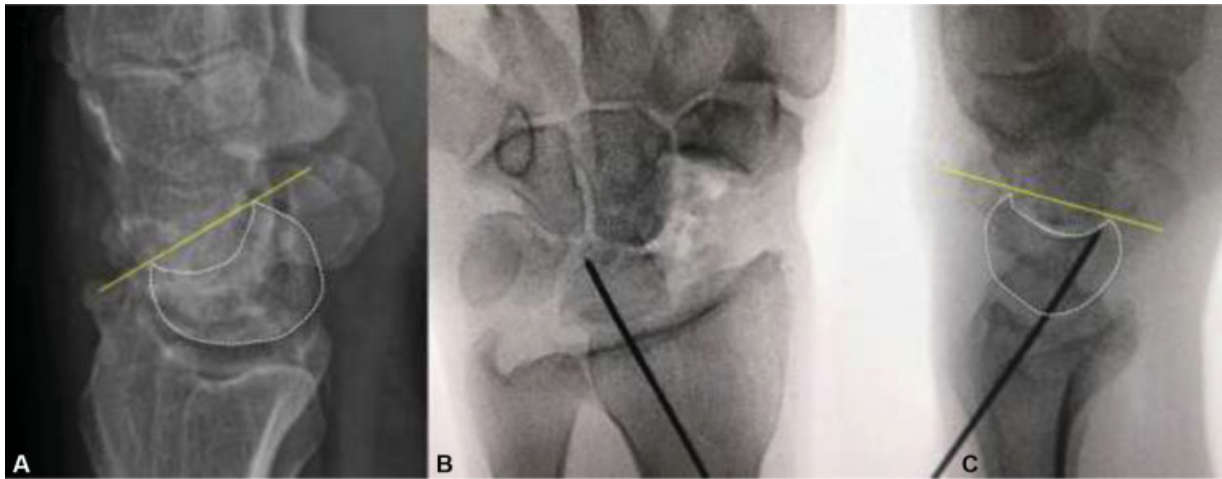


Fig. 3 Reducción del DISI mediante la reducción del semilunar. (A) Radiografía lateral preoperatoria de muñeca de un paciente con DISI. B - C) Radioscopia intrepratoria AP y L respectivamente de la reducción del semilunar con una aguja *Kirschner* radiolunar.

para el retiro de puntos y se mantiene la valva hasta la cuarta semana. Después de retirar la inmovilización se inicia la kinesiterapia. El control con radiografías se realiza a las 4 y 8

semanas, y luego casa 2 semanas hasta ver consolidación. Se muestra el resultado con consolidación a las 8 semanas en la **figura 8**.

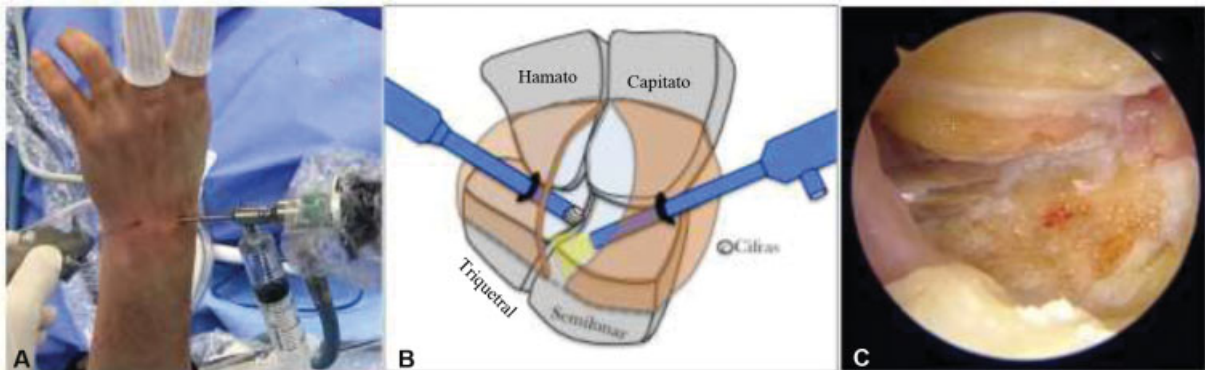


Fig. 4 Artroscopia diagnóstica de la articulación mediocarpiana y resección del cartílago articular. (A) Imagen intraoperatoria de artroscopia diagnóstica de la articulación mediocarpiana. (B) Esquema de resección de cartílago articular mediocarpiano. Óptica a través de portal mediocarpiano radial (PMC-R) y portal de trabajo en portal mediocarpiano cubital (PMC-C) con *burr*. (C) Imágen artroscópica de resultado de resección de cartílago articular.

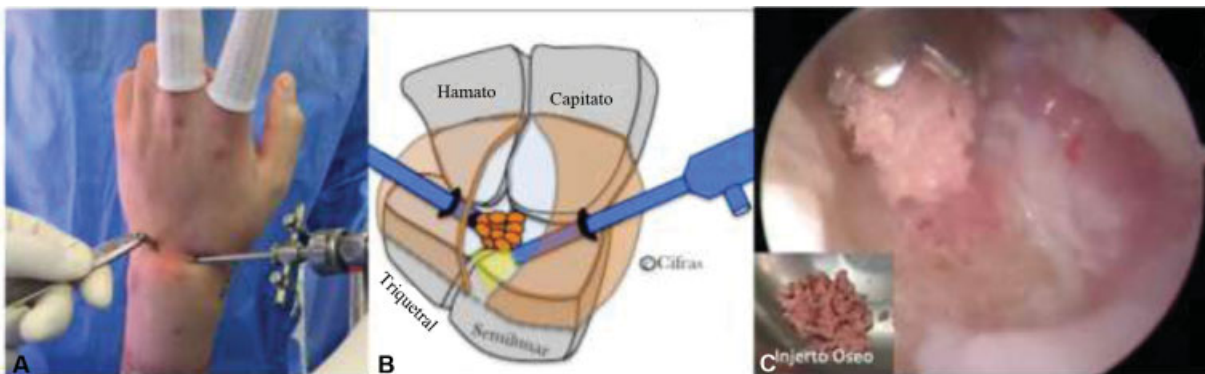


Fig. 5 Aporte de injerto óseo percutáneo en la articulación mediocarpiana. (A) Imagen intraoperatoria del aporte de injerto a través del portal mediocarpiano cubital (PMC-C) mediante un protecto de broca de 2,5mm. (B) Esquema del aporte del injerto a través del PMC-C con la óptica en el portal mediocarpiano radial (PMC-R). Imagen artroscópica de la introducción del injerto en la articulación mediocarpiano. Se muestra el injerto morselizado previamente obtenido del escafoides resecado.

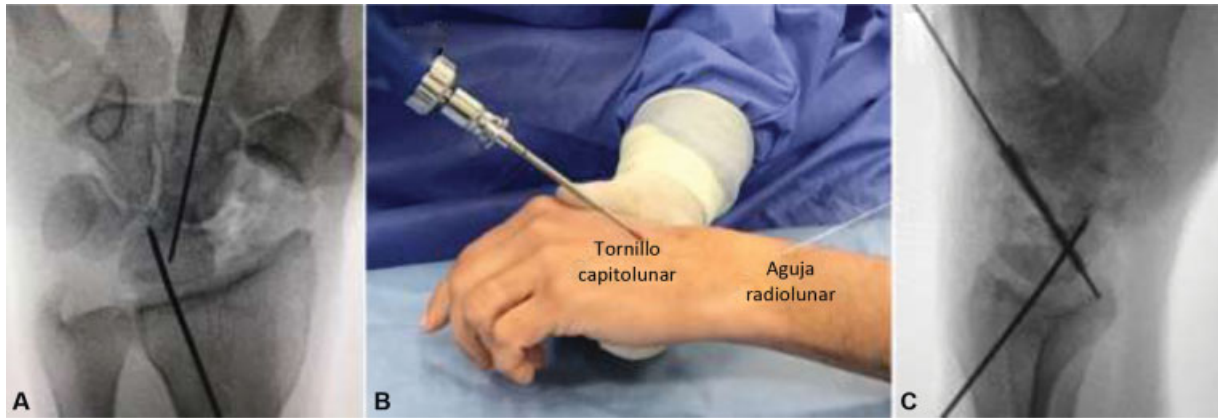


Fig. 6 Fijación del tornillo capitolar. (A) Radioscopia intraoperatoria AP de muñeca. Se muestra la aguja capitolar y el brocado. (B) Inserción del tornillo capitolar. (C) Radioscopia intraoperatoria lateral de muñeca. Se muestra el tornillo capitolar.

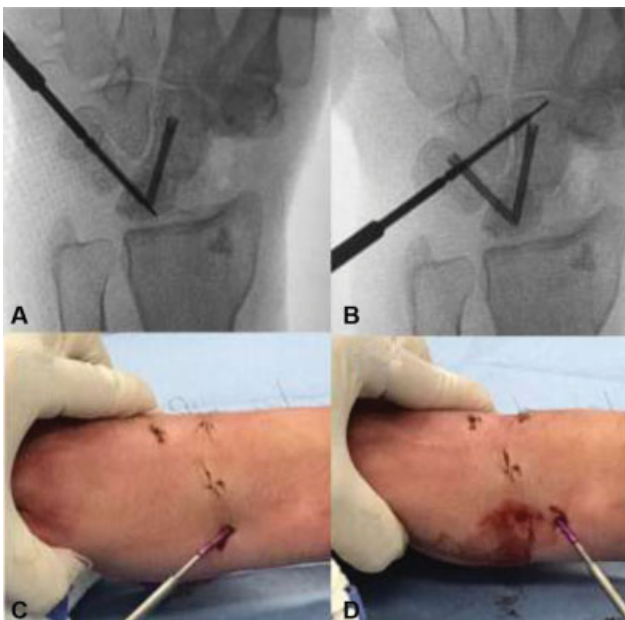


Fig. 7 Fijación con tornillos triquetral-semilunar y triquetral-hamato-capitato. (A) radioscopia intraoperatoria AP donde se muestra la instalación del tornillo triquetral-semilunar. (B) Radioscopia intraoperatoria AP de muñeca. Muestra la instalación del tornillo triquetral-hamato-capitato. (C) Imagen clínica intraoperatoria de la fijación con tornillo triquetral-semilunar. (D) Imagen clínica intraoperatoria de la fijación con tornillo triquetral-hamato-capitato.

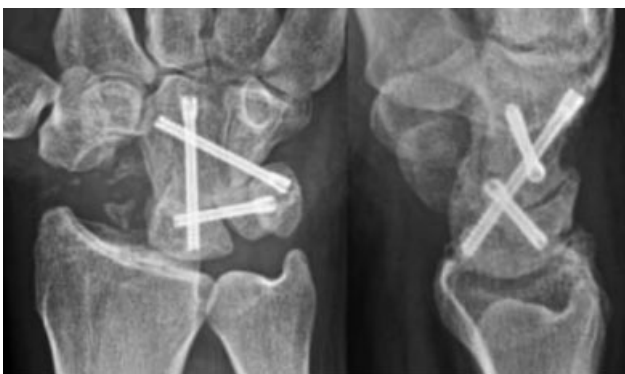

Fig. 8 Radiografías AP y L de muñeca de paciente operado con técnica percutánea con asistencia artroscópica con consolidación ósea a las 8 semanas.

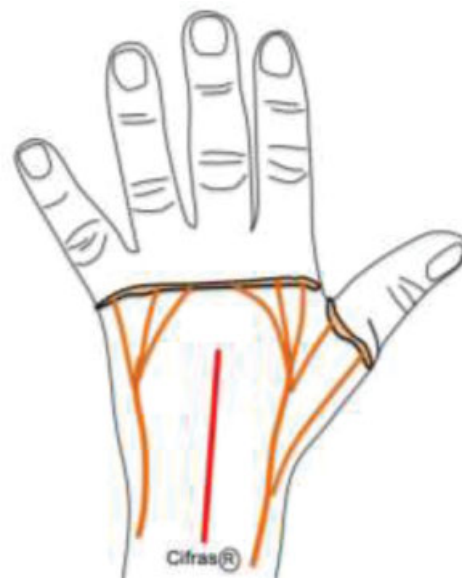


Fig. 9 Esquema del abordaje dorsal longitudinal de muñeca utilizado para la técnica abierta de artrodesis de 4 esquinas.

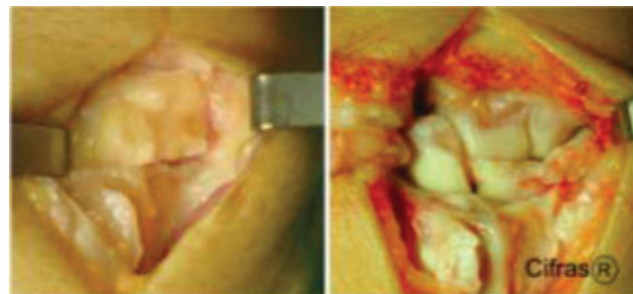


Fig. 10 Abordaje capsular utilizado en la técnica abierta según descrito por Berger y col.¹⁰

Técnica Quirúrgica de Cirugía Abierta

Se posiciona al paciente en decúbito dorsal sobre la mesa quirúrgica y mesa de mano, previa anestesia regional con plexo braquial. Se realiza isquemia por vaciamiento con manguito de isquemia a 100mmHg superior a la presión diastólica del paciente.

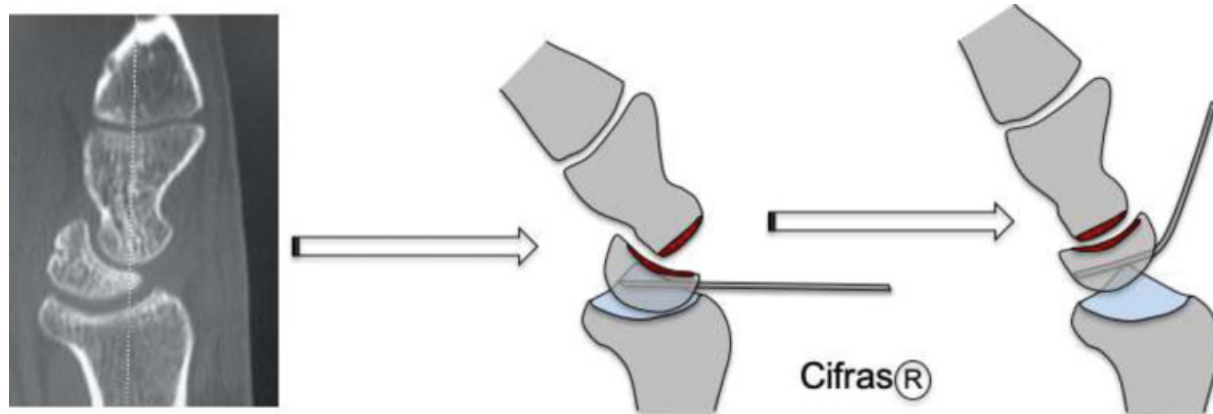


Fig. 11 Técnica de reducción del DISI del semilunar con aguja *Kirshner* tipo Joystick durante la cirugía abierta.

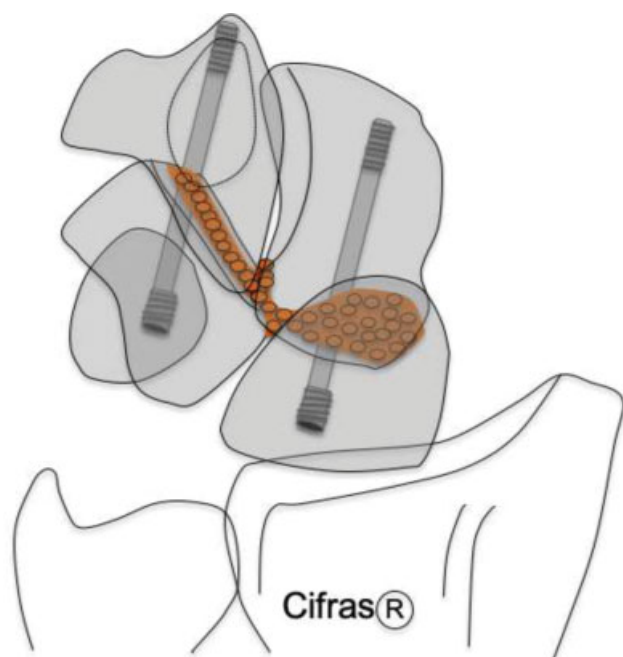


Fig. 12 Fijación bicolumnar (entre semilunar-capitato y triquetral-hamato) con tornillos canulados anterógrados utilizados en la técnica de cirugía abierta.

Se realiza un abordaje dorsal de muñeca (►Fig. 9), apertura del retináculo extensor a través del tercer compartimento extensor, protegiendo el tendón del extensor largo del pulgar y abordaje de la cápsula articular según Berger y col.¹⁰ (►Fig. 10). Luego se identifica el nervio interóseo posterior y se secciona a nivel proximal. Posteriormente, se procede a la resección del escafoides con pinza gubea y extracción de injerto óseo del mismo. Se instaura la resección del cartílago articular del semilunar, triquetral, hamato y capitato con cucharilla y pinza gubea. Se inserta una aguja de *Kirshner* 1,25mm al semilunar desde dorsal para ser usada como joystick, se realiza la reducción del DISI, alineando correctamente el radio y el semilunar en la visión lateral (►Fig. 11) y se fija con aguja de *Kirshner* 1,6mm radio-lunar. Luego se agrega el aporte del injerto óseo morselizado del escafoides previamente resecado y se realiza una fijación bicolumnar con 2 tornillos canulados de 2,4 mm

HFS (DePuy Synthes, Raynham, MA, EEUU) en forma anterógrada entre el semilunar-capitato y otro tornillo entre el triquetral-hamato (►Fig. 12). Se comprueba una adecuada reducción y fijación a radioscopia, se cierra la cápsula articular, el retináculo extensor y por último la piel, posteriormente se realiza un vendaje protector con una valva antebraquiopalmar. Los controles clínicos e imagenológicos, manejo de inmovilización y rehabilitación fueron realizados de la misma forma que en el grupo de pacientes con técnica percutánea y asistencia artroscópica.

Resultados

Se estudiaron 9 pacientes en el grupo control y 13 pacientes en el grupo de casos, todos de sexo masculino. La edad promedio de ambos grupos fue de 32,5 años siendo de 32,3 años (DS 6,6) en el grupo control y de 32,6 años (DS 6,2) en el grupo de casos, sin diferencia estadística con un valor $p = 0,82$. El seguimiento promedio fue de 12 meses. Todos los pacientes tuvieron un tiempo de isquemia menor a 120 minutos.

El dolor de reposo al momento del egreso hospitalario fue de 3 para el grupo de casos y de 5 para el grupo de controles ($p = 0,008$). A los 30 días de la cirugía se volvió a medir el dolor de reposo siendo de 0 para el grupo de casos y 3 para el grupo de controles ($p = 0,00$). Se muestran los resultados en la **tabla 1**.

Tabla 1 Dolor medido en escala visual análoga (EVA) al alta, a los 30 días y disminución de dolor

	Controles	Casos	Valor p
EVA al alta Mediana (rango)	5 (3-8)	3 (1-5)	0,008*
EVA a los 30 días Mediana (rango)	3 (1-5)	0 (0-0)	0,00*
Disminución EVA Mediana (rango)	3 (1-5)	3 (1-5)	0,069

Prueba de U de Mann-Whitney

*Valor $p < 0, 05$

Tabla 2 Rangos de movilidad de casos y control

	Controles	Casos	Valor p
Flexión Final (promedio - DS)	32,4° (DS 9,2)	38,7° (DS 6,3)	0,1119
Extensión Final (promedio - DS)	35,7° (DS 6,4)	52,6° (DS 11,4)	0,0016*

Prueba de T student. DS = Desviación Standard

*Valor $p < 0,05$

Los rangos de flexión y extensión a los 6 meses de la cirugía fueron 52,6° y 38,7° en el grupo de casos, y de 35,7° y 32,4° (en el grupo de controles $p=0,1119$ y $0,0016$ respectivamente). Se muestran los resultados en la **tabla 2**.

La corrección de la posición del semilunar en relación al capitato se objetivó mediante el ángulo capitolunar el cual fue de 10° (DS 3,5) para los controles y de 5° (DS 3,5) para los casos con un valor p de 0,0008.

El tiempo de consolidación promedio para los controles fue de 12,5 (DS 1,58) semanas y de 8,8 (DS 1,16) semanas para los casos con un valor p de 0,039.

Se muestra un ejemplo de los resultados imagenológicos de un paciente perteneciente al grupo de casos y otro del grupo de controles en las **figuras 13 y 14**.

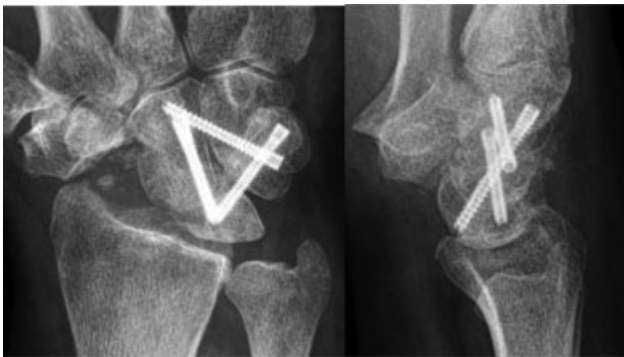

Fig. 13 Radiografías anteroposterior y lateral de muñeca con artrodesis de 4 esquinas con técnica percutánea con asistencia artroscópica a las 8 semanas. Se muestra la disposición de los tornillos canulados.

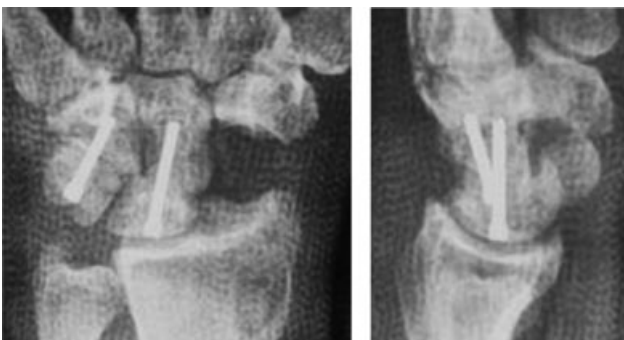

Fig. 14 Radiografías anteroposterior y lateral de muñeca con artrodesis de 4 esquinas con técnica abierta con tornillos canulados.

Discusión

La artrodesis de 4 esquinas ha demostrado ser un tratamiento de salvataje para pacientes con artrosis avanzada del carpo, como son los pacientes con muñecas SNAC o SLAC, reduciendo el dolor y preservando cierto grado de movilidad.^{6,11} El éxito de la cirugía se basa en la obtención de consolidación ósea entre las articulaciones capitolunar y hamato-triquetral logrando una correcta reducción del DISI.^{1,6,7,12}

El gold standard para la artrodesis de 4 esquinas es la cirugía abierta, en donde la configuración de tornillos para la fijación de los huesos del carpo más usada es la bicolumnar, con un tornillo entre semilunar-capitato y otro tornillo entre triquetral-hamato.^{4,8,9}

Durante los últimos años, esa técnica quirúrgica se ha estado realizando en forma percutánea con asistencia artroscópica con buenos resultados en algunas publicaciones,^{6,7} en donde los autores describen algunas ventajas por sobre la técnica abierta dadas por el menor daño a tejidos, al ser una técnica mínimamente invasiva, mayor protección del aporte sanguíneo, preservación de la propiocepción y mejores resultados estáticos.^{6,7}

En el presente trabajo se muestra la técnica quirúrgica realizada mediante cirugía abierta y la realizada en forma mínimamente invasiva con asistencia artroscópica con buenos resultados para ambas técnicas.

Los resultados con respecto al dolor de reposo al momento del egreso hospitalario y a los 30 días postoperatorios son significativamente mejores en el grupo operado con cirugía percutánea, sin embargo, en ambos grupos se logró una disminución del dolor. Los pacientes incluidos en este estudio tenían un dolor crónico persistente con un EVA mayor o igual a 4 en sus actividades de la vida diaria el cual es producto de su patología de base de muñeca SLAC/SNAC. Creemos que esa diferencia puede deberse a un menor daño de partes blandas asociadas al procedimiento quirúrgico en la técnica percutánea, pero dado que no es un factor aislable, no es posible realizar una recomendación adecuada. Por otro lado, no se realizó evaluación a mediano y largo plazo del dolor de muñeca en actividad por lo que no podemos hacer recomendación al respecto.

El tiempo de consolidación fue significativamente menor en el grupo operado con técnica percutánea y asistencia artroscópica. Si bien creemos que la cirugía mínimamente invasiva favorece la consolidación ósea, no es posible aislar ese factor en el presente trabajo dado que la configuración de los tornillos utilizados difiere en ambas técnicas (–Fig. 8 y 9), siendo ese un factor que puede influir en la estabilidad proporcionada por el material de osteosíntesis y alterar los resultados con respecto a la consolidación. Si bien en la literatura internacional no existe recomendación con respecto a la configuración de los tornillos, creemos que la utilizada en los pacientes con técnica percutánea es la óptima para lograr mayor estabilidad, debido a que fija por un lado la columna del semilunar-capitato (columna radial mediocarpiana) con un tornillo retrógrado, por otro lado fija la columna triquetral-hamato (columna cubital

mediocarpiana) con un tornillo oblicuo anterógrado que además de fijar ambos huesos, fija la columna cubital al capitato y por último el tornillo entre triquetral-semilunar también fija la columna cubital a la columna radial. Por lo tanto, se realiza una fijación bicolunar como la realizada en la cirugía abierta, pero además ambas columnas quedan solidarizadas por los tornillos transversales que vienen del triquetral.⁶

La utilización de tornillos canulados ha demostrado ser una técnica con resultados en dolor y movilidad superior a otros tipos de osteosíntesis,¹³ por lo que creemos que es el método más adecuado para la cirugía de artrodesis de 4 esquinas.

Los rangos de movimiento obtenidos en ambos grupos de pacientes fueron similares a los encontrados en la literatura^{7,8} siendo en nuestro estudio significativamente mejor la extensión en pacientes operados mediante la técnica percutánea con asistencia artroscópica. Eso pudiera deberse a las ventajas intrínsecas a la técnica mínimamente invasiva con lo cual se disminuye el daño de partes blandas asociadas y se genera menor cicatriz y por consiguiente menor rigidez teórica.

La relación del semilunar respecto del capitato fue evaluado mediante el ángulo capitolunar, lográndose en ambos grupos de pacientes un ángulo dentro de los límites normales,^{14,15} y si bien hay una diferencia estadística en la corrección de ese ángulo en ambos grupos, eso no debiese tener repercusión clínica dado que, como se mencionó previamente en ambos grupos, el ángulo capitolunar se encuentra en rangos normales.

Creemos que la técnica percutánea con asistencia artroscópica y fijación con tornillos canulados es una técnica reproducible y eficaz en lograr consolidación, alivio del dolor y mantener cierto grado de movilidad de muñeca. Es necesario realizar estudios prospectivos comparativos randomizados para poder realizar una recomendación para preferir una u otra técnica.

Conclusión

La artrodesis de 4 esquinas para pacientes con artrosis avanzada del carpo es una técnica reproducible y con buenos resultados en relación a la disminución del dolor, mantenimiento de los rangos articulares y consolidación ósea. Ambas técnicas propuestas, cirugía abierta y cirugía percutánea con asistencia artroscópica, presentan resultados favorables, logrando 100% de consolidación. En nuestra serie existen diferencias entre ambos grupos con respecto a la disminución del dolor de reposo en el postoperatorio precoz,

rango de flexo-extensión de muñeca y tiempo de consolidación que no se pueden atribuir exclusivamente a el uso de asistencia artroscópica.

Conflictos de intereses

Los autores declaran no tener ningún conflicto de intereses.

Referencias

- 1 Watson HK, Ballet FL. The SLAC wrist: scapholunate advanced collapse pattern of degenerative arthritis. *J Hand Surg Am* 1984;9(03):358-365
- 2 Lulan J, Marteau E, Bacle G. Wrist osteoarthritis. *Orthop Traumatol Surg Res* 2015;101(1, Suppl):S1-S9
- 3 Crema MD, Zentner J, Guermazi A, Jomaah N, Marra MD, Roemer FW. Scapholunate advanced collapse and scaphoid nonunion advanced collapse: MDCT arthrography features. *AJR Am J Roentgenol* 2012;199(02):W202-7
- 4 Mamede J, Castro Adeodato S, Aquino Leal R. Four-Corner Arthrodesis: Description of Surgical Technique Using Headless Retrograde Crossed Screws. *Hand (N Y)* 2018;13(02):156-163
- 5 Weiss KE, Rodner CM. Osteoarthritis of the wrist. *J Hand Surg Am* 2007;32(05):725-746
- 6 Ho PC. Arthroscopic partial wrist fusion. *Tech Hand Up Extrem Surg* 2008;12(04):242-265
- 7 del Piñal F, Klausmeyer M, Thams C, Moraleda E, Galindo C. Early experience with (dry) arthroscopic 4-corner arthrodesis: from a 4-hour operation to a tourniquet time. *J Hand Surg Am* 2012;37(11):2389-2399
- 8 Traverso P, Wong A, Wollstein R, Carlson L, Ashmead D, Watson HK. Ten-Year Minimum Follow-Up of 4-Corner Fusion for SLAC and SNAC Wrist. *Hand (N Y)* 2017;12(06):568-572
- 9 Neubrech F, Mühldorfer-Fodor M, Pillukat T, Schoonhoven Jv, Prommersberger KJ. Long-term results after midcarpal arthrodesis. *J Wrist Surg* 2012;1(02):123-128
- 10 Berger RA, Bishop AT, Bettinger PC. New dorsal capsulotomy for the surgical exposure of the wrist. *Ann Plast Surg* 1995;35(01):54-59
- 11 Trail IA, Murali R, Stanley JK, et al. The long-term outcome of four-corner fusion. *J Wrist Surg* 2015;4(02):128-133
- 12 Kraissarin J, Dennison DG, Berglund LJ, An KN, Shin AY. Biomechanical comparison of three fixation techniques used for four-corner arthrodesis. *J Hand Surg Eur Vol* 2011;36(07):560-567
- 13 Erne HC, Broer PN, Weiss F, et al. Four-corner fusion: Comparing outcomes of conventional K-wire-, locking plate-, and retrograde headless compression screw fixations. *J Plast Reconstr Aesthet Surg* 2019;72(06):909-917. Doi: 10.1016/j.bjps.2018.12.033
- 14 Linscheid RL, Dobyns JH, Beabout JW, Bryan RS. Traumatic instability of the wrist. Diagnosis, classification, and pathomechanics. *J Bone Joint Surg Am* 1972;54(08):1612-1632
- 15 Larsen CF, Mathisen FK, Lindequist S. Measurements of carpiano bone angles on lateral wrist radiographs. *J Hand Surg Am* 1991;16A:688-693