

Anatomie des oberflächlichen Venensystems des Beines

E. Brenner

Sektion für klinisch-funktionelle Anatomie, Medizinische Universität Innsbruck, Österreich

Schlüsselwörter

V. saphena magna, V. saphena parva, Vv. saphenae accessoriae, V. circumflexa ilium superficialis, V. epigastrica superficialis, V. pudenda externa, Vv. perforantes

Zusammenfassung

Das oberflächliche Venensystem des Beines beginnt mit den epifaszialen Venen, das sind die diversen Venennetze der Subkutis, die Vv. saphenae accessoriae, die V. epigastrica superficialis, die V. circumflexa ilium superficialis und die Vv. pudendae externae. Diese münden in die beiden intrafaszialen Venen, die V. saphena magna und die V. saphena parva ein. Diese wiederum münden in das tiefe Venensystem ein, die V. saphena magna konstant im Hiatus saphenus, die V. saphena parva in etwas mehr als zwei Dritteln der Fälle in der Fossa poplitea. Zudem bestehen zahlreiche Verbindungen zwischen oberflächlichem und tiefem Venensystem über die Vv. perforantes. Die oberflächlichen Venen stehen untereinander über Vv. communicantes in Verbindung. In den oberflächlichen Venen finden sich zahlreiche parietale Klappen, zumeist mit zwei, in kleineren und kleinsten Venen auch mit nur einem Klappensegel. An der Mündung der V. saphena magna kann sich zudem eine ostiale Klappe, Astklappe, befinden. Die Wand der oberflächlichen Venen besitzt den typischen dreischichtigen Aufbau mit einer Tunica intima, einer Tunica media und einer Tunica externa. Die Tunica intima besitzt, zumindest in der V. saphena magna nachgewiesen, eine

Membrana elastica interna. In der Tunica media finden sich innen longitudinal angeordnete Bündel glatter Muskulatur, nach außen gefolgt von dichten Bündeln zirkulär angeordneter glatter Muskulatur. In der Tunica externa können ebenfalls noch längsgerichtete Muskelfaserbündel zu finden sein. Sowohl die V. saphena magna als auch die V. saphena parva liegen in einer eigenen Faszienschicht, deren Boden von der Fascia cruris bzw. der Fascia lata und deren oberflächliches Blatt von der jeweiligen Fascia saphena gebildet wird. Innerhalb dieser „Saphenous Compartments“ werden die jeweiligen Venen durch Ligamenta saphena seitlich verankert. Etwa 60 großvolumige, klinisch bedeutende Vv. perforantes verbinden das oberflächliche mit dem tiefen Venensystem. Zumindest eine Klappe in einer V. perforans verhindert dabei einen Rückstrom aus dem tiefen Venensystem.

Keywords

Great saphenous vein, small saphenous vein, accessory saphenous veins, superficial circumflex iliac vein, superficial epigastric vein, external pudendal vein, perforating veins

Summary

The superficial venous system of the leg starts with the epifascial veins, i.e. the various subcutaneous venous networks, the accessory saphenous veins, superficial epigastric vein,

the superficial iliac circumflex vein, and the external pudendal veins. These flow into the two intrafascial veins, the great and the small saphenous veins. These, in turn, enter the deep venous system, the great saphenous vein constant in the saphenous hiatus, the small saphenous vein in just over two thirds of cases in the popliteal fossa. In addition, numerous connections exist between the superficial and the deep venous system by the perforating veins. The superficial veins communicate with each other by communicating veins. In the superficial veins numerous parietal valves are found, mostly with two, in smaller and smallest veins also with only one valve leaflet. At the entrance of the great saphenous vein into the femoral vein, there may also be an ostial valve. The wall of the superficial veins has the typical three-layered structure with a tunica intima, a tunica media and a tunica externa. The tunica intima comprises, at least in the great saphenous vein, an internal elastic membrane. In the tunica media, longitudinally arranged bundles of smooth musculature are found inside, followed by dense bundles of circularly arranged smooth musculature. In the tunica externa longitudinal muscle fiber bundles can also be found. Both the great and the small saphenous vein lie in their own fascial sheath, the floor of which is formed by the crural fascia or the fascia lata and their superficial leaf by the respective saphenous fascia. Within these „saphenous compartments“ the respective veins are laterally anchored by saphenous ligaments. About 60 large-volume, clinically significant perforating veins connect the superficial with the deep venous system. At least one flap in each perforating vein prevents backflow from the deep venous system.

Korrespondenzadresse

Ao.Univ.Prof. Dr.med.univ. Erich Brenner, MME(Bern)
Sektion für klinisch-funktionelle Anatomie, Medizinische Universität Innsbruck
Müllerstrasse 59, 6020 Innsbruck, Österreich
Tel: +43-512-9003-71121,
E-Mail: Erich.Brenner@i-med.ac.at

Anatomy of the superficial venous system of the leg

Phlebologie 2018; 47: 352–362
<https://doi.org/10.1055/s-0038-1675460>
Eingegangen: 03. September 2018
Angenommen: 26. September 2018

English version available at:
www.thieme.de/phlebo

Einleitung

Das oberflächliche Venensystem unterscheidet sich grundlegend vom tiefen Venensystem. Die oberflächlichen Venen verlaufen unabhängig von den Arterien. Sie können in zwei Untergruppen unterteilt werden, die epifaszialen Venen und die intrafaszialen Venen.

- Die epifaszialen Venen liegen in der Subcutis und münden in die intrafaszialen Venen dar, d.h. sie bilden in der Regel deren Seitenäste.
- Die intrafaszialen Venen liegen der oberflächlichen Körperfaszie auf und sind teilweise von einer eigenen Faszien-schicht vom eigentlichen subkutanen Bindegewebe abgegrenzt.

Das oberflächliche Venensystem umfasst all jene Venen, die oberflächlich der den gesamten Körper umhüllenden Faszie, der Fascia superficialis, gelegen sind. Diese Venen unterscheiden sich von den tiefen Venen in einigen Punkten.

- Oberflächliche Venen verlaufen grundsätzlich unabhängig von Arterien; damit fällt für diese Venen die arterio-venöse Koppelung als Mechanismus weg, welcher den Blutstrom innerhalb der Venen antreiben könnte.
- Oberflächliche Venen liegen der Körperfaszie mehr oder minder direkt auf. Sie liegen damit in den tiefen bzw. tiefsten Anteilen des subkutanen Bindegewebes. Einige dieser Venen sind sogar vom eigentlichen subkutanen Bindegewebe durch ein eigenes Faszienblatt abgegrenzt, etwa die Vv. saphenae magna et parva; sie bilden die Gruppe der intrafaszialen Venen.
- Oberflächliche Venen sind mit den tiefen Venen einerseits über ihre anlagebedingten Mündungen verbunden, andererseits bestehen – in unterschiedlichem Ausmaß – Anastomosen mit den tiefen Venen, die Vv. perforantes. Darüber hinaus sind oberflächliche Venen untereinander über sogenannte Vv. communicantes verbunden.

Venenklappen

Die Flussrichtung des Blutes in den oberflächlichen Venen wird durch Venenklappen bestimmt. Die Venenklappen werden als spezielle Strukturelemente der Intima gebildet (28). Zu unterscheiden sind hier sogenannte ostiale Klappen, auch als Astklappen bezeichnet, und parietale Klappen (22).

Astklappen liegen unmittelbar an der Mündung einer kleineren Vene in einen größeren Venenstamm, wobei sie in der Wand der größeren Vene verankert sind (22, 41). Sie können ein oder zwei Klappensegel besitzen (41); im Falle nur eines Klappensegels zeigt der freie Rand typischerweise herzwärts, während der distale, mit der Venenwand verbundene Rand die Mündung der kleineren Vene umfasst. Astklappen finden sich vor allem im tiefen Venensystem (Sinus coronarius (35), V. cardiaca magna (35), Vv. mesentericae (13), Vv. renales (15); Gonadenvenen (50), Vv. vertebrales (40), V. thyroidea inf. (40), V. phrenica sup. (40), Vv. intercostales post. (31), Vv. hepaticae (31), V. azygos (44), sowie tiefe Beinvenen (34)); allerdings finden sich auch – inkonstante – ostiale Klappen an der Mündung der V. saphena magna (49). Ostiale Klappen besitzen keinen Agger (Klappenwulst) (22).

Von diesen Astklappen sind die parietalen Klappen innerhalb einer Vene zu unterscheiden. Franklin KJ (22) zitierte Sappey PC (42) mit der Aussage, dass „eine Klappe, die nicht an der Zirkumferenz der aktuellen Einmündung inseriert, keine ostiale sondern eine parietale Klappe darstellt, egal wie nahe diese an der Einmündung liegt“. Parietale Klappen sind klassische Taschenklappen und besitzen überwiegend zwei Klappensegel, selten und vor allem in kleinen und kleinsten Venen finden sich auch einsegelige parietale Klappen (3; 17). Auffallend ist, dass gerade in den kleinen und kleinsten Venen die Anzahl der Klappen in jenen Regionen am höchsten ist, die über Knochen und Sehnen liegen, also in Gebieten in denen venöse Ulcera gehäuft auftreten (3). (► Abb. 1)

Die Klappensegel dieser parietalen Klappen sind in der Regel etwa zweimal so lang wie der Venendurchmesser (22). Sie enthalten an ihrer luminalen Seite eine

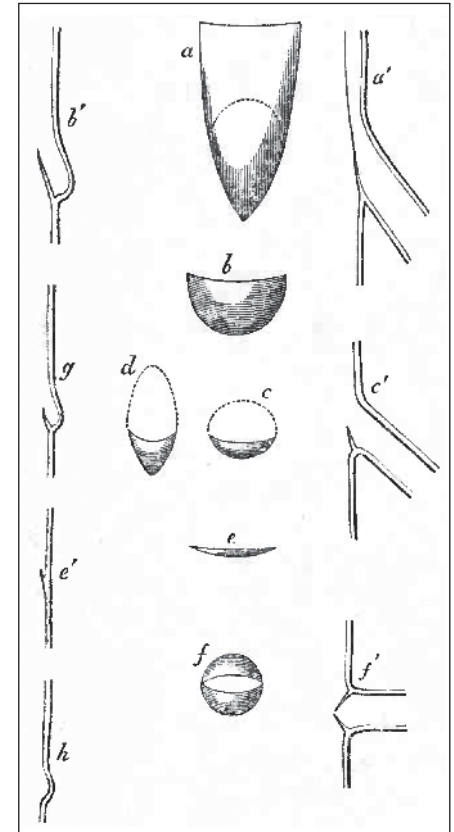


Abb. 1 Ostiale und parietale Klappen: a, ostiale Klappe der Nierenvene bei Schafen, von luminal; a', das gleiche im idealen Anschnitt; b, gewöhnliche parietale Klappe (Semilunarklappe) aus einer Vene; b', das gleiche im Schnitt; c, unvollkommene ostiale Klappe einer Interkostalvene; c', Anschnitt der unvollkommenen ostialen Klappe an der Öffnung der Lebervene; d, die gleiche von luminal (die gepunkteten Linien in a, c und d entsprechen den Öffnungen der jeweiligen Venen); e, sehr unvollkommene parietale Klappe, e', die gleiche im Anschnitt; f, gedoppelte ostiale Klappe; f', die gleiche im Anschnitt; g, idealer Anschnitt einer kleinen Klappe und ihres Sinus; h, Anschnitt eines Sinus ohne Klappensegel. Quelle: Salter SJH (41).

Membrana elastica interna (51). Sie bestehen aus dünnen, halbmondförmigen Intimafalten, welche von der Venenwand in das Lumen vorspringen. Innerhalb der Klappensegel finden sich weder Nerven noch Blutgefäße (9; 14). Die Anheftung der Klappensegel an die Venenwand bildet der sogenannte Agger (Klappenwulst); die beiden sich berührenden Anheftungsbereiche zweier Klappensegel bilden die Kommissuren. Der Agger eines Klappensegels ist annähernd hufeisenförmig ausgebildet, wobei die konvexe Seite distal zu liegen kommt.

Der Aufbau der Tunica externa wird widersprüchlich beschrieben: einerseits wird der Übergang zur Tunica externa als jener Bereich beschrieben, wo keine Muskelzellen mehr vorkommen (53), andererseits sollen sich spiralförmige oder longitudinale Muskelfaserbündel noch in der Externa befinden (4; 51). Rieger und seine Mitarbeiter beschreiben zudem, dass sich diese longitudinalen Muskelbündel im Laufe des Lebens zum wichtigsten Wandanteil entwickeln (38). Die Adventitia besteht aus lockerem Bindegewebe und enthält die Vasa vasorum, welche bei den epifaszialen Venen in größerem Ausmaß anzutreffen sind als bei tiefen Venen, Nervenfaserbündel und Lymphgefäße (28).

Das subkutane Gewebe wird durch ein geschichtetes grobmaschiges Lamellensystem (29) in eine eigentliche subkutane und eine epifasziale Schicht geteilt. Die größeren subkutanen Venen sind in der epifaszialen Schicht durch ein dreidimensionales Netzwerk von Verspannungslamellen schwebend aufgehängt (28), welches der Sicherung gegen Zerrungen und Überdehnungen bei ausholender Beweglichkeit dient (23).

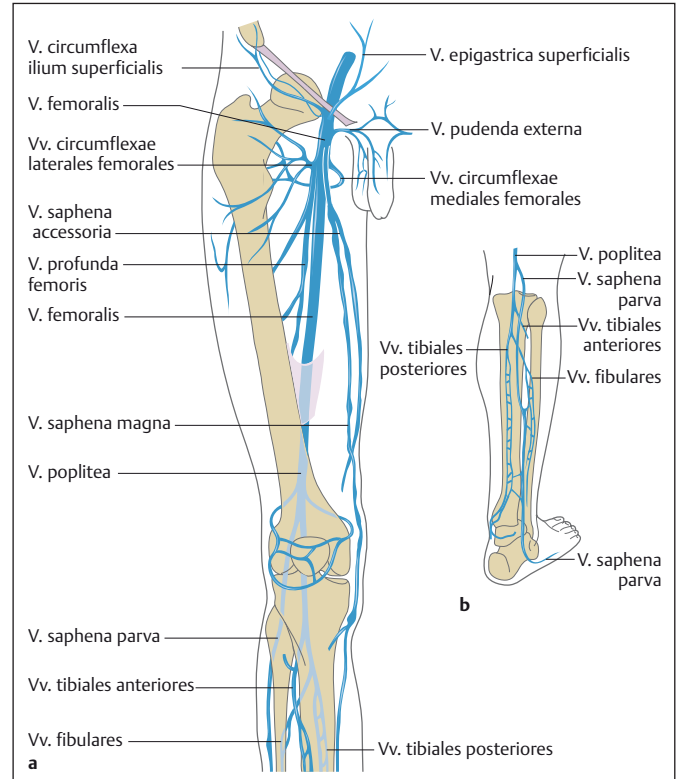
Oberflächliche Venen der unteren Extremität

Bei den oberflächlichen Venen der unteren Extremitäten liegen die klinischen Schwerpunkte einerseits auf den epifaszialen Manifestationen der chronischen Veneninsuffizienz, der Varikose und – als Komplikation – dem Ulcus cruris venosum, und andererseits auf der Möglichkeit, diese Venen, im speziellen die *V. saphena magna*, als Spendergefäß für Bypässe zu „ernten“ (► Abb. 4).

Die beiden „großen“ intrafaszialen Venen der unteren Extremität sind die *V. saphena magna* und die *V. saphena parva*. („vom griechischen Worte σαφής, deutlich erkennbar, wiewohl übel gebildet, weil diese Ader, wegen ihrer oberflächlichen Lage, leicht in die Augen fällt. Die Griechische Benennung derselben ist: σφυριτικὸς φλεψ.“ (37)) Beide Systeme sind untereinander mit individuell sehr unterschiedlich ausgebildeten *Vv. communicantes* verbunden. Die Verbindung mit dem tiefen Venensystem

Abb. 4

Venöser Abfluss an der rechten unteren Extremität. a) Oberschenkel ventral; b) Unterschenkel dorsal (Quelle: Teubner P. Der venöse Blutabfluss. In: Bommas-Ebert U, Teubner P, Voß R, Hrsg. Kurzlehrbuch Anatomie und Embryologie. 3. Auflage. Thieme; 2011. doi:10.1055/b-002-21536).



tem wird, neben den eigentlichen Mündungen, durch *Vv. perforantes* hergestellt. Diese dienen aufgrund der Ausrichtung ihrer Klappen dem zusätzlichen venösen Abstrom aus dem oberflächlichen in das tiefe System. Sie werden nach ihrer topographischen Lage in Gruppen und diese wiederum in Subgruppen eingeteilt (16).

Vena saphena magna

Die *V. saphena magna* nimmt als *V. marginalis medialis* ihren Anfang am medialen Fußrand. Mit ihrem Eintritt in ihr eigenes Fasziokompartiment vor dem Innenknöchel beginnt der eigentliche Verlauf der *V. saphena magna*. Sie zieht in weiterer Folge an der medialen Seite des Unterschenkels nach proximal, passiert das Kniegelenk zumeist knapp dorsal des Condylus medialis femoris und tritt dann am medialen Rand des *M. sartorius* in das Trigonum femorale ein. Die *V. saphena magna* durchbricht im Hiatus saphenus die *Fascia lata* und mündet in die *V. femoralis communis*.

Am Unterschenkel nimmt die *V. saphena magna* im Wesentlichen zwei größere Seitenäste auf. Die *V. saphena accessoria posterior distalis (sive cruris)*, früher auch

als *V. arcuata posterior* bezeichnet, beginnt hinter dem Malleolus medialis und steigt etwa 3 cm von der *V. saphena magna cruris* entfernt am postero-medialen Unterschenkel auf. Sie mündet zumeist knapp unterhalb des Kniegelenks in die *V. saphena magna* ein. Die *V. saphena accessoria anterior distalis (sive cruris)*, früher auch als *V. arcuata anterior* bezeichnet, verläuft annähernd parallel zum *R. infrapatellaris* des *N. saphenus*.

Am Oberschenkel nimmt die *V. saphena magna* mehrere Seitenäste auf, die zumeist im Bereich der sogenannten „Crosse“, lateinisch korrekt als *Junctio sapheno-femoralis* zu bezeichnen, einmünden. In der anglo-amerikanischen Literatur wird statt des Begriffs der „Crosse“ der Begriff der „sapheno-femoral junction“ verwendet, wobei hier immer wieder Uneinigkeit besteht, ob dieser Begriff nur die tatsächliche Einmündung der *V. saphena magna* in die *V. femoralis communis* umfasst oder eben, wie von der UIP empfohlen, den gesamten Bereich von der präterminalen Klappe bis zur Einmündung betrifft (15; 16). Andererseits inkludiert die „sapheno-femoral junction“ auch die relevanten Anteile der *V. femoralis communis* zwischen den Val-

vae supra- et infrasaphenicae. Die Valva suprasaphenica ist die erste proximal der Einmündung der V. saphena magna liegende Taschenklappe der V. femoralis communis. In unserer eigenen Untersuchung war diese in etwa 70 % der Fälle vorhanden; ihr durchschnittlicher Abstand zur Mündung betrug 39 mm. In seltenen Fällen können im weiteren proximalen Verlauf der V. femoralis communis noch weitere Taschenklappen vorkommen (33). Eine Valva infrasaphenica, also die erste distal der Einmündung der V. saphena magna liegende Taschenklappe, war mit 87 % relativ häufig; der durchschnittliche Abstand betrug etwa 50 mm. Eine zweite, distal gelegene Taschenklappe war in ca. der Hälfte der Fälle vorhanden; selten auch eine dritte (33).

In die Crosse münden einerseits große, benannte Seitenäste, andererseits aber auch kleine, unbenannte Seitenäste ein. Diese kleinen Seitenäste entstammen mehrheitlich den oberflächlichen inguinalen Lymphknoten; es kann sich dabei aber auch um Begleitvenen der Gefäße und Nerven (Vv. commitantes, Vv. vasorum, Vv. nervorum) sowie kleine Hautvenen handeln. Die benannten großen Seitenäste (major superficial inguinal tributary veins; [major] saphenous junctional tributaries) bilden den sogenannten „Venestern“. Dieser Begriff bezeichnet jedoch kein einheitliches Einmündungsmuster; vielmehr kann jede dieser Venen entweder selbstständig oder unter Bildung eines gemeinsamen Venenstamms mit einer oder mehreren anderen großen Seitenästen sowohl in die V. saphena magna als auch – selten – in die V. femoralis communis einmünden. Zumeist münden drei bis vier große Seitenäste in die Crosse. Eine Klassifizierung der Mündungsvarianten, wie sie verschiedenste Autoren versucht haben, erscheint aufgrund der großen Zahl der möglichen und auch tatsächlich vorkommenden Muster, nicht wirklich sinnvoll.

- Vena circumflexa ilium superficialis: Sie mündet in 83 % in die V. saphena magna mit einem durchschnittlichen Abstand von etwa 11 mm (max. 2 cm) von deren Mündung. Sie ist damit jener Seitenast, welcher, im Durchschnitt gesehen, am weitesten proximal in die Crosse einmündet. Sehr häufig bildet dieser Seitenast einen gemeinsamen Stamm

mit der V. epigastrica superficialis (30 %), gelegentlich sogar unter Einbeziehung der Vv. pudendae externae. Die V. circumflexa ilium superficialis drainiert das laterale kaudale Abdomen sowie die Hüftregion und den lateralen proximalen Oberschenkel.

- Vena epigastrica superficialis: In knapp 80 % mündet dieser große Seitenast mit einem durchschnittlichen Abstand von knapp 12 mm zur sapheno-femorale Mündung in die Crosse. Eine Stammbildung findet sich mit der V. circumflexa ilium superficialis alleine (32 %) oder unter Einbeziehung der V. saphena accessoria ant. (18 %). Die V. epigastrica superficialis drainiert das mediale Abdomen von etwa Nabelhöhe nach kaudal. Nach kranial anastomosiert sie mit der V. thoracoepigastrica, die ihrerseits in der Axilla in die V. axillaris einmündet. In der Regio umbilicalis verbindet sich dieses Venensystem mit den Vv. paraumbilicales. Damit stellt dieses System eine wichtige porto-cavale Anastomose dar, die bei Flussbehinderungen der V. portae zu einem sogenannten Caput medusae erweitern kann.
- Vena(e) pudenda(e) externa(e): Die zumeist zwei Vv. pudendae externae vereinigen sich in den meisten Fällen bereits vor ihrer Einmündung in die Crosse zu einem großen Seitenast, welcher in 90 % der Fälle mit einem durchschnittlichen Abstand zur sapheno-femorale Mündung von etwa 17 mm (max. 5 cm) in die V. saphena magna einmündet. Stammbildungen finden sich vor allem mit der V. epigastrica superficialis (12 %). Sei drainieren das äußere Genitale (Labium majus bzw. Scrotum) und können mit der V. dorsalis penis sive clitoridis anastomosieren.
- Vena saphena accessoria anterior (proximalis sive femoris): Die V. saphena accessoria ant. (fem.) besitzt in ihrem proximalen Abschnitt eine eigene Faszienhülle, ähnlich der V. saphena magna mit ihrer Fascia saphena. Sie mündet allerdings in nur etwa der Hälfte der Fälle mit einem durchschnittlichen Abstand von 20 mm zur sapheno-femorale Mündung in die Crosse ein. Stammbildungen kommen mit der V. circumflexa ilium superficialis und/oder der V. epi-

gastrica superficialis vor. Sie drainiert den ventralen und lateralen Oberschenkel. Ihr Hauptast folgt dabei oberflächlich dem Verlauf der tiefen Gefäß-Nerven-Straße mit A. und V. femoralis (Linienzeichen; alignment sign) und ist damit eindeutig von der V. saphena magna zu unterscheiden, die entsprechend medial gelegen ist.

Nach eigenen Untersuchungen ist die V. saphena accessoria posterior (proximalis sive femoris) nicht zu den großen Seitenästen der Crosse zu zählen, obwohl sie in der anatomischen Literatur gelegentlich noch zum Venestern gezählt wird, was wohl auf die gelegentliche Einmündung in die anderen großen Seitenästen zurückzuführen ist (34). Sie mündet zwar relativ häufig (85 %) in die V. saphena magna ein, tut dies aber mit einem durchschnittlichen Abstand zur sapheno-femorale Mündung von mehr als sieben Zentimetern (74 mm). Sie liegt damit distal der präterminalen Klappe. Zudem stellt sie letztendlich den eigentlichen Mündungsteil der dorsalen Längsvene(n), der V. saphena parva und ihrer proximalen Verlängerung, der V. femoropoplitea, dar.

Faszienvverhältnisse der V. saphena magna (8)

Das oberflächliche Kompartiment des Oberschenkels, die Subkutis, wird nach außen durch die Haut und nach innen durch die Fascia lata begrenzt. Innerhalb dieses subkutanen Kompartiments liegen sämtliche oberflächlichen Venen, aber auch (Haut-)Nerven und die Lymphgefäße, welche in die oberflächlichen inguinalen Lymphknoten (Nodi lymphatici inguinales superficiales, Tractus horizontalis et verticalis) einmünden.

Die Fascia lata ist die den gesamten Oberschenkel umhüllende Faszienhülle. Sie besitzt mehrere Durchtrittsstellen für Nerven und Gefäße. Die größte Durchtrittsstelle dient dem Eintritt der V. saphena magna in das subfasziale Kompartiment und wird als Hiatus saphenus bezeichnet. Der proximale, der laterale und der distale Rand bilden den Margo falciformis, während der mediale Rand keine scharfe Grenze besitzt. Hier biegt die Faszie in die Tiefe um und trennt als relativ dünnes Bindege-

websblatt die distale Verlängerung der *Lacuna vasorum* (mit der *A. femoralis* und der *V. femoralis comm.*) von der distalen Verlängerung des *Canalis femoralis* (mit den Lymphgefäßen und Knoten der tiefen inguinalen Gruppe). Die Hautäste der Nerven (*Ramus femoralis n. genitofemoralis*, *Rami cutanei anteriores n. femoralis*) treten üblicherweise nicht durch den *Hiatus saphenus*, sondern zumeist lateral davon durch die *Fascia lata*.

Die Subkutis wird sowohl von vertikalen, von der Oberfläche in die Tiefe ziehenden, als auch horizontalen, parallel zur *Fascia lata* verlaufenden, Septen unterteilt. Unmittelbar unter der Oberfläche ist diese Septierung sehr unvollständig. Etwas tiefer bilden diese Bindegewebslamellen vor allem über dem *Hiatus saphenus*, ähnlich wie am Bauch, eine „*Fascia subcutanea cribrosa*“, früher auch als *Fascia superficialis femoris* oder *Fascia Scarpa*e bezeichnet.

Fascia saphena (10; 11). Die *V. saphena magna* ist in ihrer intrafaszialen Lage durch eine eigene *Fascia saphena* fixiert. Die *Fascia saphena* wird am distalen Oberschenkel von einer semitransparenten fibroelastischen Membran gebildet, die durch transversale Bindegewebszüge verstärkt wird. In der subinguinalen Region, über dem *Hiatus saphenus*, ist sie deutlich dünner und die Bindegewebszüge sind radiär bzw. unregelmäßig angeordnet. Proximal ist die *Fascia saphena* am *Lig. inguinale* angeheftet.

Durch diese Faszie entsteht ein eigenständiges *Saphena-magna-Kompartiment*. Dieses enthält am proximalen Oberschenkel die *V. saphena magna* und ihre *Vasa vasorum*, die oberflächlichen inguinalen Lymphknoten sowie die Mündungen der Seitenäste, welche die *Fascia saphena* vorher durchbrechen. Der *N. saphenus* liegt im Oberschenkel noch subfaszial; er durchbricht erst am distalen Oberschenkel zuerst die *Membrana vastoadductoria* und anschließend die *Fascia lata*, wodurch er neben die *V. saphena magna* zu liegen kommt und sie den ganzen Unterschenkel begleitet. Die *V. saphena magna* ist innerhalb des Kompartiments durch seitliche Bindegewebsplatten („*Ligg. venae saphenae magnae*“) mit der *Fascia saphena* verbunden. Durch diese Konfiguration entsteht im so-

nographischen Bild das sogenannte „*Saphena-Auge*“.

Nur wenn innerhalb des *Saphena-magna-Kompartiments* zwei Venen liegen, kann von einer gedoppelten *V. saphena magna* gesprochen werden; findet sich eine oberflächlich der *Fascia saphena* und parallel zur *V. saphena magna* verlaufende Vene, so wird diese als *V. saphena accessoria superficialis* bezeichnet.

Vena saphena parva (8)

Die *V. saphena parva* beginnt hinter dem Außenknöchel als Fortsetzung der *V. marginalis lateralis*, wo sie auch ihre wesentlichsten zuführenden Venen aufnimmt. Die *V. saphena parva* ist die dorsal-laterale Längsvene des Unterschenkels, nimmt dort die *V. saphena accessoria lateralis cruris* auf und setzt sich grundsätzlich als *V. femoropoplitea* auf die Dorsalseite des Oberschenkels fort. Diese wiederum biegt medial um den proximalen Oberschenkel herum und mündet letztendlich als *V. saphena accessoria posterior femoris* in die *V. saphena magna* ein. Im Bereich der Kniekehle besitzt diese dorsale intrafasziale Längsvene relativ häufig eine unterschiedlich stark ausgebildete Anastomose mit der *V. poplitea*. Diese Anastomose stellt also eigentlich eine *sapheno-popliteale Perforans-Vene* dar; wird aber im generellen Sprachgebrauch als „*Crosse*“ der *V. saphena parva* bezeichnet. Der Abgang der „*Crosse*“ ihrerseits stellt die Grenze zwischen *V. saphena parva* und *V. femoropoplitea* dar. Die anglo-amerikanische Literatur kennt auch hier den Begriff der „*Crosse*“ nicht; anstelle dessen wird dort der Begriff der „*sapheno-popliteal junction*“ verwendet.

Die *V. femoropoplitea* stellt also die ursprüngliche proximale Fortsetzung der *V. saphena parva* auf den Oberschenkel dar; sie liegt zumeist ebenfalls in einer eigenen Fasziennische und mündet schlussendlich als *V. saphena accessoria posterior femoris* in die *V. saphena magna*. In unseren Untersuchungen haben wir sie in 84 % der Fälle gefunden; diese Häufigkeit korreliert sehr gut mit der Einmündung der *V. saphena accessoria posterior* (85 %) (► Abb. 5).

Aus dieser generellen Situation ergeben sich je nach Ausprägung der einzelnen

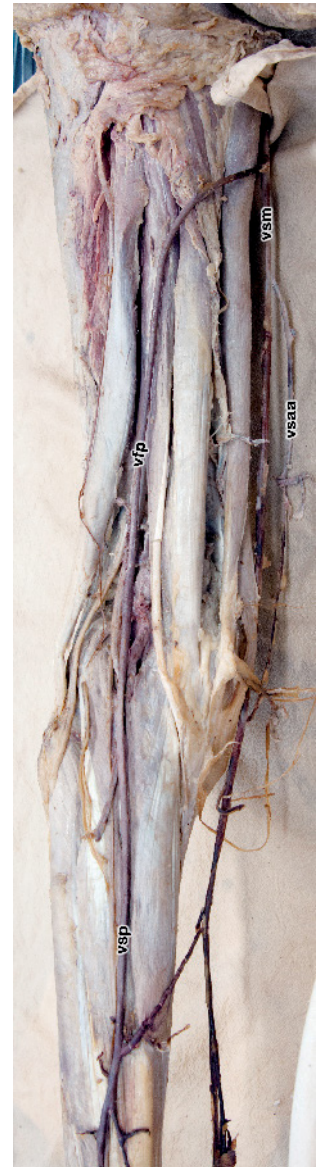

Abb. 5 *V. femoropoplitea* („*Giacomini-Vene*“): Die *V. saphena parva* setzt sich als nahezu gleichkalibrige *V. femoropoplitea* auf den Oberschenkel fort; diese windet sich um den proximalen Oberschenkel und mündet in die *V. saphena magna*. Im Bereich der Kniekehle besteht eine kräftige Perforans („*Crosse*“) zur *V. poplitea*. linkes Bein. Eigene Abbildung, Sezierskurspräparat. Quelle: Sektion für klinisch-funktionelle Anatomie, Medizinische Universität Innsbruck

Komponenten, insbesondere der „*Crosse*“ und der *V. femoropoplitea*, die unterschiedlichsten Varianten. Wir haben in unseren Untersuchungen etwa 56 % eine „regelrechte *Crosse*“ gefunden, unter Umständen als ein sehr feines Gefäß oder gedoppelt; in 15 % war ein regelrechtes Netzwerk

feiner Venen vorhanden. In den restlichen Fällen (29 %) fehlte die „Crosse“ vollständig; in diesen Fällen ist nur die V. femoropoplitea zu finden (43). Die Saphena-parva-„Crosse“ mündet zumeist von (dorsal-)lateral her in die V. poplitea ein. Wichtig ist hier auch die Lage in Bezug auf die beiden großen Nervenstämme der Fossa poplitea, dem N. tibialis und dem N. fibularis communis. Der N. tibialis liegt nach unseren Untersuchungen in etwa zwei Dritteln der Fälle lateral, in einem Drittel medial der „Crosse“. Besonderes Augenmerk ist auf den N. fibularis communis zu richten, da er selten aber doch (2,5 % der Fälle) medial um die „Crosse“ herumzieht und dann relativ schräg die Kniekehle kreuzt.

Faszienvverhältnisse der V. saphena parva (8)

Wie die V. saphena magna besitzt auch die dorsale Längsvene (V. saphena parva und V. femoropoplitea) eine eigene Fascia saphena (parva) (11; 12). Nach unseren Untersuchungen beginnt diese Fascie nahe des Außenknöchels und erstreckt sich das gesamte Bein nach proximal (43). Einzig die „Crosse“ der V. saphena parva durchbricht letztendlich die Fascia poplitea, um zur V. poplitea zu gelangen.

Auch hier kann die Situation eintreten, dass eine akzessorische Vene oberflächlich und außerhalb dieser Fascie verläuft, die dann als V. accessoria superficialis zu bezeichnen wäre.

Perforans-Venen

Das oberflächliche Venensystem und das tiefe Venensystem werden durch bis zu 150 Vv. perforantes pro Bein verbunden, davon etwa 60 großlumige Vv. perforantes, die am Oberschenkel und Unterschenkel von Hautarterien begleitet werden, als direkte Abflüsse des Saphena-Systems. Etwa 90 weitere, klinisch weniger bedeutende Vv. perforantes durchbohren teilweise paarig mit den Hautarterien die Fascie über intermuskulären Septen. Sie drainieren hauptsächlich die Subkutis und werden außerdem von subkutanen Nerven, Lymphgefäßen und Vasa vasorum des Saphena-

Systems begleitet. Anastomosen in der Subkutis, am Faszien durchtritt und subfaszial verbinden diese beiden venösen Abflusssysteme miteinander. Durch eine bis zu drei parietale Klappen wird der Blutstrom von oberflächlich nach tief gerichtet; wenn nur eine Klappe vorhanden ist, befindet sich diese stets kurz vor ihrer Einmündung in das tiefe System. Diese Klappen schützen das oberflächliche Venensystem vor einem Reflux aus dem tiefen Venensystem, etwa durch entsprechende Muskelkontraktionen. Der Wandbau der Perforans-Venen entspricht in etwa jenem der oberflächlichen Venen. Weder systematisch- und topographisch-anatomische Parameter, noch Art, Zahl und Einbau ihrer Klappen, noch Besonderheiten des Wandbaus erklären, warum bestimmte Perforans-Venen dazu neigen, insuffizient zu werden, andere jedoch diese Tendenz nicht besitzen.

Perforans-Venen sind sehr zahlreich und im Hinblick auf Anordnung, Verbindung, Größe und Verteilung sehr variabel. Nach den meisten anatomischen Untersuchungen besteht keine Konstanz der Zahl und der Lage dieser Verbindungswege. Dagegen betonen klinische Autoren, dass gerade in dieser Hinsicht eine relativ große Regelmäßigkeit erkennbar sei. Offenbar lassen sich beim Lebenden, vor allem dann, wenn der venöse Abfluss aus irgendeinem Grund behindert ist, auch kleinste Vv. perforantes radiologisch oder durch operative Freilegung nachweisen, die bei der anatomischen Präparation nicht immer darstellbar sind.

Der Verlauf der Perforans-Venen umfasst zwei topographische Teile: den oberflächlichen oder subkutanen und den tiefen oder subfaszialen Teil. Der subkutane Teil ist kurz und häufig einheitlich. Der subfasziale Teil ist viel länger und oft morphologisch variabel. Im subfaszialen Abschnitt verändern die Perforans-Venen am häufigsten ihre morphologische Gestalt: sie sind dort gedoppelt, verzweigt, verästelt oder komplex. Der subkutane Teil kreuzt oft die oberflächlichen Nerven, während der subfasziale Teil sich eng an eine dünne kleine Arterie anlegt.

In der klinischen Praxis wurden und werden die Perforans-Venen häufig mit Eigennamen belegt, oft aus historischer Sicht

falsch und manchmal irreführend. In der neueren Literatur werden daher durchgehend deskriptive topographische Begriffe bevorzugt. Perforatoren werden auf der Grundlage ihrer Topographie gruppiert (► Tab. 1).

Die Perforans-Venen des Fußes (Vv. perforantes pedis) werden in eine dorsale (interkapituläre), mediale, laterale und eine plantare Gruppe eingeteilt. Eine konstante, große Perforans-Vene verbindet im ersten Intermetatarsalraum die Arcus venosus dorsalis pedis mit den tiefen Fußvenen.

Die Perforans-Venen der Knöchelregion (Vv. perforantes tarsales) werden in eine mediale, anteriore und eine laterale Gruppe eingeteilt und sind meist klappenlos.

Die Perforans-Venen des Unterschenkels (Vv. perforantes cruris) werden in vier Hauptgruppen eingeteilt. Die Perforans-Venen des medialen Unterschenkels werden als paratibiale Perforans-Venen und als posteriore tibiale Perforans-Venen bezeichnet. Paratibiale Perforans-Venen verbinden die V. saphena magna selbst oder deren Seitenäste mit den Vv. tibiales posteriores und verlaufen an der medialen Oberfläche der Tibia. Sie entsprechen den sogenannten Sherman Perforantes (am distalen und mittleren Bein) und den Boyd Perforantes (am proximalen Bein). Die posterioren tibialen Perforans-Venen (Cockett-Perforantes) verbinden die V. saphena magna accessoria posterior distalis mit den Vv. tibiales posteriores. Meist handelt es sich dabei um drei Perforans-Venen (distale, mittlere und proximale), die in einem Abstand von 6 cm, 13,5 cm und 18,5 cm proximal der Fußsohle auf der sogenannten Lintonschen Linie liegen; diese ist eine Longitudinale zum Unterschenkel, die rund einen Querfinger dorsal des Innenknöchels zu ziehen ist. Der Faszien durchtritt der proximalen posterioren tibialen Perforansvene wird im klinischen Sprachgebrauch als „Soleuspunkt“ bezeichnet. Zusätzlich kann noch weiter proximal auf der Lintonschen Linie, in einem ungefähren Abstand von 24 cm von der Fußsohle, eine weitere Perforans-Vene („24 cm-PV“) liegen.

Die anterioren Perforans-Venen des Unterschenkels verbinden die vorderen Seitenäste der V. saphena magna mit den Vv. tibiales anteriores. Sie liegen in inkon-

Tab. 1 Überblick über die Perforansvenen. Quellen: Caggiati A, Bergan JJ, Gloviczki P, Jantet G, Wendell-Smith CP, Partsch H and International Interdisciplinary Consensus Committee on Venous Anatomical Terminology (16), Ströbel P (48)

Hauptgruppe	Untergruppe (Eponym)	durchschnittliche Anzahl	Verbindung zwischen ...
Gesäß	superiore gluteale PV	4 – 6	subkutanen Venen und Vv. gluteae superiores
	inferiore gluteale PV	4 – 7	subkutanen Venen und Vv. gluteae inferiores
Oberschenkel	mediale PV		
	Femoralkanal-PV (Dodd)	3 – 5	V. saphena magna (V. saphena parva) und V. femoralis
	Inguinale PV	1	V. circumflexa ilium superficialis und profunda
	anteriore PV	6 – 12	Ästen der V. saphena magna und Muskelvenen
	laterale PV	3 – 9	
	posteriore PV		
	posteromediale PV	1 – 5	V. saphena magna und V. femoralis
	Ischiadicus-PV	2 – 3	V. femoropoplitea und V. femoralis
	posterolaterale PV (Hach)	3 – 9	subkutanem Venengeflecht und Muskelvenen
	pudendale PV	2	subkutanem Venengeflecht und V. pudenda
Knie	mediale PV	3 – 5	V. saphena parva und V. poplitea
	anteriore PV		
	suprapatelläre PV	1 – 2	
	infrapatelläre PV		
	laterale PV	4	lateralem Venengeflecht und V. poplitea
	posteriore oder Kniekehlen-OV	4	V. saphena parva und V. poplitea
Unterschenkel	mediale PV		
	paratibiale PV (Sherman bzw. Boyd)	4	V. saphena magna und V. tibialis posterior
	posteriore tibiale LV (Cockett)	3 (– 5)	V. saphena magna accessoria posterior und V. tibialis anterior
	anteriore PV	3	anterioren Zuflüssen der V. saphena magna und V. tibialis anterior
	laterale PV	3 – 5	lateralen Ästen der V. saphena parva und der V. fibularis
	posteriore PV		
	mediale Gastrocnemius PV		R. posterior der V. saphena magna und Gastrocnemius-Venen
	laterale Gastrocnemius PV		V. saphena parva und Gastrocnemius-Venen
	Intergemelläre PV (May)	1	
Para-achilläre PV (Bassi)		V. saphena parva und V. fibularis	
Knöchel	mediale PV (May/Kuster)	3	V. dorsalis pedis und V. saphena magna
	anteriore PV	2	V. tarsea fibularis und V. saphena parva
	laterale PV	2 – 3	
Fuß	dorsale LV	10 – 14	V. plantaris und Vv. saphenae magna resp. parva
	mediale PV	6	V. dorsalis pedis und Vv. saphenae magna resp. parva
	laterale PV	6	V. fibularis und V. saphena parva
	plantare PV	13 – 16	tiefen Plantarvenen und Rete plantare

stanten Abständen 2 bis 5 cm lateral der Tibiavorderkante.

Die lateralen Perforans-Venen des Unterschenkels verbinden die verbinden den

lateralen oberflächlichen Venenplexus mit den Vv. fibulares.

Die posterioren Perforans-Venen des Unterschenkels werden unterteilt in mediale Gastrocnemius-Perforans-Venen (in

der medialen Wade), laterale Gastrocnemius-Perforans-Venen (in der lateralen Wade), intergemellare Perforans-Venen, die die V. saphena parva mit den tiefen Wadenvenen verbinden (auch „May-Perforans

der Wadenmitte“ genannt), und para-Achillessehnen-Perforans-Venen, welche die V. saphena parva mit der Fibulavenen verbinden, etwa 5 cm proximal des Calcaneus (auch „Bassi-Perforatoren“ genannt).

Die Perforans-Venen des Knies (Vv. perforantes genus) werden, entsprechend ihrer Lage, als mediale Knie-Perforans-Venen, supra- bzw. infrapatellare Perforans-Venen, laterale Knie-Perforans-Venen, und Kniekehlen-Perforans-Venen bezeichnet. Auch in diesen Perforans-Venen fehlen Klappen normalerweise.

Auch die Perforans-Venen des Oberschenkels (Vv. perforantes femoris) werden anhand ihrer Topographie gruppiert. Am medialen Oberschenkel befinden sich die Perforans-Venen des Adduktorenkanals (Dodds) und die Leisten-Perforans-Venen, welche die V. saphena magna oder ihre Seitenäste mit der V. femoralis in der Leistengegend verbinden. Die vorderen Oberschenkel-Perforans-Venen durchbohren den Quadrizeps femoris. Die lateralen Oberschenkel-Perforans-Venen durchbohren die lateralen Oberschenkelmuskeln. Am hinteren Oberschenkel werden die Perforans-Venen als posteromediale Oberschenkel-Perforans-Venen, welche die Adduktoren durchbohren, Ischiadicus-Perforans-Venen entlang der Mittellinie des hinteren Oberschenkels, posterolaterale Oberschenkel-Perforans-Venen, die den M. biceps femoris und den M. semitendinosus durchbohren (auch „Hach-Perforator“ genannt) und pudendale Perforans-Venen.

Die Perforans-Venen der Gesäßregion (Vv. perforantes glutealis) werden in eine obere, mittlere und untere Gruppe unterteilt.

Fasziendurchtritte

Die Fasziendurchtritte der Perforans-Venen stellen ovale Öffnungen dar, deren Längsachse in der Verlaufsrichtung der Fasziendurchtritte liegt und deren Ränder an den Margo falciformis des Hiatus saphenus erinnern. Diese Ränder werden durch verdichtete und in den Winkeln sich kreuzende Faserbündel gebildet. Zeltartige Scheiden entstehen aus der lockeren feinfaserigen Oberflächenschicht der Faszie in Verbindung mit den Fasersystemen der Gefäßscheide der Perforans-Venen. Auch an der

Innenseite der Faszie sind die Perforans-Venen danach mit einem gleichartigen, wenn auch schwächer entwickelten „Stützgerüst“ versehen. Die Lage der Durchtrittsstellen entspricht meist den intermuskulären Septen, besonders am Unterschenkel. Meist durchbohren die Perforans-Venen die Faszie in distaler Richtung, seltener auch in proximaler. Sie verlaufen zunächst eine Strecke weit zwischen zwei Faszienscheiden – teilweise mit intrafaszialem Gleitlager, z.B. entlang der Margo medialis tibiae. Oft münden mehrere Perforans-Venen mit einer gemeinsamen Stammstrecke in die tiefen Venen.

Durch makroskopische Präparation konnte Sander (1959) drei Arten von Fasziendurchtritten – offenbar unabhängig von der örtlichen Fasziendurchtritte – für die Perforans-Venen unterscheiden:

- Das Loch sei die am häufigsten anzutreffende Art der Fasziendurchtritte. Die sich kreuzenden Faserzüge bildeten eine durch die Verspannungsfasern abgerundete Öffnung, durch die die Perforans-Vene meist steil hindurchtritt. Diese Fasziendurchtritte seien durch die sich kreuzenden und verflechtenden Fasern in sich so fest, dass bei Spannung der Faszie eine Formänderung, d.h. eine Verengung oder eine Erweiterung der Öffnung nicht möglich sei (Typ des Foramen venae cavae im Centrum tendineum des Zwerchfells).
- Der Trichter finde sich als Öffnungskonstruktion dort, wo die oberflächliche Faszie mit einem Muskelseptum in Verbindung stehe. Die Öffnung in der Faszie laufe dabei trichterförmig an dem Septum entlang zur Tiefe hin aus, wobei der sich bildende Trichter aber nicht in die Gefäßscheide der hindurchtretenden Gefäße (V. perforans mit begleitender Arterie und Lymphgefäßen) übergehe, sondern ebenfalls scharfrandig aufhöre. Es leuchte ein, stellt Sander fest, dass auch bei dieser Konstruktion ein Zug auf die Faszie keine Formveränderung der Öffnung herbeiführen werde.
- Der Schlitz sei die seltenere Form der Durchtrittsstelle, die nur bei parallel angeordneten Faserzügen der Faszie und bei ganz nach hindurchtretenden Venen angetroffen werde. Vorzugsweise sei dies über den kräftigen Bäuchen der

Wadenmuskulatur der Fall. Die Vene trete flach durch eine schlitzförmige Öffnung der parallelen Faserzüge, deren Ränder senkrecht zur Faszienebene auseinanderweichen. Sei die Faszie schlaff, erweitere die gefüllte Vene den Schlitz, werde sie aber gespannt, verengere sich der Schlitz und die V. perforans werde komprimiert.

Die Perforans-Venen werden fast stets von kleinen Arterien und Lymphgefäßen begleitet; nur am Fuß konnten Tiefenanastomosen nachgewiesen werden, die allein durch die Faszie ziehen. Geraten bei insuffizienten und varikös erweiterten Perforans-Venen die begleitenden Arterien und Lymphgefäße zwischen den freien Rand des Fasziendurchtritts und die erweiterte Venenwand, kann es zu trophischen Störungen innerhalb ihres Versorgungsgebietes kommen.

Funktionelle Aspekte (1, 2)

Das Venensystem als Gesamtes trägt nur zu einem geringen Teil am gesamten peripheren Widerstand bei (Venulen und Venen zusammen etwa 7 % [27]), enthält jedoch drei Viertel des Blutvolumens. Daher sind für das venöse System die wesentlichen Parameter Volumen und Dehnbarkeit (Compliance) der Venenwand. Diese können wiederum mittels (Photo-)Verschlussplethysmographie im klinischen Alltag einfach und reliabel bestimmt werden. Der Venentonus selbst ist, neben dem Alter und der Körperposition, sehr von der Temperatur abhängig, sodass entsprechende Untersuchungen nur bei konstanter (und dokumentierter) Raumtemperatur sowie nach einer adäquaten Akklimatisation erfolgen sollten.

Pharmakologisch lässt sich eine venöse Vasokonstriktion durch die lokale Applikation von α -Adrenoagonisten, 5-HT-Rezeptor Agonisten, Ergot-Alkaloiden, Angiotensinogen, Angiotensin I und II sowie verschiedenen Prostaglandinen erreichen. Auch Kälteapplikation führt bekanntermaßen zu einer Vasokonstriktion (45). Eine venöse Vasodilatation lässt sich an vorkonstruierten Venen durch β -Adrenoagonisten, muscarinischen cholinergen

Agonisten, Nitraten, Calciumantagonisten, Bradykinin, Substanz P und einigen Prostaglandinen beobachten. Grundsätzlich scheinen Venen auch in der Lage zu sein, spontane peristaltische Kontraktionen durchzuführen (5; 6).

Insgesamt ist der Mechanismus, der das Blut in den Venen herzwärts treibt, auffallend ungeklärt. Vielmehr handelt es sich um ein ganzes Bündel von Faktoren, die den venösen Blutfluss ermöglichen. Zu diesen zählen die oft beschworene „vis a tergo“, die „vis a fronte“, die Muskel-(Gelenk-)Pumpe sowie die Atemmechanik (52). Der Druckgradient vom postkapillären Bereich bis zum Herzen reicht, zumindest in horizontaler Körperlage, aus, um eine langsame Blutströmung als „vis a tergo“ aufrecht zu erhalten (25). Dieser Volumentransport, der durch den systolischen Auswurf der linken Herzkammer „angeschoben“ wird, kann allerdings nicht die alleinige Ursache der „vis a tergo“ darstellen; so kommt es etwa auch bei akutem Herzstillstand zu einer Druckerhöhung in der V. cava (39). Die „vis a fronte“ als diastolische Saugwirkung des rechten Vorhofs wirkt sich wohl zu einem gewissen Grad auf die Herzfüllung aus, seine Wirkung auf das periphere venöse System ist jedoch bislang nicht untersucht worden. Allerdings korreliert die Herzfrequenz nicht mit der Frequenz der Klappenschlusszyklen in der V. saphena magna (46; 47). Auch die Atemmechanik wirkt gleichsinnig, trägt also zur „vis a fronte“ bei (25), allerdings ist auch hier keine Korrelation zwischen Atemfrequenz und Klappenschlusszyklus zu finden (46; 47). Als wesentliche Antriebsmechanismen werden die peripheren Muskel- und Gelenkpumpen beschrieben (18; 25); allerdings gibt es auch dazu kritische Stimmen (26), zumal ihre Funktion von aktiven Bewegungen abhängig ist; bei aktiver Muskulatur tragen sie sicherlich zum venösen Rückstrom bei, in absoluter körperlicher Ruhe, etwa im Schlaf, fällt dieser Mechanismus jedoch aus.

Es ist verständlich, dass insbesondere Störungen der Verbindungen des oberflächlichen mit dem tiefen Venensystem zu gravierenden Problemen führen. Dies betrifft einerseits die „Crosen“, also die sapheno-femorale und die sapheno-politeale Mündung, als auch die Perforans-Venen.

Dabei entsteht ein Teufelskreis: Anstelle eines Abflusses in das tiefe System kommt es zu einem Zufluss aus dem tiefen System (Reflux). Dies wiederum erhöht das oberflächliche Blutvolumen. Dieses führt in Folge zu einer Dilatation der oberflächlichen Venen und in weiterer Folge zu einer Aufdehnung von weiteren Venenklappen, sodass diese ebenfalls insuffizient werden. Umgekehrt können auch (pathologische) Veränderungen der Venenwand, etwa eine Intima- und Mediaverdickung, eine Zunahme der Kollagen- und eine Abnahme der Elastinfasern (20), die normale Funktion der Venen stören und somit eine venöse Insuffizienz auslösen.

Die Endothelzellen der Venen enthalten zahlreiche Weibel-Palade-Bodies (WPB). Diese enthalten den von-Willebrand-Faktor (vWF), ein adhäsives Glykoprotein. Der vWF spielt eine entscheidende Rolle bei der Hämostase. Bei Verletzung der Endothelzellschicht bindet der vWF Thrombozyten, die den Defekt sofort decken und die spätere Defektdeckung mit neuen Endothelzellen ermöglichen.

Interessenkonflikt

Nach Angaben der Autoren bestehen keine Interessenkonflikte.

Ethische Richtlinien

Für das Manuskript wurden keine Studien an Menschen oder Tieren durchgeführt.

Literatur

1. Aellig WH. Clinical pharmacology, physiology and pathophysiology of superficial veins--1. *Br J Clin Pharmacol* 1994; 38(3): 181–196.
2. Aellig WH. Clinical pharmacology, physiology and pathophysiology of superficial veins--2. *Br J Clin Pharmacol* 1994; 38(4): 289–305.
3. Aharinejad S, Nedwed S, Michlits W, Dunn R, Abraham D, Vernadakis A, Marks SC, Jr. Valvular density alone cannot account for sites of chronic venous insufficiency and ulceration in the lower extremity. *Microcirculation* 2001; 8(5): 347–354.
4. Altenkämper H, Eldenburg M. *Farbatlas der Phlebologie*, 1st ed. Hannover: Schlüter 1993.
5. Attardi G. Demonstration in vivo and in vitro of Peristaltic Contractions in the Portal Vein of Adult Mammals (Rodents). *Nature* 1955; 176(4471): 76–77.
6. Attardi G, Attardi-Gandini D. Spontaneous peristaltic activity of veins of chick embryos and newly

- hatched chickens explanted in vitro. *Experientia* 1955; 11(1): 37–38.
7. Bommas-Ebert U, Teubner P, Voß R. *Kurzlehrbuch Anatomie: und Embryologie*, 3rd ed. Stuttgart, New York: Thieme 2011.
8. Brenner E. Spezielle Anatomie der Crossenregionen. In: Noppeney T, Nüllen H, (Hrsg.) *Varietose: Diagnostik – Therapie – Begutachtung*. Berlin, Heidelberg: Springer 2010; 18–24.
9. Butterworth DM, Rose SS, Clark P, Rowland P, Knight S, Haboubi NY. *Light-Microscopy, Immunohistochemistry and Electron-Microscopy of the Valves of the Lower-Limb Veins and Jugular Veins*. *Phlebology* 1992; 7(1): 27–30.
10. Caggiati A. Fascial relationships of the long saphenous vein. *Circulation* 1999; 100(25): 2547–2549.
11. Caggiati A. Fascial relations and structure of the tributaries of the saphenous veins. *Surg Radiol Anat* 2000; 22(3–4): 191–196.
12. Caggiati A. Fascial relationships of the short saphenous vein. *J Vasc Surg* 2001; 34(2): 241–246.
13. Caggiati A. The nomenclature of the veins of the lower limbs, based on their planar anatomy and fascial relationships. *Acta Chir Belg* 2004; 104(3): 272–275.
14. Caggiati A. The venous valves of the lower limbs. *Phlebology* 2013; 20(2): 87–95.
15. Caggiati A, Bergan JJ, Gloviczki P, Eklof B, Allegra C, Partsch H, International Interdisciplinary Consensus Committee on Venous Anatomical Terminology. Nomenclature of the veins of the lower limb: extensions, refinements, and clinical application. *J Vasc Surg* 2005; 41(4): 719–724.
16. Caggiati A, Bergan JJ, Gloviczki P, Jantet G, Wendell-Smith CP, Partsch H, International Interdisciplinary Consensus Committee on Venous Anatomical Terminology. Nomenclature of the veins of the lower limbs: an international interdisciplinary consensus statement. *J Vasc Surg* 2002; 36(2): 416–422.
17. Caggiati A, Phillips M, Lametschwandner A, Allegra C. Valves in small veins and venules. *Eur J Vasc Endovasc Surg* 2006; 32(4): 447–452.
18. Corley GJ, Broderick BJ, Nestor SM, Breen PP, Grace PA, Quondamatteo F, O'Laughlin G. The anatomy and physiology of the venous foot pump. *Anat Rec (Hoboken)* 2010; 293(3): 370–378.
19. Crotty TP. The venous valve afferent and plasma noradrenaline-mediated venodilator feedback. *Phlebology* 2007; 22(3): 116–130.
20. Elsharawy MA, Naim MM, Abdelmaguid EM, Al-Mulhim AA. Role of saphenous vein wall in the pathogenesis of primary varicose veins. *Interact Cardiovasc Thorac Surg* 2007; 6(2): 219–224.
21. Fischer H. Der lichtmikroskopische Bau der Venenwand mit besonderer Berücksichtigung der Einwirkung des hydrostatischen Druckes. *Zentralbl Phlebol* 1967; 6(2): 209–220.
22. Franklin KJ. Valves in Veins: An Historical Survey. *Proc R Soc Med* 1927; 21(1): 1–33.
23. Freerksen E. Die Venen des menschlichen Handrückens. *Z Anat Entw Gesch* 1937; 108(1): 82–111.
24. Hach W, Groß JD, Hach-Wunderle V, Jünger M. *VenenChirurgie*. Stuttgart, New York: Schattauer 2006.
25. Hach W, Hach-Wunderle V. Die retrograde und die antegrade Strömungsinsuffizienz der tiefen

- Beinvenen als Grundlage für chirurgische Überlegungen. *Gefäßchirurgie* 1998; 3(2): 110–116.
26. Hamann JJ, Valic Z, Buckwalter JB, Clifford PS. Muscle pump does not enhance blood flow in exercising skeletal muscle. *J Appl Physiol* (1985) 2003; 94(1): 6–10.
 27. Hammersen F, Fischer H, Bräuer H. Blutfluß, Venen und Oedeme: zur Pathophysiologie des Niederdrucksystems. München: Müller & Steinicke 1985.
 28. Hochauf S, Sternitzky R, Schellong SM. Struktur und Funktion des venösen Systems. *Herz* 2007; 32(1): 3–9.
 29. Kubik S, May R. Das Spannungssystem der Venen in der Subinguinalregion. Aktuelle Probleme *Angiologie* 1979; 38: 51–65.
 30. Leonhardt H, Tillmann B, Zilles K (Hrsg.) Topographie der Organsysteme, Systematik der peripheren Leitungsbahnen. 4. Stuttgart, New York: Thieme 1988.
 31. Ludbrook J. Valvular Defect in Primary Varicose Veins: Cause or Effect? *Lancet* 1963; 2(7321): 1289–1292.
 32. May R. Chirurgie der Bein- und Beckenvenen. Stuttgart: Thieme 1974.
 33. Mühlberger D, Morandini L, Brenner E. An anatomical study of femoral vein valves near the saphenofemoral junction. *J Vasc Surg* 2008; 48(4): 994–999.
 34. Mühlberger D, Morandini L, Brenner E. Venous valves and major superficial tributary veins near the saphenofemoral junction. *J Vasc Surg* 2009; 49(6): 1562–1569.
 35. Myers KA, Ziegenbein RW, Zeng GH, Matthews PG. Duplex ultrasonography scanning for chronic venous disease: patterns of venous reflux. *J Vasc Surg* 1995; 21(4): 605–612.
 36. Noppeney T, Nüllen H (Hrsg.) *Varikose. Diagnostik – Therapie – Begutachtung*. Berlin, Heidelberg: Springer 2010.
 37. Pierer JF, Choulant L (Hrsg.) *Medizinisches Realwörterbuch zum Handgebrauch practischer Aerzte und Wundärzte und zu behrender Nachweisung für gebildete Personen aller Stände. Erste Abtheilung: Anatomie und Physiologie. Siebenter Band. Rh-Syz. Altenburg: Literatur=Comptoir 1827.*
 38. Rieger H, Strauss AL, Schoop W. *Klinische Angiologie*. Berlin: Springer 1998.
 39. Riml O. Über das Verhalten des Blutdruckes in der Vena cava bei plötzlichem Zirkulationsstillstande. *Naunyn-Schmiedeberg's Archives of Pharmacology* 1929; 139(3): 231–239.
 40. Rudofsky G. *Epidemiologie und Pathophysiologie der primären Varikosis*. *Langenbecks Arch Chir* 1988; Suppl 2: 139–144.
 41. Salter SJH. *Vein*. In: Todd RB, (Hrsg.) *Cyclopaedia of anatomy and physiology*. London: Longman, Brown, Green, Longmans, & Roberts 1849–1852; 1367–1403.
 42. Sappey PC. *Traité d'anatomie*. Paris 1869.
 43. Schweighofer G, Mühlberger D, Brenner E. The anatomy of the small saphenous vein: fascial and neural relations, saphenofemoral junction, and valves. *J Vasc Surg* 2010; 51(4): 982–989.
 44. Scultetus AH, Villavicencio JL, Rich NM. Facts and fiction surrounding the discovery of the venous valves. *J Vasc Surg* 2001; 33(2): 435–441.
 45. Shepherd JT, Rusch NJ, Vanhoutte PM. Effect of cold on the blood vessel wall. *Gen Pharmacol* 1983; 14(1): 61–64.
 46. Strauß A. Klappenschlussfrequenzen der oberen und unteren Extremität (am Beispiel der terminalen Klappe der V. saphena magna und der terminalen Klappe der V. cephalica) im direkten Vergleich und im Zusammenhang mit anderen Messgrößen. Thesis: Sektion für klinisch-funktionelle Anatomie, Dept. für Anatomie, Histologie und Embryologie. Innsbruck: Medizinische Universität Innsbruck 2010.
 47. Strauß A, Glodny B, Brenner E. Klappenschlussfrequenzen der oberen und unteren Extremität im direkten Vergleich und im Zusammenhang mit anderen Messgrößen – Am Beispiel der terminalen Klappe der Vena saphena magna und der terminalen Klappe der Vena cephalica *VasoMed* 2010; 22(5): 127–128.
 48. Ströbel P. Anatomie des epifaszialen Venensystems. In: Noppeney T, Nüllen H, (Hrsg.) *Varikose. Diagnostik – Therapie – Begutachtung*. Berlin, Heidelberg: Springer 2010; 10–18.
 49. Tasch C, Brenner E. The ostial valve of the great saphenous vein. *Phlebology* 2012; 27(4): 179–183.
 50. Tessari L, Capelli M. The study of the sapheno-femoral junction to understand the distribution of refluxes in chronic venous disease. *Medicographia* 2008; 30(2): 112–115.
 51. Tsantilas P. Aufbau der Venenwand der gesunden V. saphena magna. Thesis: Sektion für klinisch-funktionelle Anatomie. Innsbruck: Medizinische Universität Innsbruck 2012; 64.
 52. Wagner AH. Physiologie und Pathophysiologie der venösen Hämodynamik. In: Noppeney T, Nüllen H, (Hrsg.) *Varikose. Diagnostik – Therapie – Begutachtung*. Berlin, Heidelberg: Springer 2010; 51–60.
 53. Zwillenberg LO, Laszt L, Zwillenberg H. Die Feinstruktur der Venenwand bei Varikose. *Angiologica* 1971; 8(6): 318–346.

Zertifizierte Fortbildung

Fragen zum Thema „Anatomie des oberflächlichen Venensystems“

1. Welche der folgenden Venen besitzt üblicherweise ein sogenanntes „Saphenous Compartment“?
 - a) V. circumflexa ilium superficialis
 - b) V. pudenda externa
 - c) V. saphena accessoria anterior cruris
 - d) V. saphena accessoria lateralis cruris
 - e) V. saphena magna
2. Welche der folgenden Strukturen findet sich üblicherweise in einem Klappensegel einer parietalen Klappe?
 - a) Arterien/Arteriolen
 - b) Membrana elastica interna
 - c) Nerven
 - d) Tunica muscularis
 - e) Venen/Venulen
3. Welche der folgenden Schichten der Venenwand tritt üblicherweise erst ab dem 20. Lebensjahr auf?
 - a) Tunica intima: Membrana elastica interna
 - b) Tunica media: longitudinale Muskelschicht
 - c) Tunica media: zirkuläre Muskelschicht
 - d) Tunica externa: longitudinale Muskelschicht
 - e) Tunica externa: Adventitia
4. Welche der folgenden subkutanen Venen mündet üblicherweise in die V. saphena parva?
 - a) V. circumflexa ilium superficialis
 - b) V. saphena accessoria anterior cruris
 - c) V. saphena accessoria anterior femoris
 - d) V. saphena accessoria lateralis cruris
 - e) V. saphena accessoria posterior cruris
5. Welche der folgenden Venen mündet üblicherweise nicht zwischen der präterminalen und der terminalen Klappe in die V. saphena magna ein?
 - a) V. circumflexa ilium superficialis
 - b) V. epigastrica superficialis
 - c) V. pudenda externa
 - d) V. saphena accessoria anterior femoris
 - e) V. saphena accessoria posterior femoris
6. Welche der folgenden Venen kann in ihrem proximalen Abschnitt eine eigene Faszienhülle besitzen, ähnlich der V. saphena magna?
 - a) V. circumflexa ilium superficialis
 - b) V. epigastrica superficialis
 - c) V. pudenda externa
 - d) V. saphena accessoria anterior femoris
 - e) V. saphena accessoria posterior femoris
7. Welche der folgenden Strukturen liegt nicht im „Saphenous Compartment“ des Oberschenkels?
 - a) N. saphenus
 - b) Nervi vasorum
 - c) Nodi lymphatici inguinales superficiales
 - d) V. saphena magna
 - e) Vasa vasorum
8. Wie oft fehlt nach den Untersuchungen von Schweighofer et al. 2010 eine Einmündung der V. saphena parva in die V. poplitea („Crosse“) vollständig?
 - a) 15%
 - b) 29%
 - c) 56%
 - d) 72%
 - e) 84%

CME-Fortbildung online

Die Teilnahme an dieser durch die Ärztekammer Nordrhein zertifizierten CME-Fortbildung ist für 12 Monate ausschließlich online möglich. Zur Anmeldung gehen Sie bitte auf <https://cme.thieme.de>. Dort erfahren Sie auch den genauen Teilnahmeabschluss. Es ist immer nur eine Antwort pro Frage zutreffend. Als Abonnent der *Phlebologie* nehmen Sie kostenlos am CME-Programm teil. Je nach CME-Fortbildung erhalten Sie bis zu drei Fortbildungspunkte. Weitere Informationen zur Anmeldung und Registrierung finden Sie unter <https://cme.thieme.de>. Sie erhalten bei inhaltlichen und technischen Fragen tutoriellen Support.
VNR 2760512018154652853

9. Zu welcher Gruppe von Perforans-Venen gehören die Boyd-Perforantes?
 - a) anteriore Perforans-Venen des Unterschenkels
 - b) laterale Gastrocnemius-Perforans-Venen
 - c) laterale Perforans-Venen des Unterschenkels
 - d) paratibiale Perforans-Venen
 - e) posteriore tibiale Perforans-Venen
10. Welche der folgenden Substanzen bzw. Substanzgruppen führen zu einer Vasodilatation vor-konstrigierter Venen?
 - a) 5-HT-Rezeptor Agonisten
 - b) α -Adrenoagonisten
 - c) Angiotensin I
 - d) Calciumantagonisten
 - e) Ergot-Alkaloide