



Tuberculosis miliar y orquiepididimitis tuberculosa en un paciente inmunocompetente: reporte de caso

Military Tuberculosis and Tuberculosis Orchidepidimitis in an Immunocompetent Patient: Case Report

Lizeth Pardo¹ Carolina Guitierrez² Jorge Alberto Carrillo Bayona³ Fernando Polo Nieto⁴

¹ Fundación Universitaria de Ciencias de la Salud, Bogotá, Colombia

² Radiología, Universidad Pontificia Bolivariana, Medellín, Colombia

³ Radiología, Fundación Universitaria de Ciencias de la Salud, Bogotá, Colombia

⁴ Patología, Fundación Universitaria de Ciencias de la Salud, Bogotá, Colombia

Address for correspondence Lizeth Pardo, MD, Fundación

Universitaria de Ciencias de la Salud, Cl. 10 #18-75 Hospital San Jose, Bogotá, Colombia (e-mail: declibe@hotmail.com).

Urol Colomb 2019;28:47–50.

Resumen

Palabras Clave

- ▶ tuberculosis testicular
- ▶ tuberculosis urogenital
- ▶ epididimitis
- ▶ tuberculosis miliar
- ▶ tomografía computarizada multidetector
- ▶ ultrasonografía
- ▶ radiografía torácica

La tuberculosis genitourinaria es la segunda forma de presentación más común de tuberculosis extrapulmonar luego del compromiso ganglionar, la epididimitis tuberculosa afecta preferentemente a pacientes con edades comprendidas entre los 30 y 50 años, y al menos un 70% tienen historia previa de tuberculosis pulmonar, la infección tuberculosa del escroto es rara y ocurre en aproximadamente el 7% de los pacientes con tuberculosis por extensión directa desde el epidídimo, planteando problemas de diagnóstico diferencial con procesos más agresivos como las neoplasias testiculares. Reportamos el caso de un hombre de 23 años con masa testicular que emulaba ser de origen neoplásico, llevado a orquidectomía unilateral. La patología describe necrosis y granulomas de caseificación conclusivo para orquiepididimitis tuberculosa, paciente inmunocompetente sin antecedente previo de tuberculosis.

Abstract

Keywords

- ▶ testicular tuberculosis
- ▶ urogenital tuberculosis
- ▶ epididymitis
- ▶ military tuberculosis
- ▶ multidetector computed tomography
- ▶ ultrasonography
- ▶ thoracic radiography

Genitourinary tuberculosis is the second most common form of extrapulmonary tuberculosis after lymph node involvement; tuberculous epididymitis preferentially affects patients between the ages of 30 and 50 years, and at least 70% have a previous history of pulmonary tuberculosis, tuberculous infection scrotum is rare and occurs in approximately 7% of patients with tuberculosis by direct extension from the epididymis, posing problems of differential diagnosis with more aggressive processes such as testicular tumors. We report the case of a 23-year-old man with a testicular mass that emulated being of neoplastic origin, taken to unilateral orchidectomy. The pathology describes necrosis and caseification granulomas, conclusive for tuberculous orchiepididymitis, an immunocompetent patient with no previous history of tuberculosis.

received

May 24, 2018

accepted

June 18, 2018

published online

October 5, 2018

DOI <https://doi.org/>

10.1055/s-0038-1667125.

ISSN 0120-789X.

eISSN 2027-0119.

Copyright © 2019, Sociedad Colombiana

de Urología. Publicado por Thieme

Revinter Publicações Ltda., Rio de

Janeiro, Brazil. Todos los derechos

reservados.

License terms



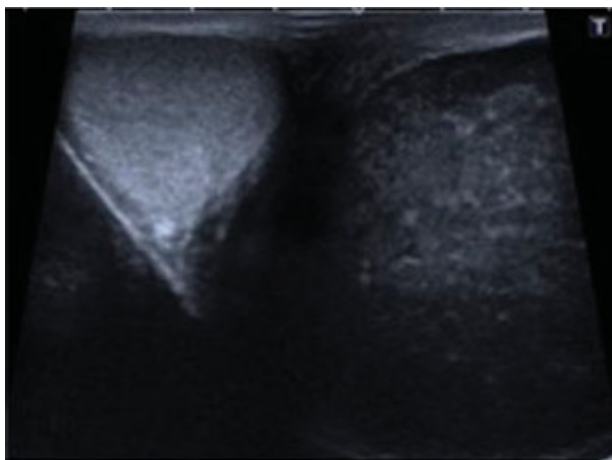


Fig. 1. Corte transversal de ambos testículos evidenciado la marcada asimetría en el tamaño y ecogenidad testicular. El testículo derecho es de tamaño y ecogenidad normal, el izquierdo se encuentra aumentado de tamaño con disminución difusa en la ecogenidad.

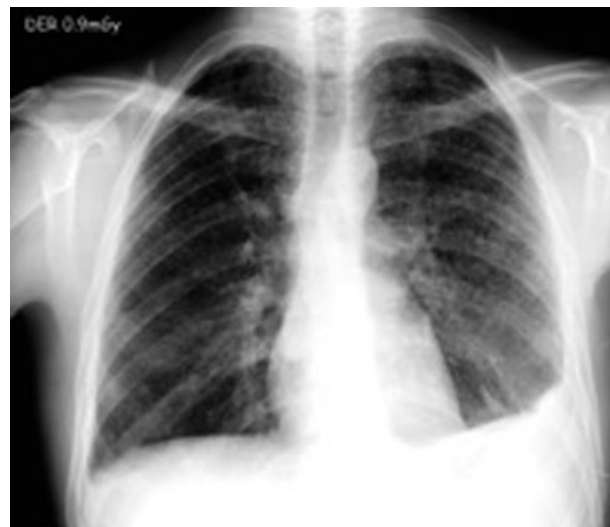

Fig. 3. Radiografía frontal de tórax. Opacidades micronodulares difusas en ambos campos pulmonares.

Introducción

La tuberculosis (TB) es un problema de salud a nivel mundial siendo la segunda causa de muerte de origen infeccioso.¹ La enfermedad es causada por el bacilo *Mycobacterium Tuberculosis*. Aproximadamente el 20% de los pacientes con tuberculosis desarrollan formas extra pulmonares. La tuberculosis del árbol genitourinario se desarrolla en un 2% a 20% de los pacientes con enfermedad pulmonar y generalmente ocurre luego de una diseminación hematógica que se da durante la infección inicial.²⁻⁴

Reporte de Caso

Se trata de un paciente de 23 años quien consultó por sensación de masa en el testículo izquierdo, inicialmente se manejó como una orqui-epididimitis infecciosa de origen bacteriano, se dio tratamiento antibiótico sin mejoría por lo cual el paciente re-consulta. Como antecedentes en la revisión por sistemas el paciente refiere 9 meses de tos, astenia, pérdida de peso y diaforesis nocturna. Como exámenes de laboratorio relevantes se encuentra una prueba de VIH negativa. Se ordena

una ecografía testicular (►Figs. 1 y 2) evidenciando aumento en el tamaño del testículo izquierdo asociado a engrosamiento del epidídimo y aumento de la vascularización testicular a la evaluación con Doppler color. Al examen físico el testículo izquierdo se encontraba significativamente aumentado de tamaño, sin eritema y poco dolor a la palpación. Debido a los hallazgos respiratorios del paciente, se ordena una radiografía de tórax donde se evidencian opacidades micronodulares en ambos campos pulmonares (►Fig. 3). Por el cuadro clínico, los hallazgos al examen físico, radiografía de tórax y la pobre respuesta al tratamiento antibiótico se enfoca como una neoplasia testicular. Se ordena tomografía toraco-abdominal como estudio de extensión y para mejor caracterización de los hallazgos pulmonares previo a la orquidectomía. En la tomografía contrastada de tórax se evidencia un patrón micro nodular de distribución aleatoria en ambos campos pulmonares (►Fig. 4). A nivel abdominal hay aumento en el tamaño de ambas vesículas seminales y una masa en el testículo izquierdo de densidad heterogénea (►Fig. 5).

En la evaluación macroscópica del estudio histológico del testículo izquierdo se encuentra una masa irregular con focos de necrosis caseificante central (►Fig. 6).

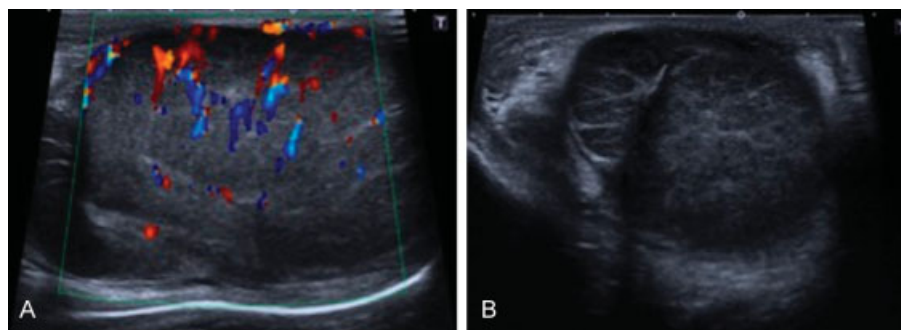


Fig. 2. Corte longitudinal (A) y transversal (B) del testículo izquierdo. Nótase la hipocogenidad, aumento de tamaño y aumento en la vascularización a la evaluación Doppler. Engrosamiento de la túnica albugínea sin interrupción de esta. Marcado aumento en el tamaño del epidídimo izquierdo en el corte transversal.

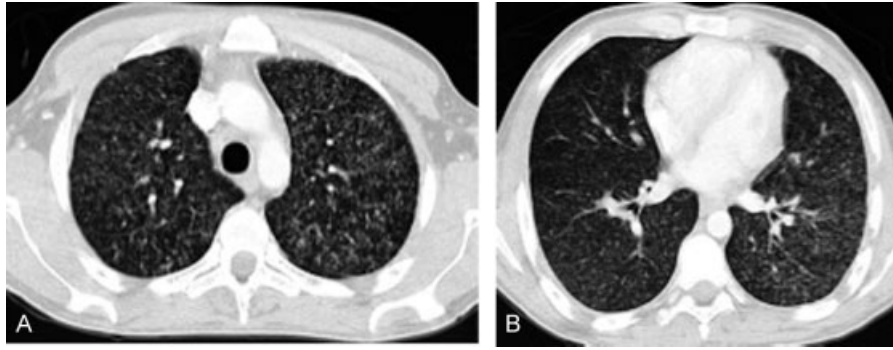


Fig. 4. Micro nódulos de distribución aleatoria en ambos campos pulmonares. Engrosamiento de paredes bronquiales.

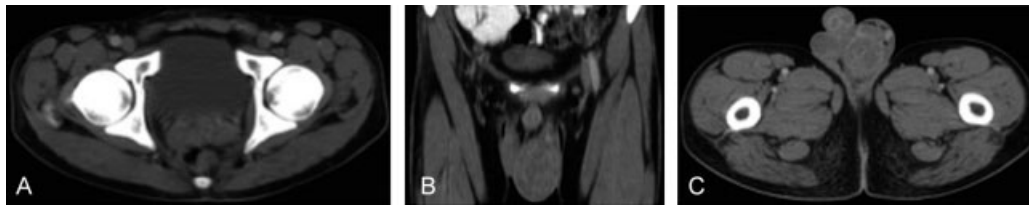


Fig. 5. Tomografía contrastada de abdomen. Aumento en el tamaño de las vesículas seminales. Masa testicular izquierda de densidad heterogénea y aumento en el tamaño del epidídimo.

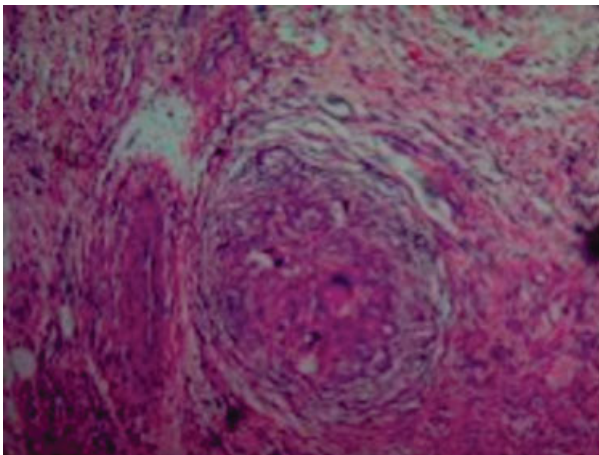


Fig. 6 . Microscopía electrónica, tinción Hematoxilina-eosina, múltiples granulomas confluentes con necrosis caseificante central, agregados de células epiteloideas con borde periférico de linfocitos. Destrucción de los túbulos seminíferos y el intersticio por inflamación granulomatosa.

Discusión

En 1883 Robert Koch identificó por primer vez en orina y esputo un bacilo ácido-alcohol resistente llamado *Mycobacterium Tuberculosis*. La tuberculosis genitourinaria (TGU), comprometiendo los riñones, próstata y testículos fue descrita por G.L. Bayle en 1810 y en 1839, Rayer describió la tuberculosis miliar en conjunto con tuberculosis del árbol genitourinario.⁴

La TGU usualmente ocurre por reactivación de una infección latente por el complejo *M. Tuberculosis* y se da en

un 30% a un 40% de todos los casos de infección extrapulmonar. En los hombres, el sitio más frecuentemente comprometido, es el epidídimo seguido de la próstata. El compromiso testicular es raro y usualmente ocurre por extensión directa del epidídimo, generando orquitis y edema que muchas veces hacen pensar en neoplasia testicular. La tuberculosis testicular se asocia a enfermedad pulmonar en aproximadamente 34% de los pacientes.⁴

En la revisión de 8,961 casos publicados en la literatura mundial realizada por Figueiredo y col., los epidídimos se encontraron comprometidos en un 10% a 55% de los pacientes con TGU y los cambios escrotales fueron el signo principal al examen físico. La tuberculosis del epidídimo fue bilateral en el 34% de los casos presentándose como un nódulo o induración escrotal en todos los pacientes, fistula escrotal en la mitad de los pacientes e hidrocele solo en 5% de los casos.⁵ El compromiso de las vesículas seminales en nuestro paciente es altamente sugestivo de infección tuberculosa, sin embargo, ella no fue documentada.

La epidemia de VIH-SIDA, causó un alza en los niveles de tuberculosis (TB) a nivel mundial. La infección por VIH fácilmente reactiva focos latentes, favorece la progresión rápida de una infección adquirida y hace posible una reinfección exógena.⁶ Aproximadamente entre el 25% al 50% de pacientes infectados con VIH tiene TB activa. La inmunosupresión inducida por el VIH aumenta el riesgo de bacilemia y manifestaciones extra pulmonares de la enfermedad.^{7,8}

En la serie publicada por Nzerue y col., se describieron los hallazgos clínicos y resultados de pacientes con TBGU e infección por VIH y los que no tenían VIH. El 66,7% de los pacientes con TGU presentaba infección con VIH. Los

síntomas de la infección tuberculosa genitourinaria, se presentaron a una edad más temprana (en promedio 39 años), en los pacientes con VIH. No hubo diferencias significativas en la presentación clínica de la tuberculosis genito-urinaria ni en la mortalidad intra-hospitalaria en los pacientes con VIH y sin VIH.⁹

En el estudio publicado por Crump y Reller de 52 pacientes con tuberculosis miliar, 46% estaban infectados con VIH, 21% recibían terapia inmunosupresora con esteroides o quimioterapia y 12% presentaban dependencia al alcohol. De ellos, el 12% tenían Diabetes Mellitus, 8% desordenes hematológicos y 4% enfermedad del tejido conectivo. Solamente un 17% de los pacientes con tuberculosis diseminada no presentaban un trastorno inmune. Los casos de tuberculosis miliar asociado tuberculosis genitourinaria en pacientes inmuno competentes son muy escasos, sin encontrar casos similares publicados con esa asociación.¹⁰

Aproximadamente un 10% de pacientes con TB pulmonar presentaban urocultivos positivos para el bacilo y de ellos el 66,7% eran asintomáticos y el 58% tenían un examen de orina normal, por lo cual el índice de sospecha de compromiso genitourinario en paciente con TB pulmonar debe ser alto.¹¹

Responsabilidades éticas

Protección de personas y animales. Los autores declaran que para esta investigación no se han realizado experimentos en seres humanos ni en animales.

Confidencialidad de los datos. Los autores declaran que han seguido los protocolos de su centro de trabajo sobre la publicación de datos de pacientes.

Derecho a la privacidad y consentimiento informado. Los autores han obtenido el consentimiento informado de los pacientes y/o sujetos referidos en el artículo. Este documento obra en poder del autor de correspondencia.

Conflicto de intereses

Los autores declaran no tener ningún conflicto de intereses.

Bibliografía

- 1 World Health Organization. Global tuberculosis report 2012. Who [Internet]. 2012;258. Available from: http://www.who.int/tb/publications/global_report/gtbr12_main.pdf
- 2 Chen H, Liu Y, Wu D. Case Report Diffuse Calcification of the Urinary System and Miliary Tuberculosis Due To Delayed Diagnosis of Genitourinary Tuberculosis: A Case Report. 2015;44(02):276-278
- 3 Figueiredo AA, Lucon AM, Junior RF, Srougi M. Epidemiology of urogenital tuberculosis worldwide. Int J Urol 2008;15(09):827-832
- 4 Zajaczkowski T. Genitourinary tuberculosis: historical and basic science review: past and present. Cent European J Urol 2012;65(04):182-187 10.5173/ceju.2012.04.art1 Review.Zajaczkowski T.
- 5 Figueiredo AA, Lucon AM. Urogenital tuberculosis: update and review of 8961 cases from the world literature. Rev Urol 2008;10(03):207-217
- 6 Mayaud C, Cadranet J. Tuberculosis in AIDS: past or new problems? Thorax 1999;54(07):567-571
- 7 Barnes PF, Bloch AB, Davidson PT, Snider DE Jr. Tuberculosis in patients with human immunodeficiency virus infection. N Engl J Med 1991;324(23):1644-1650 Review
- 8 Daley CL, Small PM, Schecter GF, et al. An outbreak of tuberculosis with accelerated progression among persons infected with the human immunodeficiency virus. An analysis using restriction-fragment-length polymorphisms. N Engl J Med 1992;326(04):231-235
- 9 Nzerue C, Drayton J, Oster R, Hewan-Lowe K. Genitourinary tuberculosis in patients with HIV infection: clinical features in an inner-city hospital population. Am J Med Sci 2000;320(05):299-303
- 10 Crump JA, Reller LB. Two decades of disseminated tuberculosis at a university medical center: the expanding role of mycobacterial blood culture. Clin Infect Dis 2003;37(08):1037-1043
- 11 Bentz RR, Dimcheff DG, Nemiroff MJ, Tsang A, Weg JG. The incidence of urine cultures positive for Mycobacterium tuberculosis in a general tuberculosis patient population. Am Rev Respir Dis 1975; 111(05):647-650