

Cortisone und thromboembolische Komplikationen

Aus der Medizinischen Universitätspoliklinik Zürich (Direktor: Prof. R. Heggin)

W. Siegenthaler und U. Isler

Einleitung

Die Cortisone haben im Verlaufe der letzten Jahre dank ihrer substitutiven und pharmakodynamischen Eigenschaften bei der Therapie der verschiedensten Krankheiten eine große Bedeutung und ausgedehnte Verwendung erlangt. Wir (23) haben an anderer Stelle ihre Anwendungsmöglichkeiten besprochen und wollen uns hier mit einer wenig bekannten Nebenwirkung beschäftigen.

Die hauptsächlichsten unerwünschten Erscheinungen der Cortisone, wie Wasserretention, Hypercortisonismus, Hyperaziditätsbeschwerden, ungenügende Infektabwehr und andere, sind gut bekannt. In diesem Zusammenhang möchten wir an Hand von 12 beobachteten Fällen auf die Möglichkeit thromboembolischer Komplikationen im Verlaufe der Therapie mit Cortisonen hinweisen, da bis jetzt über entsprechende Beobachtungen nur sehr wenig berichtet worden ist. Es scheint uns denkbar, daß die von Werthemann und Rutishauser (29) in den letzten Jahren trotz der Einführung der Antikoagulantien pathologisch-anatomisch festgestellte Zunahme der tödlichen Lungenembolien (Abb. 1) mit der seit 1950 zunehmenden Therapie mit Cortisonen zusammenhängen könnte, zumal auch experimentelle Untersuchungen auf eine Beziehung zwischen Cortisonen und Blutgerinnung hindeuten.

Kasuistik

Es handelt sich dabei um 12 Fälle aus den Jahren 1955 bis 1958, bei denen unter der Behandlung mit Cortisonen ein thromboembolisches Ereignis eingetreten ist (Tab. 1). Bei 7 Patienten lag eine neoplastische Erkrankung, bei 5 Patienten eine nicht-tumoröse Krankheit vor (Tab. 2).

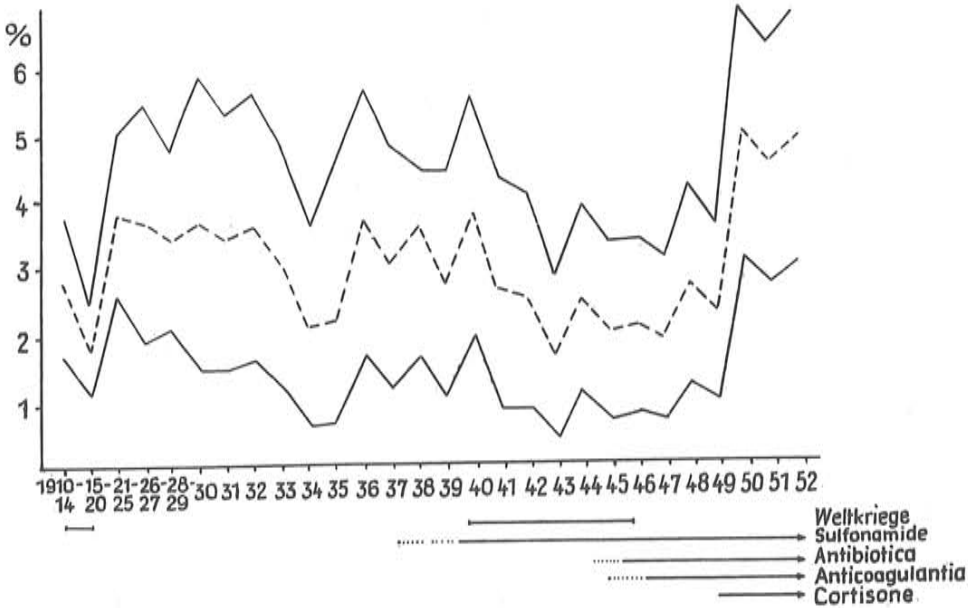


Abb. 1: Tödliche Lungenembolien im Sektionsmaterial (Erwachsene über 20 Jahre) der pathologischen Anstalt Basel. Rund 30 000 Sektionen, durchschnittlich etwa 3% tödliche Lungenembolien (modifiziert nach Werthemann und Rutishauser).

Tab. 1: Übersicht über 12 cortisonbehandelte Fälle mit thromboembolischer Komplikation.

Fälle total		12
Männer		3
Frauen		9
Gestorben	total	10
	vorwiegend am Grundleiden	8
	an Lungenembolie	2
Gebessert oder geheilt		2
Neoplastische Krankheiten		7
Andere Krankheiten (davon 2 mit Hypercholesterinämie über 600 mg ^{0/0})		5
Thrombose bzw. Embolie	klinisch manifest	7
	bland	5
Zusätzliche Therapie	Antibiotika	8
	Zytostatika	6

Tab. 2: Thromboembolische Komplikationen unter der Behandlung mit Cortisonen

Nr.	Alter Name	Klinische Diagnose	Steroidbehandlung	Übrige Therapie	Thromboembolische Komplikation	Autopsie	Bemerkungen
1	44 ♀ L. M.	Nephrotisches Syndrom (Hg?)	Prednisolon 20 mg 5 Tage	—	tödliche Lungenembolie	massive Lungenembolie bds. (Quelle wegen Teilsektion nicht bestimmt)	Hypercholesterinämie: 634 mg/dl
2	46 ♀ L. A.	Pericarditis acuta	Prednisolon 20 mg 5 Tage	antibiotisch	tödliche Lungenembolie	massive Lungenembolie bds. Thrombose: V. ilica sin.	Histologie: Pericarditis tuberculosa
3	46 ♂ A. W.	Sprue-Syndrom	Prednisolon 30 mg 21 Tage	Eiweißzufuhr	Lungenembolie mit Infarktpneumonie	ältere Lungenembolie bds., Thrombose: V. femoralis sin.	anfänglich massive hypochrombinämische Darmblutung
4	57 ♀ G. A.	Polyarthritus acuta	Hydrocortison 100 mg 16 Tage	—	Thrombophlebitis re. Unterschenkel, Lungeninfarkt	—	Heilung
5	57 ♀ S. L.	Coma hepaticum bei Zirrhosis hepatis und Alkoholismus chron.	Hydrocortison ca. 100 mg 16 Tage	antibiotisch; Glutaminsäure; Glukose; Chloride	Thrombose am rechten Bein	nicht ganz frische Lungenembolie Thrombose: V. femoralis dext.	—
6	5 ♀ O. E.	Akute aleukämische, myeloische Leukämie	Prednisolon 30 mg 3 Wochen	antibiotisch, zytostatisch (Purinethol)	nicht manifest	hämorrhagischer Infarkt des rechten Lungenmittellappens, (mykotische) Lungenarterienthrombose	Terminale Sepsis mit Candida albicans u. Staphylokokken
7	17 ♀ T. V.	Akute aleukämische, myeloische Leukämie	Prednisolon 30—50 mg 6 Monate	antibiotisch	Thrombose am rechten Bein	multiple periphere Lungeninfarkte Thrombose: V. femoralis dext. und Beckenvenen	Thrombopenie (96 000)
8	42 ♂ Z. C.	Akute aleukämische myeloische Leukämie	Prednisolon 20 mg 5 Wochen	antibiotisch, zytostatisch (Purinethol)	Zirkulationsstörungen am rechten Bein	Parietalthrombose der unteren Bauchorta Thrombose: V. femoralis dext.	anfängliche Thrombopenie (88 000), später normalisiert
9	21 ♂ H. G.	Lymphoma malignum Hodgkin	Hydrocortison 100 mg 6 Wochen	zytostatisch (Dichloren) Röntgen-Bestrahlung	nicht manifest	Mult. Lungenembolien Thrombose: V. femoralis bds.	—
10	18 ♀ B. P.	Lymphoma malignum Hodgkin Nephrotisches Syndrom	Prednisolon 40 mg 16 Tage	zytostatisch (Dichloren)	typische Lungenembolie	—	Besserung unter Antikoagulantien Hypercholesterinämie: 700 mg/dl
11	73 ♀ G. I.	Lymphoblastäres Sarkom	Prednisolon 50 mg 8 Wochen	antibiotisch, zytostatisch	nicht manifest	massive Lungenembolie, Thrombose: V. femoralis sin.	vorübergehende Thrombopenie (37 000)
12	66 ♀ W. M.	Lymphoretikuläres Sarkom	Cortison 80 mg 8 Wochen	antibiotisch, zytostatisch (Dichloren)	Thrombose am rechten Bein	mass. Lungenembolie Thrombose: V. femoralis dext.	—

Fall 1: 44jährige Arztgehilfin L. M. (Med. Kl. St. G., J.-Nr. 864/57), die im November 1956 an einer schweren Furunkulose erkrankte, welche vorwiegend mit grauer, quecksilberhaltiger Salbe behandelt wurde. Da im April 1957 eine massive Albuminurie bis 28‰ Eiweiß festgestellt wurde, erfolgte am 13. 5. 1957 die Hospitalisation der Patientin. Beim Eintritt fanden wir einen guten Ernährungszustand, ein leicht gedunsenes Gesicht und hier und am Rücken zahlreiche kleine Hautpusteln. Temperatur afebril. Blutdruck 160/100 mmHg. Herz und Lungen klinisch unauffällig. Senkungsreaktion 37/48 mm, im Urin 16‰ Eiweiß, sowie doppelbrechende Kristalle. Hämoglobin 62‰, Leukozyten 8900 mit normaler Verteilung. Gesamteiweiß im Blut auf 4,6‰ erniedrigt, Cholesterin mit 635 mg‰ mehr als 3mal zu hoch. Die Elektrophorese ergab ein hochgradig pathologisches Bluteiweißbild: 25‰ Albumine, 5,1‰ Alpha-1-Globuline, 21‰ Alpha-2-Globuline, 30,7‰ Beta-1-Globuline, 18,2‰ Gamma-Globuline. Wir nahmen eine Quecksilbernephrose an und behandelten die Kranke mit Prednisolon. Ohne jegliche klinische Anzeichen einer Thrombose kam die Patientin nach 5tägiger Verabreichung von täglich 20 mg Prednisolon an einer foudroyanten Lungenembolie unerwartet ad exitum.

Die Autopsie*) ergab eine massive beidseitige Lungenembolie, deren Quelle infolge Teilsektion nicht bestimmbar war. Die Nieren zeigten das Bild einer schweren Glomerulonephrose. Die Quecksilberbestimmung in beiden Nieren ergab einen erhöhten, allerdings nicht sicher pathologischen Wert.

Epikrise. Es handelt sich um eine 44jährige Patientin, die wegen einer Nephrose mit Hypercholesterinämie von 635 mg‰ mit täglich 20 mg Prednisolon behandelt wurde. 5 Tage später trat eine tödliche Lungenembolie auf.

Fall 2: 46jährige Hausfrau J. A. (Med. Kl. St. G., J.-Nr. 738/56) erkrankte Ende März 1956 an einem grippalen Infekt. Am 8. 4. 1956 erstmals Stechen im linken Hemithorax. Ende April Temperaturen bis 38 Grad. Am 9. 5. 1956 Klinikeinweisung. Stark reduzierter Allgemeinzustand, Dyspnoe, Temperaturen 39,9°. Das Herz war nach beiden Seiten vergrößert, bei der Auskultation hörte man ein deutliches perikarditisches Reiben. Außerdem wurde links basal ein pneumonischer Befund erhoben. Im Sputum konnten keine Tuberkelbazillen nachgewiesen werden. Die Senkungsreaktion betrug 58/53 mm, die Leukozytenzahl 10 600 bei normaler Verteilung. Hämoglobin 49‰, Farbe-Index 0,60. In der Annahme einer unspezifischen, akuten Perikarditis verabreichten wir Penicillin, worauf am 3. Tage die Entfieberung eintrat. Am 5. Krankheitstag begannen wir mit einer zusätzlichen Prednisolon-Medikation von 20 mg täglich zur Verhinderung einer konstriktiven Perikarditis. 5 Tage später kam die Frau plötzlich ad exitum, nachdem sich der Allgemeinzustand bereits erfreulich gebessert hatte. Die Autopsie ergab eine massive beidseitige Lungenembolie bei Thrombose der linken V. iliaca. Weitere Befunde: Pericarditis adhaesiva tuberculosa, produktive Hiluslymphknotentuberkulose.

Epikrise. Es handelt sich um eine 46jährige Frau mit einer akuten Perikarditis, die mit Penicillin und täglich 20 mg Prednisolon behandelt wurde. 5 Tage später kommt die Patientin an einer massiven Lungenembolie ad exitum. Die Autopsie zeigte zudem, daß es sich um eine Pericarditis tuberculosa bei Hiluslymphknoten-tuberkulose handelte.

Fall 3: A. W. (Med. Kl. St. G., J.-Nr. 1162/56). 1954 treten bei dem damals 54jährigen Patienten, der früher immer gesund war, breiige, stinkende Durchfälle auf. Patient hatte täglich 4 bis 5 Entleerungen, wobei man im Stuhl reichlich Fettsubstanzen nachweisen konnte. Unter Cortisonbehandlung kam es bei diesem Spruesyndrom vorübergehend zu einer Besserung. Im August 1956 traten erneut Durchfälle, sowie eine zunehmende Verschlechterung des Allgemeinzustandes auf. Der Patient wurde am 12. 9. 1956 wegen massiver hypoprothrombinämischer

*) Wir möchten Herrn Prof. H. Zollinger, Direktor des Pathologischen Institutes des Kantonsospitals St. Gallen, für die Durchführung der Autopsien und Überlassung der Befunde an dieser Stelle bestens danken.

Darmblutung erneut in die Klinik eingewiesen. Nach Behebung der Anämie und Normalisierung der Prothrombinzeit durch die Verabreichung von Konaktion entschloß man sich zur Anwendung eines Cortisonpräparates, da wieder sehr häufige und typische Spruestühle auftraten. Nach 21tägiger Behandlung mit täglich 30 mg Prednisolon trat überraschend eine Lungenembolie auf, die zu einer Infarktpneumonie und letalem Ausgang führte. Die Autopsie ergab neben den Befunden des Spruesyndroms (Hyalinose der Mesenteriallymphknoten und -gefäße) eine massive Lungenembolie mit Infarktpneumonie links, sowie eine Thrombose der Vena femoralis links.

Epikrise. Es handelt sich um einen 56jährigen Mann, bei dem 2 Jahre früher ein Spruesyndrom aufgetreten war. Im Verlaufe eines schweren Rezidivs wurde eine Behandlung mit täglich 30 mg Prednisolon durchgeführt. Nach 21tägiger Therapie trat eine Lungenembolie mit Infarktpneumonie auf, der der Patient erlegen ist.

Fall 4: G. A. (Med. Abt. Neumünster Zürich, J.-Nr. 345/57).*) Im Februar 1957 erkrankte die damals 47jährige Patientin an einer akuten Polyarthrit, die bereits vor 20 Jahren erstmals aufgetreten war. Bei der Aufnahme in die Klinik waren die größeren Gelenke geschwollen und überwärmt. Die Fingergelenke waren deformiert, die Haut der Hände atrophisch. Ein Herzvittum bestand nicht, im EKG fand man einen Sinusrhythmus, Linkstyp. Senkung 48/59 mm. Unter der Behandlung mit täglich 100 mg Hydrocortison normalisierten sich diese Befunde teilweise, so daß die Patientin nach 10 Tagen beschwerdefrei herumgehen konnte. Am 17. Behandlungstag kam es zu einer Lungenembolie bei einer Thrombophlebitis cruris links. Es bildete sich eine Infarktpneumonie aus, die unter Chloromycetin und Antikoagulantien abheilte. In den folgenden 2 Wochen trat als Folge eines Hypercortisonismus ein Vollmondgesicht auf. Abschluß der Behandlung durch eine Badekur.

Epikrise. Diese 47jährige Patientin wurde wegen einer akuten Polyarthrit mit täglich 100 mg Hydrocortison behandelt. Am 17. Behandlungstag trat eine Lungenembolie auf, die sich zu einer Infarktpneumonie entwickelte. Unter der Therapie mit Antibiotika und Antikoagulantien konnte dieser Zwischenfall behoben werden.

Fall 5: S. L. (Med. Pol. Zürich, J.-Nr. 140/58). Es handelt sich um eine 57jährige Hausfrau, die seit mindestens 20 Jahren an einem chronischen Alkoholismus leidet. Der durchschnittliche Weinkonsum betrug 2 Liter täglich. Im August 1958 wurde die Patientin im Coma hepaticum auf die Bettenstation der Med. Poliklinik eingewiesen. Man fand das Vollbild der dekompensierten Leberzirrhose mit generalisiertem Ikterus, reichlich Petechien und Suffusionen, massiven Ödemen, aufgetriebenem Abdomen, Aszites, Caput medusae. Von den Laboratoriumsuntersuchungen erwähnen wir: Senkungsreaktion 49/58, Hb. 79%, Leukozyten 25 600, stark toxisch, Prothrombinzeit 45%, Bluteiweiß 5,8 g%, Bilirubin 5,4 mg%, Alkalireserve 20,6 maeq/Liter. Unter der Behandlung mit Antibiotika, Hydrocortison intravenös, Glutaminsäure, Konaktion, Diuretika, Aszitespunktionen wurde eine vorübergehende Besserung erzielt. Die Patientin war schon am 1. Behandlungstag wieder ansprechbar. Nach 10 Tagen fiel sie jedoch erneut ins Leberkoma zurück. Die Prothrombinzeit blieb durch Konaktion unbeeinflusst um 40%. Die Ödeme traten nach anfänglicher Rückbildung erneut auf. Infolge einer Blauverfärbung des rechten Beines mußte eine Thrombose der Vena femoralis rechts angenommen werden. Am 16. Tag nach Spitalaufnahme kam die Patientin im hepatitischen Koma bei zunehmender Kreislaufinsuffizienz ad exitum. Die durchschnittliche Hydrocortisondosis hatte 100 mg pro Tag betragen. Die Autopsie ergab eine annuläre Leberzirrhose, eine hämorrhagische Diathese mit petechialen und großflächigen subkutanen Magenschleimhaut- und subendokardialen Blutungen,

*) Herrn Prof. F. Koller, Chefarzt der Medizinischen Abteilung am Krankenhaus Neumünster, Zürich-Zollikerberg, sind wir für die Überlassung der Befunde zu Dank verpflichtet.

allgemeine Ödeme, Aszites und Hydrothorax. Daneben war eine nicht ganz frische Embolie in die rechte Lungenlappenarterie nachweisbar, die von einer Thrombose der rechten Vena femoralis ausgegangen war.

Epikrise. Bei einer 57jährigen Alkoholika mit hepatischem Koma trat nach 16tägiger Behandlung mit jeweils 100 mg Hydrocortison intravenös trotz hämorrhagischer Diathese eine Lungenembolie auf, die den terminalen Ausgang etwas beschleunigt hat.

Fall 6: Ein 5jähriges Mädchen, O. E. (Med. Kl. St. G., Jr.-Nr. 1558/56) erkrankte im Frühjahr 1955 an einer akuten Myeloblastenleukämie. Schwere Anämie und reduzierter Allgemeinzustand. Im Blut normale Leukozytenzahlen mit anfänglich 71% Myeloblasten. Unter Purinethol- und Cortisonbehandlung kam es bis zum Juli 1955 zu einer erfreulichen partiellen Remission. Das Kind wurde mit 57% Hb. und mit 27% Myeloblasten in gutem Allgemeinzustand entlassen. Erneuter Klinikeintritt im Dezember 1956. Das Kind war extrem blaß, Hb. 40%, Gewicht 18 kg. Leukozytenzahl um 5000 mit 97% Myeloblasten. Hämorrhagische Diathese bei Thrombopenie. Durch zahlreiche Transfusionen wurden die immer schwereren Haut- und Schleimhautblutungen einigermaßen beherrscht. Die Thrombozytenzahl, beim Eintritt 10 000, sank auf 4000 ab. Die Leukozytenwerte schwankten in der Folge um 400, wovon 60 bis 80% Myeloblasten. Nach 3wöchiger Behandlung mit täglich 30 mg Prednisolon sowie mit Purinethol und Sigmamycin kam das Kind in äußerst schlechtem Allgemeinzustand ad exitum. Im Blut konnten kulturell einmal Staphylokokken nachgewiesen werden. Die Sektion ergab eine hämorrhagische Diathese, eine mykotische Thrombose der rechten pulmonalen Mittellappenarterie mit hämorrhagischer Infarzierung des rechten Lungenmittellappens. Es handelt sich angesichts weiterer mykotischer Thrombosen in verschiedenen Arterien und Venen, aus welchen zudem *Candida albicans* gezüchtet werden konnte, wahrscheinlich um eine kombinierte Staphylokokken- und Pilzsepsis, so daß dieser Fall auch pathogenetisch eine besondere Stellung einnimmt.

Epikrise. Es handelt sich um ein 5jähriges Mädchen mit einer akuten aleukämischen Paraleukoblasten-Leukämie, das mit Purinethol allein während 1½ Jahren ordentlich kompensiert gehalten werden konnte. Beim terminalen Schub erhielt es zusätzlich zum Zytostatikum noch täglich 30 mg Prednisolon. 3 Wochen später kam es an einer kombinierten Staphylokokken-Pilzsepsis mit mykotischer Thrombose ad exitum.

Fall 7: T. V. (Med. Kl. St. G., Jr.-Nr. 418/1057/57). Im November 1956 erkrankte die damals 17jährige Patientin an hartnäckiger Angina. Anschließend Tonsillektomie. Im Februar 1957 Auftreten einer Lymphknotenschwellung am Hals, später sind auch die axillären Lymphknoten angeschwollen. Am 7. 3. 1957 Klinikeintritt. Die Patientin ist stark anämisch, in reduziertem Allgemeinzustand. Hämoglobin 50%, Erythrozyten 2,2 Mill., Leukozyten 2100, wovon 63% Paraleukoblasten. Der Thrombozytenwert beträgt 306 000. Diagnose: akute aleukämische Paraleukoblasten-Leukämie. Unter Prednisolon und dauernder antibiotischer Abschirmung vorübergehende Besserung mit Abfall des Paraleukoblastenanteils. Der Krankheitsverlauf wurde kompliziert durch einen unklaren pulmonalen Prozeß, begleitet von zeitweise hohen Temperaturen. Infolge eines fleckigen Lungenröntgenbildes Verdacht auf tuberkulöse Streuung, so daß zusätzlich Rimifon und Streptomycin verabreicht wurden, womit eine gewisse Besserung eintrat. Bei im wesentlichen unverändertem Blutbefund kam die Patientin nach stetiger Verschlechterung des Allgemeinzustandes am 1. 9. 1957 ad exitum. Dabei stand die pulmonale Insuffizienz im Vordergrund. Terminal hatte sich auch eine Thrombose des rechten Beines eingestellt. Der Thrombozytenwert betrug zuletzt 56 000. Die Prednisolondosis belief sich zunächst während 2 Monaten auf 50 mg, dann während 4 weiteren Monaten auf 30 mg pro die.

Die autoptischen Befunde ergaben multiple periphere hämorrhagische Lungeninfarkte bei Thrombose der Beckenvenen und der Vena femoralis rechts, in allen Lungenlappen chronisch karnifizierende herdförmige Pneumocystis-carinii-Pneumonien.

Epikrise. Bei diesem 17jährigen Mädchen wurde nach der Feststellung einer akuten aleukämischen Paraleukoblastenleukämie eine Behandlung mit täglich 50 bis 30 mg Prednisolon eingeleitet. Nach 6 Monaten kam die Patientin unter den Zeichen einer pulmonalen Insuffizienz und Thrombose des rechten Beines ad exitum. Die Autopsie ergab eine chronische, herdförmige, durch Pneumocystis carinii hervorgerufene Pneumonie, sowie eine Thrombose der Beckenvenen und der Vena femoralis dextra.

Fall 8: Z. C. (Med. Kl. St. G., Jr.-Nr. 824/57). Am 18. 5. 1957 erkrankte dieser damals 42jährige Patient an einer akuten Bronchopneumonie. Der Hausarzt fand ein pathologisches Blutbild und wies den Patienten wegen akuter Myeloblasten-Leukämie in die Klinik ein. Von den damaligen Befunden erwähnen wir: reduzierter Allgemeinzustand, fahles Hautkolorit, leicht gedunsenes Gesicht, Ulzera am weichen Gaumen. Leber und Milz waren nicht vergrößert. Im Blutbild fanden sich 7400 Leukozyten, wovon nur 16% reifkernige Granulozyten und 33% Myeloblasten, Thrombozytenwert 88 000, also das Bild einer akuten, aleukämischen myeloischen Leukämie. Im Knochenmark starkes Überwiegen der Myeloblasten und Promyelozyten. Mit total 10,3 g Purinethol trat keine wesentliche Besserung des Blutstatus auf. Es stellte sich dagegen eine Leukopenie von 2400 ein, weshalb zusätzlich täglich 30 mg und später 20 mg Prednisolon gegeben wurde. Ein weiteres Absinken der Leukozyten oder Thrombozyten konnte damit verhindert werden. Am 12. Tage der Steroidbehandlung trat eine arterielle Zirkulationsstörung im rechten Bein auf, die Hauttemperatur des Fußes war herabgesetzt und die Arterienpulse fehlten. Der Zustand des Patienten verschlechterte sich unaufhaltsam. Er zeigte eine zunehmende normochrome Anämie, welche zahlreiche Transfusionen erforderte. Patient kam schließlich am 17. 8. 1957 in einem terminalen Myeloblastenschub und nach heftiger Haemoptoe ad exitum. Die Thrombozytenwerte hielten sich zuletzt in der Größenordnung von 100 000. Die pathologisch-anatomische Untersuchung ergab eine hämorrhagische Diathese mit Lungenparenchymblutungen sowie vereinzelte leukämische Infiltrate in Leber, Milz und Knochenmark. Daneben fanden sich eine Parietalthrombose der unteren Bauchorta, ein embolischer Verschluss der Arteria poplitea rechts, eine Thrombose der Vena femoralis rechts sowie ein thrombotischer Verschluss des Ramus circumflexus der linken Koronararterie.

Epikrise: 42jähriger Mann, bei dem wegen akuter, aleukämischer, myeloischer Leukämie zunächst eine Purinetholbehandlung allein und dann in Kombination mit täglich 30 bis 20 mg Prednisolon durchgeführt wurde. 12 Tage nach Beginn der Steroidbehandlung Auftreten von Zirkulationsstörungen am rechten Bein. Die Autopsie ergab arterielle und venöse thrombotisch-embolische Veränderungen.

Fall 9: H. G. (Med. Kl. St. G., Jr.-Nr. 652/55). Der damals 18jährige Patient erkrankte im September 1952 an einer Lymphknotenschwellung am Hals. Die histologische Diagnose ergab ein Lymphoma malignum Hodgkin. Es gelang, das Leiden bis Ende 1954 mit Röntgenbestrahlung zu beherrschen. Im Januar 1955 Klinikeintritt mit erneuten Lymphknotenschwellungen am Hals, Hornerischem Syndrom rechts, Pleuraerguß links. Mit Stickstofflost, total 64 mg, und täglich 100 mg Hydrocortison wurde bis Ende März 1955 eine befriedigende Remission erzielt. Schon im April kam es aber zu einer erneuten Verschlechterung. Der Patient zeigte neben dem Pleuraerguß links ausgedehnte Tumormetastasen im Mediastinum und in der Lunge. Wiederum Therapie mit Stickstofflost und Hydrocortison. Der Pleuraerguß wurde wiederholt punktiert. Patient war meist hochfibril, Senkung 52/83, Leukozyten zuletzt 2700 mit 66% Stabkernigen. Anämie von 45% Hämoglobin. Diesmal konnte, abgesehen von einer vorübergehenden Besserung des subjektiven Befindens, kein therapeutischer Erfolg mehr erreicht werden, und der Patient kam am 12. 6. 1955 ad exitum. Die Sektion ergab zwei Überraschungsbefunde: Erstens eine tuberkulöse Streuung in Form einer Tuberkulosepsis Landuzy in zahlreiche Organe und zweitens multiple periphere Lungenembolien bei Thrombose beider Venae femorales.

Epikrise: Es handelt sich um einen 18jährigen Patienten mit einem Lymphogranulom, das zunächst mit Röntgenstrahlen und dann zytostatisch mit Stickstofflost (total 64 mg) und täglich 100 mg Hydrocortison über 6 Wochen behandelt wurde. Nach zunehmender allgemeiner Verschlechterung exitus letalis. Die Autopsie ergab überraschenderweise eine Tuberkulosepsis Landuzy sowie eine Thrombose beider Venae femorales mit peripheren Lungenembolien.

Fall 10: P. B. (Med. Kl. St. G., Jr.-Nr. 153/57). 1956 wurde bei dem damals 16jährigen Mädchen ein Lymphoma malignum Hodgkin diagnostiziert. Es waren die zervikalen und mediastinalen Lymphknoten befallen. Die Senkung betrug 82/110. Kombinationsbehandlung mit 30 mg Prednisolon täglich und total 40 mg Stickstofflost und zusätzlich Bestrahlung der Lymphknotenstationen. Es wurde eine bemerkenswerte Remission erzielt. Nach mehrfachen erneuten Schüben der Krankheit und entsprechenden Bestrahlungsreihen kam Patientin im Oktober 1957 wiederum auf die Klinik. Diesmal zeigte sie als neuen Befund generalisierte subkutane Ödeme. Serum-eiweiß 4,1 mg%, Cholesterin 428 mg%. Man versuchte, das nephrotische Syndrom mit 40 mg Prednisolon täglich zu behandeln. 16 Tage nach Beginn dieser Therapie trat überraschend und ohne klinische Zeichen einer Thrombose eine schwere Lungenembolie auf. Kurz vor diesem Ereignis wurde eine Hypercholesterinämie von 700 mg% gemessen. Die Patientin erholte sich von diesem Zwischenfall unter Antikoagulantientherapie und Weglassen der Cortisonbehandlung ziemlich rasch. Später gelang es, mit Chlorothiazid eine befriedigende Ausschwemmung der Ödeme zu erzielen.

Epikrise: 16jähriges Mädchen, bei dem im Verlaufe eines wiederholt behandelten Lymphogranuloms ein nephrotisches Syndrom auftritt. 16 Tage nach Therapiebeginn mit täglich 40 mg Prednisolon trat bei einer Hypercholesterinämie von 700 mg% eine Lungenembolie auf, die durch Antikoagulantien und Absetzen des Prednisolons beherrscht werden konnte.

Fall 11: Eine 73jährige Frau (G. I. Med. Kl. St. G., Jr.-Nr. 168/57) erkrankte Ende 1953 an einem lymphoblastären Hautsarkom. Unter Röntgenbestrahlung bildeten sich die Hautherde wiederholt prompt zurück. Anfangs Januar 1957 wurde wegen generalisierter Lymphknoten- und Hautmetastasen eine klinische zytostatische Behandlung mit Stickstofflost und Prednisolon eingeleitet. Es kam zu einer deutlichen Besserung des Allgemeinzustandes, mit Rückbildung der Tumorpakete. Die Leukozyten sanken vorübergehend auf Werte um 1000 ab, die Thrombozyten auf 37 000. Später stiegen die Thrombozyten wieder auf 170 000 an. Gleichzeitig entwickelte sich bei der Patientin ein cushingartiges Aussehen. Ende März kam die Patientin nach 8wöchiger Prednisolonbehandlung mit täglich 50 mg unter rasch zunehmender Dyspnoe plötzlich ad exitum. Die Sektion zeigte eine massive Lungenembolie beidseits bei Thrombose der Vena femoralis sin. Neben den Hautmetastasen des lymphoblastären Sarkoms fanden sich zahlreiche weitere Herde in den inneren Organen.

Epikrise: Es handelt sich um eine 73jährige Frau mit einem lymphoblastären Sarkom, bei der nach 8wöchiger Prednisolonbehandlung mit täglich 50 mg eine massive, beidseitige Lungenembolie bei Thrombose der Vena femoralis sinistra auftrat.

Fall 12: Die 66jährige Frau M. W. (Med. Kl. St. G., Jr.-Nr. 330/55) erkrankte im Dezember 1953 an einem von den Tonsillen ausgehenden lymphoretikulären Sarkom. Nach wiederholten Bestrahlungen jeweils ordentliche Remissionen. 1955 rapide Verschlechterung des Allgemeinzustandes und Klinikeinweisung. Im Vordergrund standen die Dyspnoe und Zyanose. Man fand beidseits Pleuraergüsse, welche massenhaft maligne Tumorzellen enthielten. Die mediastinalen Lymphknoten waren stark vergrößert. Sie bildeten sich unter kombinierter Stickstofflost- und Cortisonbehandlung deutlich zurück. Nach 11wöchiger Cortisontherapie mit täglich

80 mg wurde Mitte April eine Thrombose am rechten Bein manifest. Die Thrombozytenzahl betrug 98 000. In der Folge verschlechterte sich der Zustand der Patienten rasch und sie kam in hochgradiger Kachexie ad exitum. Die Sektion bestätigte die Diagnose Lymphosarkom und ergab zudem eine massive beidseitige Lungenembolie, ausgehend von einer Thrombose der Oberschenkelvenen.

Epikrise: Es handelt sich um eine 66jährige Frau mit einem lymphoretikulären Sarkom, bei der nach 11wöchiger Cortisonbehandlung mit täglich 80 mg eine schwere, beidseitige, tödliche Lungenembolie bei Thrombose der Venae femorales auftrat.

Diskussion

1. Experimentelle Ergebnisse

Cosgriff und Mitarbeiter (7) untersuchten das Verhalten der Gerinnungszeit unter Cortisoneinfluß. Mit der Technik nach Lee-White (16) und nach Waugh-Ruddik (27) konnte eine cortisonbedingte *Hyperkoagulabilität* des Blutes erfaßt werden. Ungar (26) fand experimentell, daß die intravasale Gerinnung durch allgemeinen Stress oder durch Nebennierenrindenhormone gefördert wird. Wichtig ist nach diesem Autor die Hemmung des *fibrinolytischen Systems*. Günther und Kiefer (12) sowie Laudahn (14) berichten über die cortisonbedingte *Konzentrationssteigerung verschiedener plasmatischer Gerinnungsfaktoren* (Faktor V, VII, Prothrombin). Gross und Ludwig (11) sprechen ebenfalls von erhöhtem Gerinnungspotential infolge Steroidbehandlung. Die Versuchsergebnisse von Weissbecker und Hitzelberger (28) und von Beller (3) sprechen dafür, daß ein *Regulationssystem zwischen ACTH und Heparin* für die Gerinnungsverhältnisse bedeutsam ist.

Schließlich liegen zahlreiche Arbeiten über die Beziehungen zwischen *Fettstoffwechselstörungen* (Lipämie, Hypercholesterinämie) und Gerinnungssystem vor. Den Hauptanstoß dazu gab die Tatsache, daß unter dem kriegsbedingten Mangel an Nahrungsfetten die Häufigkeit der thrombotisch-vaskulären Erkrankungen rapid abnahm, um in der Nachkriegszeit wieder anzusteigen (5, 10, 17, 20, 22, 25). Nach Mandel und Mitarbeiter (18) führt die orale oder intravenöse Fettzufuhr physiologischerweise zu einer *Hyperkoagulabilität* des Blutes. Diese Resultate berühren unsere Fragestellung zwar nur am Rande, da sie sich weder mit dem Problem der nephrotischen Fettstoffwechselstörung noch mit dem Cortisoneinfluß auf die Gerinnung befassen. Sie scheinen uns aber im Hinblick auf die Thrombosegefährdung unserer hypercholesterinämischen Patienten doch sehr interessant. Wir kommen später noch auf diese Frage zurück.

Payling-Wright (19) fand tierexperimentell, daß sich die Fibroblastentätigkeit im Thrombus durch ACTH unterdrücken läßt, so daß möglicherweise ein entstehender Thrombus mangelhaft an der Gefäßwand fixiert wird.

2. Klinische Erfahrungen

Cosgriff und Mitarbeiter (7) berichteten 1950 über 11 thromboembolische Ereignisse bei 175 Patienten, welche unter ACTH- oder Cortisonbehandlung gestanden sind. Mit Rücksicht auf ihre experimentellen Ergebnisse (siehe oben) kamen diese Autoren zum Schluß, daß ein Kausalzusammenhang zwischen Cortison und Thrombo-Embolie vorliege. In 2 Fällen dieser Serie handelte es sich um tödliche Lungenembolien.

In einer weiteren Mitteilung erwähnt Cosgriff (8) 40 thrombo-embolische Episoden bei 700 cortisonbehandelten Kranken. Von den weiteren Autoren, die im Verlauf von Steroidbehandlungen solche Zwischenfälle beobachtet und mit der Therapie in Zusammenhang gebracht haben, erwähnen wir Schick und Mitarbeiter (21), Bongiovanni und Eisenmenger (4), Coste und Mitarbeiter (9), Gross und Ludwig (11) sowie Allanby (2). Adlersberg und Mitarbeiter (1) beobachteten 5 Patienten, die im Verlauf einer Cortisonbehandlung thrombo-embolische Zwischenfälle erlitten. Als auffallendes gemeinsames Merkmal zeigten diese Fälle eine hochgradige Hypercholesterinämie (vgl. unsere Fälle 1 und 10). In einem Fall handelte es sich wie bei unseren Beobachtungen um ein nephrotisches Syndrom.

3. Eigene Fälle

a) *Neoplasien* (7 Fälle). Es handelt sich um Patienten mit neoplastischen Erkrankungen des hämatopoetischen und lymphatischen Systems (Fälle 6—12, Tab. 2). Die Anwendung der Cortisone erfolgte hier hauptsächlich zur zytostatischen Beeinflussung maligner Zellen, zur Bekämpfung von Zytopenien, vor allem Thrombopenien und zur Verhinderung der Toxizität anderer Zytostatika. Das Vorkommen von ausgedehnten Thrombosen und Embolien ist bei diesen Krankheiten mindestens sehr auffallend. Unter 44 aufeinanderfolgenden Fällen autopsisch untersuchter gleichartiger Neoplasien, welche ohne Cortison behandelt worden waren, fand sich in keinem Fall eine massive Lungenembolie. Dagegen ist die hämorrhagische Diathese bei diesen malignen Erkrankungen eine häufige Erscheinung, vor allem in der terminalen Phase. Oft handelt es sich dabei um Kombinationsformen von Koagulopathie und Thrombopenie, seltener um vasculäre Störungen.

Gross und Ludwig (11) berichteten über 4 von 7 Fällen mit akuter Leukose, die trotz Thrombopenie Lungenembolien erlitten. Die Komplikation verlief in 2 Fällen tödlich und wird von den Autoren als Nebenwirkung der Cortisonbehandlung aufgefaßt. Auch unsere Fälle waren zeitweise thrombopenisch. Auf die besondere Stellung von Fall 6 mit mykotischer Thrombose wurde schon hingewiesen.

b) *Erkrankungen des Verdauungstraktes mit hämorrhagischer Diathese (Coma hepaticum bei alkoholischer Leberzirrhose, Sprue, je 1 Fall)*. Auch bei diesen Patienten (Fall 3 und 5) war das rasche Aufeinanderfolgen, ja das Nebeneinander von hämorrhagischer Diathese einerseits und thrombotisch-embolischem Prozeß andererseits auffallend und erweckte wiederum den Verdacht auf einen medikamentösen Einfluß. Bei unserer Patientin (Fall 5) mit schwerer alkoholischer Leberzirrhose und Coma hepaticum fanden die intravasale Gerinnung und die Lungenembolie bei einer Prothrombinzeit um 40% und gleichzeitig ausgedehnten rezidivierenden Hautblutungen statt.

c) *Rheumatische Polyarthrits (1 Fall)*. Auch die Krankengeschichte dieser Patientin (Fall 4) ist ungewöhnlich. Aus der Zeit der Behandlung der rheumatischen Polyarthrits ohne Cortisone ist bekannt, daß Lungenembolien ausgesprochen selten zu beobachten waren oder überhaupt fehlten. Bei der Immobilität und der oft langen Bettlägerigkeit dieser Patienten war diese Tatsache sehr auffällig. Mit Rücksicht auf diese Erfahrungen ist demnach der Verdacht auf eine medikamentöse Thromboseförderung bei unserer Patientin (Fall 4) gerechtfertigt.

d) *Hypercholesterinämie bei nephrotischem Syndrom (2 Fälle)*. Die 5 Patienten von Adlersberg und Mitarbeitern (1) mit Hypercholesterinämie und thromboembolischer Komplikation unter Cortisontherapie haben wir schon erwähnt. Unsere Patientin (Fall 1) mit nephrotischem Syndrom zeigte keines der klassischen Thrombosegefahrensymptome, sie war kreislaufgesund, nicht adipös und hatte keine Varizen. Trotzdem haben wir sie nach einer Cortisonbehandlung überraschend an einer massiven Lungenembolie verloren. Der Serumcholesterinwert betrug in der kritischen Zeit über 600 mg%. Bei unserer zweiten Patientin (Fall 10) mit nephrotischem Syndrom bei Lymphogranulom handelte es sich um eine periphere Lungenembolie, die unter Antikoagulantienbehandlung und Weglassen des Prednisolons abheilte. Der Cholesterinwert betrug bei diesem Fall 700 mg%.

Die Bedeutung des Lipidstoffwechsels bei der Entstehung der Arteriosklerose ist bekannt (10). Unsere Fälle zeigen, daß die hypercholesterinämische Lipidstoffwechselstörung eine besondere pathogenetische Rolle spielen kann. Wir nehmen wie Adlersberg und Mitarbeiter (1) an, daß speziell beim Synergismus von Hypercholesterinämie und Cortisonwirkung mit Gerinnselbildung nicht nur in arteriosklerotischen, sondern auch in venösen Stromgebieten gerechnet werden muß.

*

Es stellte sich abschließend die Frage, ob es sich bei den geschilderten Fällen um medikamentös bedingte Thrombosen und Embolien handelt, ob eine zufällige Koinzidenz vorliegt oder die Ursache dieser Zwischenfälle anderswo zu suchen ist.

Die angeführten experimentellen und klinischen Erfahrungen könnten dazu verleiten, einseitig von „Cortisonthrombosen und -embolien“ zu sprechen. Angesichts der Komplexität des intravasalen Gerinnungsvorganges wäre dies sicher falsch. Die Beobachtungen geben aber doch Anlaß, die Cortisone als weiteres Glied in der Kette von thromboemboliefördernden Faktoren aufzuführen. Den bekannten Zeichen, wie Adipositas, Hypertonie, Varikosis, Herzinsuffizienz, sowie den äußeren Faktoren, wie Wetterumsturz, Föhlage, postoperative Bett-ruhe, kann als weiteres Element die Cortisonbehandlung beigefügt werden. Auch die Hypercholesterinämie dürfte einen synergistischen Einfluß auf die Thromboseneigung ausüben.

Chwalla (6) beschäftigt sich u. a. mit dem Problem von Nebennierenrinde und Thrombo-Embolie. Er geht so weit, daß er die gesteigerte Emboliehäufigkeit der Hypertoniker auf deren „Hyperadrenalismus“ zurückführt. Bei Trägern von Nebennierenrindenadenomen fand der Autor eine gegenüber der Norm beinahe sechsfach gesteigerte Emboliefrequenz.

Die Mehrzahl unserer Patienten hat neben den Cortisonpräparaten weitere sehr differente Medikamente erhalten. Wir erwähnen besonders die Antibiotika. Auch diese Stoffe haben unter Umständen ähnliche gerinnungsfördernde Eigenschaften, wie wir sie bei den Cortisonen erwähnt haben. Künzler und Beck (13) haben dies z. B. beim Oleandomycin nachgewiesen. Ein Drittel unserer Fälle wurde in der kritischen Zeit nicht antibiotisch behandelt. Bei den übrigen 8 Fällen wurden zusätzlich Antibiotika verabreicht. Da wir aber unter ausgedehnter alleiniger Antibiotikabehandlung nie thrombo-embolische Komplikationen gesehen haben, glauben wir einen Zusammenhang verneinen zu dürfen, zumal von Matis und Scheele (18a) auch auf eine gegensinnige Wechselbeziehung zwischen antibiotischer Therapie und Thromboseneigung hingewiesen wurde.

Schließlich haben 6 von unseren Patienten zytostatisch wirkende Medikamente erhalten. Eigene Untersuchungen über thromboembolische Komplikationen bei zytostatisch behandelten Neoplasien des hämatopoetischen und lymphoretikulären Systems haben ergeben, daß solche nur bei Kombinationsbehandlung von Zytostatika und Cortisonen auftreten, aber unter alleiniger zytostatischer Therapie nicht zu erwarten sind (24). Wenn auch der Beweis eines kausalen Zusammenhanges zwischen Cortisontherapie und Hyperkoagulabilität des Blutes bei unseren Fällen nicht erbracht werden kann, so scheint uns doch aufgrund der experimentellen und klinischen Erfahrung diese Annahme berechtigt. Zu den klassischen Faktoren der Thrombosegefährdung müssen wir demnach auch die Hypercholesterinämie und ganz besonders den Einfluß der Cortisone rechnen. Daß eine Kombination verschiedener Faktoren besonders gefährlich ist,

liegt auf der Hand. Am eindrucklichsten mußten wir dies beim Synergismus von Hypercholesterinämie und Cortison erleben (Fall 10). Mit Adlersberg (1) glauben wir deshalb, daß bei jeder Cortisonbehandlung auf eventuelle Thrombosesymptome zu achten ist, damit die Antikoagulantien-Therapie relativ frühzeitig einsetzen und bei gleichzeitiger Hypercholesterinämie als Prophylaxe eingeleitet werden kann.

Zusammenfassung

Es wird über 12 Patienten berichtet, wovon 7 Fälle mit Neoplasien und 5 Fälle mit nicht tumorösen Krankheiten, bei denen im Verlaufe einer Behandlung mit Cortisonen ein thromboembolischer Zwischenfall eingetreten ist. Bei 2 Kranken erfolgte der Tod an den Folgen einer massiven Lungenembolie. 8 weitere Patienten erlagen vorwiegend dem Grundleiden, doch stellten die thromboembolischen Veränderungen einen wichtigen Nebebefund dar. Zusammen mit den experimentellen Untersuchungen und klinischen Beobachtungen anderer Autoren darf angenommen werden, daß den Cortisonen bei der Entwicklung thromboembolischer Komplikation eine ursächliche Bedeutung beigemessen werden darf, zumal es sich dabei teilweise um Affektionen mit Neigung zu hämorrhagischer Diathese gehandelt hat. Der Synergismus von hochgradiger Hypercholesterinämie und Cortisonwirkung scheint sich besonders ungünstig auszuwirken.

Es ergibt sich die praktische Forderung, bei jeder Cortisonbehandlung auf Thrombosesymptome zu achten, um eine möglichst frühzeitige Thrombostherapie mit Antikoagulantien einleiten zu können. Bei Anwesenheit anderer die Thrombose begünstigender Faktoren, z. B. Hypercholesterinämie, ist mit der Cortisonbehandlung eine gleichzeitige Antikoagulantienprophylaxe durchzuführen.

Summary

12 cases (7 with neoplasmas and 5 with non tumorous diseases) with thrombo-embolic events during cortisone-treatment are reported. 2 patients died from massive embolization of the lung. 8 patients expired from their disease, but showed thrombo-embolic events. The cortisones, as experimental studies and clinical observations cleared up, have a causal relation to thrombose formation, which also may be seen in some of our cases with hemorrhagic diathesis. An unfortunate synergism is a cortisone-treatment in a hypercholesterinemic state.

During cortisone-treatment special care may be taken of symptoms caused by thrombosis and no time should be lost to start with an anticoagulant medi-

cation. If thrombosis or hypercholesterinemia are preexistent to the cortisone-treatment, a combined therapy with anticoagulants is required.

Résumé

Il s'agit dans cette étude de 12 malades dont 7 sont atteints d'un néoplasme ayant présenté pendant un traitement aux stéroïdes des phénomènes thromboemboliques. Deux malades sont morts suite à une embolie pulmonaire massive. En tenant compte des travaux expérimentaux et des observations cliniques d'autres auteurs, il est suggéré que la cortisone aurait un rôle causal dans la genèse de ces accidents thromboemboliques, d'autant plus qu'il s'agit dans certains cas d'affections ayant une tendance hémorragipare. Le synergisme d'un taux élevé de cholestérol et de cortisone serait particulièrement néfaste. Il est recommandé de prêter une attention particulière aux symptômes de thrombose pendant le traitement aux stéroïdes afin d'instituer si nécessaire un traitement précoce aux anticoagulants. En présence d'autres facteurs favorisant la formation de thrombose tel que l'hypercholestérolémie, un traitement anticoagulant préventif est à considérer.

Literatur

- (1) Adlersberg, D., Stricker, J. und Himes, H.: J. Amer. med. Ass. 159: 1731 (1955).
- (2) Allanby, K. D.: Lancet I: 1104 (1957).
- (3) Beller, F. K.: Ärztl. Forsch. 8: 243 (1954).
- (4) Bongiovanni, A. M. und Eisenmenger, W. J.: J. clin. Endocr. 11: 152 (1951).
- (5) Brozek, J., Chapman, C. B. und Keys, A.: J. Amer. med. Ass. 137: 1569 (1948).
- (6) Chwalla, R.: Die Bedeutung des Hyperadrenalismus für Thrombose und Embolie, in: Thrombose und Embolie S. 475. Benno Schwabe, Basel, 1954.
- (7) Cosgriff, S. W., Diefenbach, A. F. und Vogt, W.: Amer. J. Med. 9: 752 (1950).
- (8) Cosgriff, S. W.: J. Amer. med. Ass. 147: 924 (1951).
- (9) Coste, F., Calmiche, P., Piguët, B., Delbarre, F. und Laurent, F.: Rev. Rhum. 18: 189 (1951).
- (10) Daw, R. H.: Lancet I: 1079 (1954).
- (11) Gross, R. und Ludwig, H.: Klin. Wschr. 34: 1117 (1956).
- (12) Günther, P. G. und Kiefer, E.: Med. Klin. 51: 1633 (1956).
- (13) Künzer, W. und Beck, B.: Münch. med. Wschr. 100: 1391 (1958).
- (14) Laudahn, F.: Ärztl. Wschr. 10: 1105 (1955).
- (15) Lasch, H. G. und Schimpf, K.: Dtsch. Arch. klin. Med. 203: 146 (1956).
- (16) Lee, R. I. und White, P. D.: Amer. J. med. Sci. 145: 495 (1913).
- (17) MacLagan, N. F., Billinoria, J. D. und Curtis, C.: Lancet II: 865 (1958).
- (18) Mandel, E. E., Mermall, H. L., Preston, F. W. und Silverman, M.: Amer. J. clin. Path. 30: 11 (1958).
- (18a) Matis, P. und Scheele, J.: Medizinische 1954, 23.

- (19) Payling-Wright, H.: Factors influencing the recanalisation of experimentally thrombosed blood vessels, in: Thrombose und Embolie. S. 565, Benno Schwabe, Basel, 1954.
- (20) Schettler, G.: *Ergebn. inn. Med. u. Kinderheilk., Neue Folge* 6: 278 (1955).
- (21) Schick, R. M., Baggenstoss, A. H., Fuller, B. F. und Polley, H. F.: *Proc. Mayo Clin.* 25: 135 (1950).
- (22) Schrade, W., Becher, G. und Böhle, E.: *Dtsch. Arch. klin. Med.* 201: 344 (1954).
- (23) Siegenthaler, W. und G. und Isler, U.: *Medizinische* 50/51 (1958).
- (24) Siegenthaler, W., Keiser, G. und Zollinger, H.: *Zschr. klin. Med.* 155, 568 (1959).
- (25) Strom, A. und Jensen, R. A.: *Lancet* I: 126 (1951).
- (26) Ungar, G.: Thrombosis and Stress; Role of the fibrinolytic system, in Thrombose und Embolie, S. 421, Benno Schwabe, Basel, 1954.
- (27) Waugh, R. R. und Ruddik, D. W.: *Canad. med. Ass. J.* 50: 547 (1944).
- (28) Weissbecker, L. und Hitzelberger, A.: *Klin. Wschr.* 31: 288 (1953).
- (29) Werthemann, A. und Rutishauser, G.: Zur pathologischen Anatomie der Thrombose, in: Thrombose und Embolie, Benno Schwabe, Basel, 1954.